

Ksenija Kocijančič¹

Rentgensko slikanje prsnih organov pri kritično bolnem

Chest X-Ray in Critically Ill Patients

IZVLEČEK

KLJUČNE BESEDE: kritično bolni, prsni organi radiografija, intenzivna oskrba enote

Kritično bolnih ni mogoče slikati na radiološkem oddelku, zato jih slikamo ležeče v postelji s pomičnim rentgenskim aparatom. Ta način slikanja ima svoje zakonitosti, ki jih mora poznati zdravnik, da lahko sodeluje z radiološkim inženirjem pri izvedbi slikanja. Pri tem je pomembno, da je končen rezultat (dobra slika in uporaben izvid) koristen za klinika in, še pomembneje, za bolnika. Navedene so posebne zahteve pri interpretaciji teh posnetkov: zlasti pri resno bolnih je poleg opisa sprememb na slikah praviloma potrebno tudi jasno izraziti mnenje glede vprašanj, ki mu jih zastavi klinik.

ABSTRACT

KEY WORDS: critical illness, thoracic radiography, intensive care units

In critically ill patients, it is often impossible to transport them to the radiology department. For this reason, they are regularly examined in bed, using a movable X-ray device. This technique has its own specific features which the physician should be familiar with in order to be able to cooperate with the radiographer in the imaging procedure. It is important to make sure that the final result (a good image and a useful report) is beneficial for the clinician and, even more importantly, for the patient. There are special demands regarding film reading: in addition to the description of changes, it is also necessary to state the possible diagnosis and answer clinician's questions.

169

¹ Asist. mag. Ksenija Kocijančič, dr. med., Klinični inštitut za radiologijo, Univerzitetni Klinični center Ljubljana, Zaloška 7, 1000 Ljubljana.

UVOD

Ležeče bolnike, ki jih ne moremo pripeljati na radiološki oddelek, slikamo na oddelku s premičnim rentgenskim aparatom (slika 1). Kljub slabemu telesnemu in pogosto tudi psihičnemu stanju takih bolnikov ter slabšim tehničnim zmogljivostim premičnega rentgenskega aparata, se je tudi v teh pogojih potrebno čim bolj držati običajnih zahtev pri slikanju.

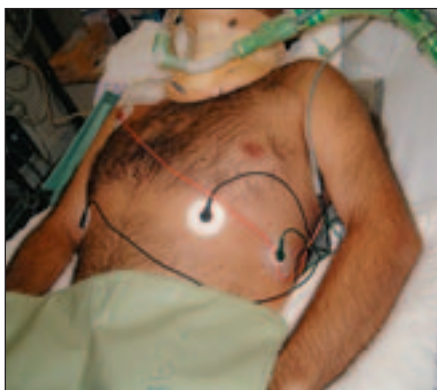Najpogosteje slikamo v anteroposteriorni (AP) smeri, če se le da sede ali poldsede (slika 2). Bolnika slikamo leže le, če je to edina možnost. Tiste, ki lahko sedijo s pomočjo visokega vzglavja, je mogoče povsem korektno slikati tudi v stranski projekciji. Izvedljivo je tudi slikanje v ležečem stranskem položaju.

V vseh teh primerih bolnik s svojim telesom (hrbtom) pritisne na kaseto s filmom in jo tako fiksira. Bolnika poskušamo namestiti čim bolj podobno kot pri slikanju s stoječim stativom.

Osrednji snop rentgenskih žarkov mora biti pravokoten na kaseto s filmom (slika 3).

TEHNIČNA OPREMA PRI SLIKANJU S PREMIČNIM RENTGENSKIM APARATOM

- filmi – nizkokontrastni, primerni samo za slikanje prsnih organov, običajno velikosti 35 × 43 cm,
- ojačevalne folije (medium) oziroma za prsne organe ustrezno prirejeni sistem folija–film,



Slika 2. Poldsedeč položaj bolnika pri slikanju prsnih organov v anteroposteriorni (AP) smeri. Kaseto s filmom podložimo bolniku pod hrbet in jo na ta način fiksiramo.

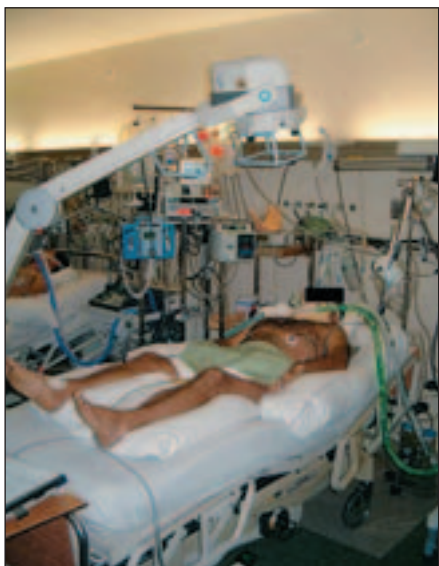

Slika 1. Premični rentgenski aparat za slikanje prsnih organov pri ležečih bolnikih.

- rešetka za absorpcijo sipanega sevanja (sekundarnih žarkov) mora biti vgrajena v kaseti. Tehnične zahteve za rešetko so $r = 10, 40 \text{ lamel/cm}$, fokusirana na razdaljo fokus–film (FFD) od 130 do 150 cm. Slikanje brez rešetke je primerno le za suhe bolnike, saj je v ostalih primerih preveč sekundarnega sevanja,
- razdalja fokus–film (FFD) mora biti taka, kot je označeno na kaseti z rešetko, torej od 130 do 150 cm,
- anodna napetost 125 kV, kar omogoča večina premičnih aparatov,
- množina rentgenskih žarkov (sevanja) – izkustveno najpogosteje 1,6–6 mAs,
- zaščita – gonadna. Ostalim osebam v sobi naročimo, da se za čas izpostavitve odstranijo, nepokretne bolnike pa, če je le mogoče, zaščitimo s premičnimi svinčnenimi pregradami.

Pojasnila

Navedene zahteve so osnovni pogoj za tehnično ustreznost posnetkov prsnih organov v enoti intenzivnega zdravljenja. V vsakodnevni praksi je najpogostejši vzrok, ki pripomore k slabšim posnetkom, neupoštevanje zgoraj navedenih Evropskih priporočil za optimalne vrednosti v pljučni radiološki diagnostiki (1).



Slika 3. Položaj premičnega rentgenskega aparata pri slikanju ležečega bolnika. Centralni snop rentgenskih žarkov je usmerjen pravokotno na kaseto s filmom.

Dobra slika v ležečem položaju je lahko odločilnega pomena za bolnikovo usodo, zato morajo to slikanje izvajati ustrezno usposobljeni radiološki inženirji. Od zdravnikov naj pridobijo osnovne podatke o stanju bolnika, s pomočjo katerih se oceni ustrezní ekspozicijski čas, kar zmanjša potrebo po ponavljanju preiskave. Vedeti mora, ali ima bolnik na primer izrazit emfizem, večji pnevmotoraks, obsežnejši plevralni izliv, sindrom dihalne stiske pri odraslem, obsežno pljučnico, pljučni

edem ali da gre za stanje po odstranitvi pljučnega krila.

Inženirjem so v pomoč tudi podatki o tehničnih pogojih pri prejšnjih slikanjih bolnika, ki morajo biti navedeni na posebni nalepki na filmu ali drugače ustrezno zabeleženi. Na ta način je možno predhodno dober posnetek ponoviti, slabšega pa izboljšati. Vendar ta enostaven postopek v večini zdravstvenih ustanov težko najde svoje mesto v vsakodnevni praksi.

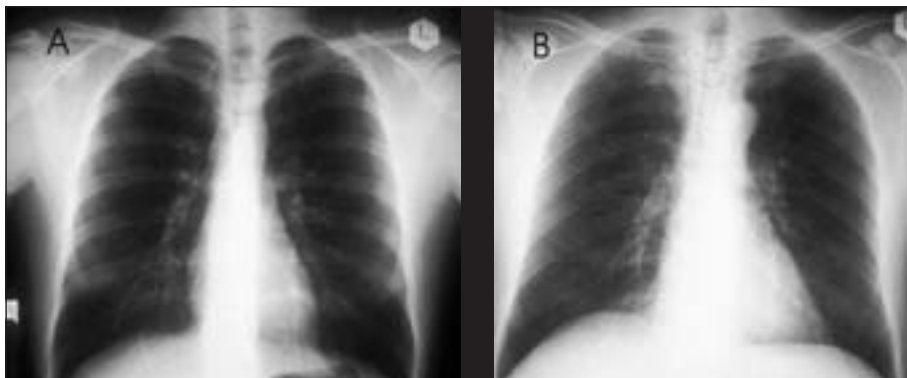
ANALIZA RENTGENOGRAMOV V LEŽEČEM POLOŽAJU

Radiologi se moramo ob interpretaciji posnetkov prsnih organov, narejenih v nestandardnih pogojih pri ležečih bolnikih zavedati, da je izvid lahko odločilen za nadaljnje zdravljenje in usodo bolnika.

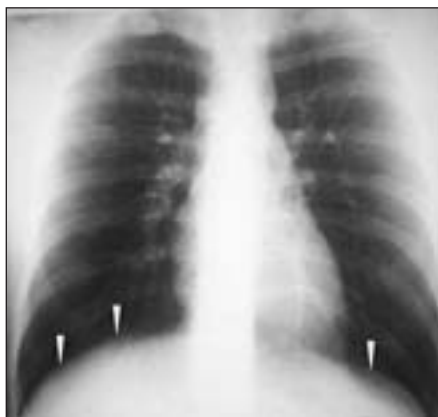Pomembna dejstva, ki pomagajo pri interpretaciji posnetkov leže

Dihalni volumni so praviloma manjši pri ležečih ali sedečih bolnikih (slika 4). Radiolog mora poznati položaj bolnika pri slikanju in to upoštevati pri interpretaciji posnetka. Manjši dihalni volumni so predvsem posledica zmanjšanega doprinosu trebušnih mišic h globokemu vdihu oziroma zvečanega pritiska trebušnih organov na prepono zaradi položaja telesa.

Izjema so bolniki s kronično obstruktivno pljučno boleznijo (KOPB), pri katerih povečan rezidualni volumen onemogoča posnetke z visokim položajem prepone (2). Pri tistih,



Slika 4. Vpliv položaja bolnika na dihalne volumne in velikost srčne senice. A – Slika v stoječem položaju; B – Isti preiskovanec leže. Srčna senca je večja, prepona pa višje položena.



Slika 5. Slika prsni organov z nepravilnim kotom osrednjega snopa žarkov, ki je namesto pravokotno usmerjen od spodaj navzgor. Prepona je zato navidezno višje (puščice).

ki dihaajo s pomočjo aparatov, lahko spreten inženir naredi posnetek v fazi največjega nadzorovanega vdaha.

Vpliv sedečega ali ležečega položaja na višino prepone je precej manjši kot mislimo – k navideznemu dvigu prepone največ prispeva nepravilen kot osrednjega snopa žarkov, usmerjenega od spodaj navzgor, saj je prepona spredaj bistveno višja (slika 5). Če ostaja položaj slikanja pri kontrolnih posnetkih

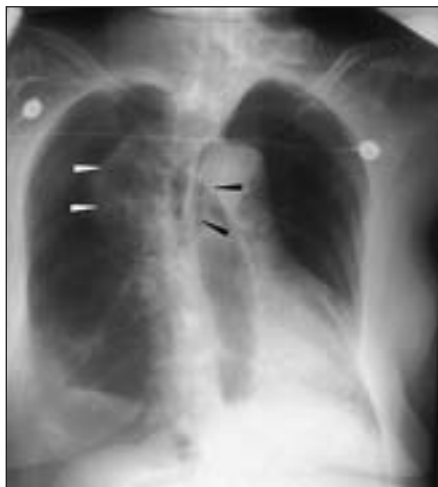
približno enak, mora biti ob enakih pogojih slikanja tudi položaj prepone bolj ali manj nespremenjen.

Pri oceni velikosti srca moramo upoštevati, da je srce na AP posnetku videti večje iz dveh vzrokov:

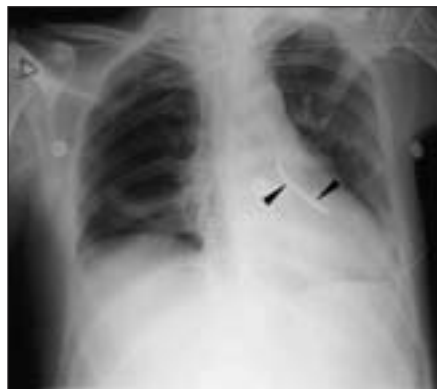
- pri tem načinu slikanja je srce približno 10 cm oddaljeno od kasete s filmom, kar je glavni vzrok povečanja velikosti srčne sence, podobno velja tudi za mediastinum (medpljučje) (velike žile) nad aortnim lokom,
- manj pomemben vpliv na povečanje sence srca in mediastinuma ima zmanjšanje razdalje (FFD) med izvorom sevanja in kasete s filmom na manj kot 150 cm (3).

Česa ne smemo pozabiti v izvidu

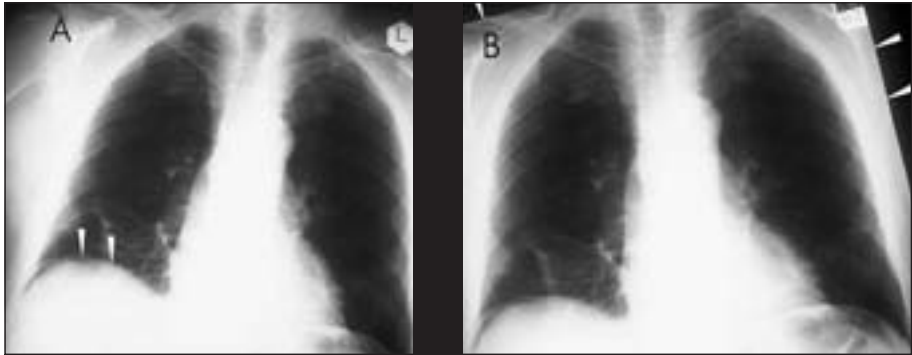
Potrebno je opisati položaj sond in katetrov, ki jih vidimo na posnetku. Od vseh je najpomembnejši položaj endotrahealnega tubusa (slika 6), ki naj bi praviloma segal s konico vsaj tri cm nad karino sapnika. Pomembna je tudi lega centralnega venskega katetra, ki mora praviloma ležati s konico v zgornji veni kavi. Zlasti pri oceni njegove lege veliko pomaga slikanje v dveh projekcijah. Možna zapleta



Slika 6. Slika prsni organov pri intubirani bolnici. Endotrahealni tubus sega v desni glavni bronh (črni puščici). Prisotni so znaki velikega desnostranskega pnevmotoraksa (beli puščici) ter posledični pomik mediastinuma proti levi (na zdravo stran).



Slika 7. Nazogastrična sonda se nahaja v poteku velikih dihalnih poti. Končni del je zvit v bronhu za levi zgornji reženj, konica pa masi bronh za levi spodnji reženj (puščici). Posledično je nastala atelektaza levega spodnjega režnja (zgostitev za srcem). Nehomogene zgostitve deno bazalno so vnetni infiltrati.



Slika 8. Vpliv položaja bolnika pri slikanju na višino prepone. A – Navidezno višja desna polovica prepone (puščici) pri bolniku, ki se je v trenutku slikanja premaknil, tako da prsna hrbtenica ni poravnana z vzdolžno osjo kasete; B – realen položaj prepone, ko posnetek obesimo na negatoskop tako, da sta osi poravnani (puščice s strani).

po vstavitvi katetra v podključnično veno sta pnevmotoraks in bolj redko krvavitev v mediastinum (5). Nekateri anesteziologi vstavlja-jo centralne venske katetre v veno jugularis interno.

Opišemo tudi položaj nazogastrične sonde (slika 7) in drugih vidnih drenažnih katetrov.

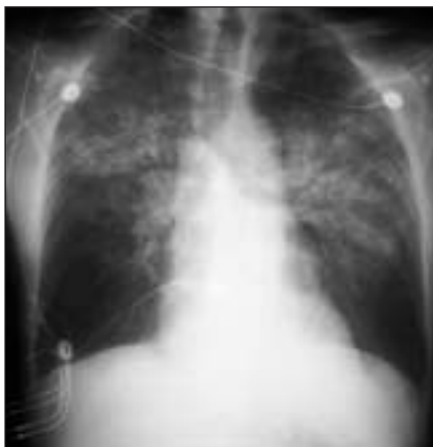Najpogostejši problemi, napake in zanke pri analizi posnetkov

Velikost srca na AP posnetku se še dodatno spremeni, če bolnika slikamo v rahlem polstranskem položaju. Poveča se tudi pri desni

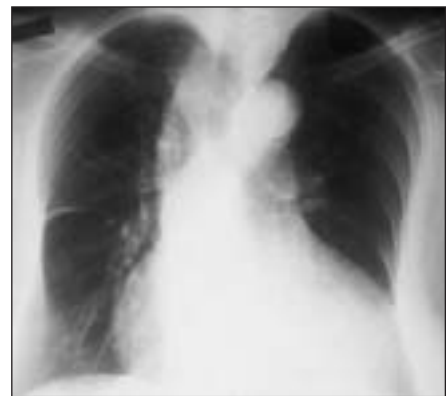polstranski projekciji (RAO – angl. *right anterior oblique*) – v tem primeru je desna stran odležna od kasete s filmom.

Velikost srca je odvisna tudi od smeri osrednjega snopa žarkov. Najpogostejša napaka je od spodaj navzgor (kavdokranialno) usmerjen osrednji žarek, kajti srce izgleda, kot da visi v mediastinumu, podobno kot na posnetku apeksov v lordozi.

Višina prepone ni realna, kadar bolnik pri slikanju ne leži naravnost, ampak poševno z vzdolžno smerjo kasete (slika 8). V tem primeru moramo filme obesiti na negatoskop tako, da je prsna hrbtenica v navpični smeri, in takrat je položaj prepone realen (6).



Slika 9. Slika pljučnega edema ob akutnem srčnem infarktu. Srce je normalne velikosti, v obeh pljučnih krilih pa so obsežne nehomogene zgostitve z značilno metuljasto razporeditvijo.



Slika 10. Kompenzirana dilatativna kardiomiopatija ali perikardialni izliv. Srce je povečano, pljučno žilje pa normalno.

Ocena zastoja v pljučnem krvnem obtoku zahteva od radiologa nekaj več izkušenj, saj pri ležečih bolnikih odpade prvi in pomemben znak popuščanja srca, to je prerazporeditev (redistribucija) krvi v žile zgornjih predelov pljuč. V grobem velja, da so ob povečanem srcu spremembe v pljučih najverjetneje posledica zastoja. Obstajajo tudi izjeme – normalno veliko srce in zastoj v pljučih lahko vidimo pri popuščanju ishemičnega srca (slika 9), pri srčnem infarktu in aritmijah; obratno je povečano srce in normalno pljučno žilje lahko znak perikardialnega izliva ali dilatativne kardiomiopatije pri hemodinamsko stabilnem bolniku (slika 10).

Brez kliničnih podatkov rentgenološko ni mogoče zanesljivo ločiti med zastojnimi, vnetnimi, malignimi ali drugimi spremembami intersticija in/ali alveolov. V osnovi velja, da so zastojne spremembe bolj simetrične in centralne, vendar je to običajno le pri sicer zdravem pljučnem parenhimu. Popolnoma drugače je, če ima nekdo npr. KOPB, kajti v tem primeru zastoj ali vnetje prizadene le zdrave dele pljuč – tako je pri bolnikih z emfizemom včasih nemogoče ločiti med tema dvema stanjema. Pri emfizemu in drugih boleznih spodnjih delov pljuč je prerazporeditev krvnega obtoka v zgornje dele normalna

in je posledica osnovnega pljučnega obolenja in ne popuščanja levega srca.

Na sliki leže se lahko skrivajo večje količine plevralnega izliva, tudi več kot 500 ml, zato je pri takih kliničnih vprašanjih potreben pregled z ultrazvokom. Z njim ocenimo tudi položaj in gibljivost prepone med dihanjem ter označimo ustrezno mesto za diagnostično ali »izpraznilno« plevralno punkcijo.

Pnevmotoraks je pri ležečem bolniku težje viden, saj se prosti zrak najpogosteje nahaja anteromedialno (40 % pnevmotoraksov) in subpulmonalno (22 %). Dodatno nas lahko zavede prosti zrak, ki je ujet v kožne gube. Apikalno lokalizirani pnevmotoraksi se lahko skrivajo, ker je visceralni list plevre na tehnično slabšem posnetku včasih neviden. Za prikaz manjših pnevmotoraksov (ki lahko postanejo vidni šele več ur ali celo naslednji dan po različnih posegih) si pomagamo s posnetkom v izdihu (ekspiriju). Taka slika pokaže tudi izrazitejši pomik mediastinuma pri ventilnem pnevmotoraksu.

Pri bolnikih v enoti intenzivnega zdravljenja pogosto odkrijemo tudi prosti zrak v mediastinumu (pnevmomediastinum), v podkožju (podkožni emfizem) ali pod prepono (pnevmoperitonej), kar lahko odločilno pripomore k diagnozi klinično nemega predrtja (perforacije) votlega trebušnega organa (7).

LITERATURA

1. Fortuna T. Kontrola kakovosti v pljučni diagnostiki. Bilten DRI, letnik 17, št 2/2000
2. Milne ENC. A physiological approach to reading critical care unit films. *J Thorac Imag* 1986; 1 (3): 60-90.
3. Fraiser RS, Müller NL, Colman N, et al. *Diagnosis of diseases of the chest*. Philadelphia: WB Saunders; 1999. p. 99.
4. Hansell DM, Armstrong P, Lynch DA, McAdams HP. *Imaging of the diseases of the chest*. Philadelphia: Elsevier Mosby; 2005. p. 901
5. Blank N. Blunt Chest Trauma. In: Blank N, eds. *Chest radiographic analysis*. New York: Churchill Livingstone; 1989. p. 633-44.
6. Gierada DS, Slone RM, Fleishman MJ. Imaging evaluation of the diaphragm. *Chest Surg Clin North Am* 1998; 8: 237-80.
7. Bešič N, Žgajnar J, Kocijančič I. Pneumomediastinum, pneumopericardium and pneumoperitoneum caused by peridiverticulitis of the colon. *Dis Colon Rectum* 2004; 35: 250-3.

Prispelo 10. 2. 2007