

GLAVOBOL S KLINIČNIMI PRIMERI

Senta Frol, Matija Zupan

- 3** Uvodnik
- 5** Recenziji
- 7** Uvod in klasifikacija glavobolov
- 11** Pristop k obravnavi bolnika z glavobolom
- 15** Diagnostični postopki
- 19** Primarni glavoboli
- 43** Sekundarni glavoboli
- 81** Boleče kranialne nevropatije in obrazne bolečine
- 85** S sodobno tehnologijo podprti pristopi k obravnavi bolnika z glavobolom
- 89** Vprašanja za samopreverjanje
- 91** Seznam terminov
- 93** Seznam kratic

GLAVOBOL S KLINIČNIMI PRIMERI

Temeljno učbeniško gradivo

Letnik 64; December 2025, Ljubljana

doi: 10.61300/64headache

CIP – Kataložni zapis o publikaciji
Narodna in univerzitetna knjižnica, Ljubljana

616.831-009.7(075)

FROL, Senta

Glavobol s kliničnimi primeri : [temeljno učbeniško gradivo] / Senta Frol, Matija Zupan ;
[slikovno gradivo Senta Frol, Matija Zupan]. – Ljubljana : Medicinski razgledi, 2025. -
(Medicinski razgledi (Tiskana izd.), ISSN 0025-8121 ; letn. 64, suppl. 2)

ISBN 978-961-6260-29-9

COBISS.SI-ID 259078659

ZALOŽNIK

Medicinski razgledi

Učbenik je s sklepom Katedra za nevrologijo UL MF z dne 4. 11. 2025 opredeljen kot temeljno študijsko gradivo pri predmetu Živčevje študijskega programa Enoviti magistrski študij medicine.

GLAVNA UREDNIKA

Senta Frol, Matija Zupan

UREDNIŠKI ODBOR

Niko Farič, Matija Kiker, Eva Pušnik,
Nina Zimič

RECENZENTA

prof. dr. Zvezdan Pirtošek, dr. med.

doc. dr. Marija Menih, dr. med.

SLIKOVNO GRADIVO

Senta Frol, Matija Zupan

UREDNIŠTVO

Društvo Medicinski razgledi
Korytkova ulica 2
1000 Ljubljana
Slovenija

T (01) 543 79 44

E info@medrazgl.si

S www.medrazgl.si

POR: 02014-0050652588

GLAVNI UREDNIK

Matija Kiker

ODGOVORNA UREDNICA

Eva Pušnik

TEHNIČNI UREDNIKI

Niko Farič, Julija Kalcher, Nina Zimič

UREDNIŠKI ODBOR

Hana Brezar, Ela Cerar, Rok Erzar, Ema
Grašič, Anja Horvat, Matic Ivančič, Ana
Jazbec, Tinka Mesarič, Nike Klun, Leonie
Vrtačnik Horvat, Larisa Žerovnik

LEKTORICI

Jerca Polc, Ana Kumperger

LEKTORICA ZA ANGLEŠKI JEZIK

Zala Julija Kavčič

PRELOM

SYNCOMP d. o. o.

TISK

TISK ŽNIDARIČ d. o. o.

FOTOGRAFIJA NA NASLOVNICI

Eva Pušnik

PODPORNIKI

Katedra za nevrologijo, Medicinska
fakulteta UL
Nevrološka klinika, UKC Ljubljana

Naklada: 200 izvodov.

COPYRIGHT © MEDICINSKI RAZGLEDI 2025

Vse pravice pridržane. Razmnoževanje ali razširjanje posameznih delov ali celotne publikacije s katerimkoli sredstvom brez pisnega privoljenja založbe je prepovedano.

GLAVOBOL S KLINIČNIMI PRIMERI

Senta Frol, Matija Zupan

3 Uvodnik

5 Recenziji

7 Uvod in klasifikacija glavobolov

8 Klasifikacija glavobolov

11 Pristop k obravnavi bolnika z glavobolom

15 Diagnostični postopki

19 Primarni glavoboli

21 Glavobol tenzijskega tipa

23 Migrena

35 Glavobol v rafalih

38 Podobnosti in razlike med primarnimi glavoboli

38 Interdisciplinarna obravnava kroničnih (primarnih) glavobolov

38 Pristopi družinske medicine k obravnavi kroničnih (primarnih) glavobolov

39 Multidisciplinarna obravnava bolnikov s kroničnimi (primarnimi) glavoboli na terciarni ravni

39 Psihiatrične komorbidnosti pri kroničnih (primarnih) glavobolih

39 Vloga življenjskega sloga pri kroničnih (primarnih) glavobolih

40 *Spanje*

40 *Stres*

40 *Prehrana in hidracija*

40 *Telesna dejavnost*

- 43 Sekundarni glavoboli – Senta Frol, Matija Zupan**
 - 44 Diagnostični pristop pri sekundarnih glavobolih
 - 44 Zdravljenje sekundarnih glavobolov
 - 46 Subarahnoidna krvavitev
 - 49 Znotrajmožganska krvavitev
 - 52 Tromboza možganskih venskih sinusov
 - 53 Disekcija notranje karotidne arterije in vertebralne arterije
 - 57 Reverzibilni možganski vazokonstriksijski sindrom
 - 58 Sindrom posteriorne reverzibilne encefalopatije
 - 60 Meningoencefalitis
 - 62 Temporalni arteritis (velikocelični arteritis)
 - 63 Znotrajlobanjski tumor
 - 66 Idiopatska intrakranialna hipertenzija
 - 68 Intrakranialna hipotenzija
 - 70 Sinusitis
 - 72 Glavkom
 - 74 Hipofizna apopleksija
 - 75 Cervikogeni glavobol
 - 77 Odontogeni glavobol/obrazna bolečina
 - 78 Glavobol zaradi čezmerne uporabe zdravil

- 81 Boleče kranialne nevropatije in obrazna bolečina**
 - 82 Nevralgija trovejnega živca
 - 83 Vztrajna idiopatska obrazna bolečina

- 85 S sodobno tehnologijo podprti pristopi k obravnavi bolnika z glavobolom**
 - 86 Sodobna digitalna orodja pri obravnavi glavobolov
 - 86 Telemedicina
 - 87 Umetna inteligenca v diagnostiki glavobolov

- 89 Vprašanja za samopreverjanje**

- 91 Seznam terminov**

- 93 Seznam kratic**

Uvodnik

Glavobol je eden najpogostejših razlogov za obisk pri zdravniku in najpogostejši nevrološki simptom nasploh. Čeprav je večina glavobolov benignih, jih ne smemo obravnavati površno – v manjšem, a pomembnem deležu so namreč prvi in edini opozorilni simptom resnih, včasih tudi življenje ogrožajočih bolezni. Prav v tem se skriva diagnostični izziv: kako z anamnezo, osnovnim kliničnim pregledom in premišljeno uporabo preiskav varno ločiti primarne glavobole od sekundarnih.

Vsak zdravnik – ne glede na specializacijo – bo v svoji karieri redno srečeval bolnike z glavobolom. Pogosto boste pri tem samostojni: v ambulantni, v dežurstvu ali na terenu, brez možnosti neposrednega posvetovanja s specialistom nevrologije. Temeljno razumevanje najpogostejših oblik glavobola in poznavanje znakov, ki nakazujejo nujna stanja, je zato nepogrešljiv del znanja vsakega diplomanta medicine. Kljub prihodu na umetni inteligenci temelječih diagnostičnih orodij, ki nam že pomagajo pri kliničnem delu, pa meniva, da brez pristnega, resničnega stika med zdravnikom in bolnikom prave humane medicine ni mogoče izvajati, kar še zlasti velja za nevrologijo. Zaznavanje vseh subtilnosti v pristnem besednem in nebesednem sporazumevanju ter telesni, fizični stik med kliničnim pregledom predstavljata temelj medsebojnega zaupanja med bolnikom in zdravnikom. Slednje pa je nujno pri postavljanju prave diagnoze in s tem ustreznega zdravljenja zlasti v medicini glavobola.

Učbenik, ki je pred vami, *Glavobol s kliničnimi primeri*, je nastal kot odgovor na dolgoletno potrebo po zanesljivem, preglednem in klinično uporabnem viru, ki bi študentom medicine omogočil strukturiran pristop k tej pogosti temi. V njem boste našli temeljne informacije o razvrstitvi, diagnostiki in zdravljenju glavobolov, pa tudi izbrane klinične primere, ki omogočajo praktično razumevanje in razvijanje kliničnega razmišljanja – veščine, ki je ključna za kakovostno obravnavo bolnikov.

Posebnost tega učbenika je njegovo didaktično jedro: vsak primer vas postopoma vodi skozi klinični potek, odločanje, diferencialno diagnozo in končno zdravljenje. Takšen pristop ni le zanimivejši, ampak predvsem bolj realen in bližje vsakodnevni zdravniški praksi.

Upava, da vam bo učbenik v pomoč pri učenju in da vam bo znanje, pridobljeno z njegovo pomočjo, koristilo tako pri izpitu kot kasneje – ob vsakem bolniku, ki vas bo pogledal in rekel: »Zdravnik, boli me glava.«

Doc. dr. Senta Frol, dr. med., spec. nevrologinja
Doc. dr. Matija Zupan, dr. med., spec. nevrolog

Recenzija učbenika *Glavobol s kliničnimi primeri*

Učbenik z naslovom *Glavobol s kliničnimi primeri* je odličen vir informacij za študente, specializante in zdravnike vseh specializacij. Področje glavobolov je pomembno zaradi njihove izrazite pogostosti v populaciji in zaradi vpliva na kakovost življenja bolnikov. Glavobol pogosto predstavlja diagnostični in terapevtski izziv v medicini, zato je dobro poznavanje tega področja ključno. Učbenik vsebuje klinične primere, ki so napisani pregledno, s kliničnim potekom, diagnostiko in zdravljenjem. Gradivo vključuje nove klasifikacije (ICHD-3), sodobne diagnostične pristope in aktualno zdravljenje. Učbenik *Glavobol s kliničnimi primeri* predstavlja odlično kombinacijo teoretičnega znanja in praktičnih primerov. Knjiga je dragocen pripomoček za študente in zdravnike, ki želijo poglobiti ali obnoviti znanje o glavobolih.

Doc. dr. Marija Menih, dr. med., spec. nevrologinja

Recenzija učbenika *Glavobol s kliničnimi primeri*

Menim, da *Glavobol s kliničnimi primeri* predstavlja sodoben, didaktično jasen in klinično usmerjen učbenik, ki pokriva najpogostejše in najpomembnejše oblike glavobola, od primarnih do sekundarnih, vključno z urgentnimi stanji. Posebno vrednost učbenika vidim v vključitvi kliničnih primerov, ki bralca vodijo skozi diagnostiko in zdravljenje bolnikov z glavoboli, s čimer ta pridobi uporabno, praktično znanje. Menim, da je vsebina usklajena z aktualnimi mednarodnimi smernicami (ICHD-3, Cephalalgia, JAMA, Lancet), kar daje delu znanstveno-tehnično verodostojnost. Dobro je, da so vključeni najnovejši terapevtski pristopi (anti-CGRP terapija, gepanti, botulin toksin pri migreni, multimodalni pristop pri tenzijskem glavobolu, uporaba verapamila in litija pri glavobolu v rafalnih). Pri sekundarnih glavobolih je jasno poudarjena diagnostika urgentnih stanj, vključno z algoritmi odločanja in pomenom opozorilnih znakov (merila SNOOP). Zelo dobrodošlo je, da učbenik vključuje diagnostične algoritme, primerjalne tabele in preglednice. Če povzamem, menim, da je učbenik izvrstno pripravljen in ima visoko didaktično ter strokovno vrednost. Namenjen je predvsem študentom medicine in specializantom, a bi bil zelo uporaben tudi za družinske zdravnike ter druge klinične specialiste, ki se pogosto srečujejo z bolniki z glavobolom. V slovenskem prostoru predstavlja pomemben in sodoben prispevek k izobraževanju na področju nevrologije.

Prof. dr. Zvezdan Pirtošek, dr. med., spec. nevrolog

Senta Frol^{1*}, Matija Zupan^{2*}

Uvod in klasifikacija glavobolov

Introduction and Classification of Headaches

IZVLEČEK

KLJUČNE BESEDE: glavobol, opozorilni znaki, anamneza, diagnostika

Glavobol je ena najpogostejših nevroloških težav, ki prizadene do 90 % ljudi. Glavobole delimo na primarne (npr. migrena, glavobol tenzijskega tipa) in sekundarne, ki so posledica drugih bolezni (npr. znotrajlobanjske krvavitve, tumorjev, meningitisa). Ključno je prepoznati opozorilne znake (angl. *red flags*), kot so nenaden začetek, pojav po 50. letu starosti, nevrološki izpadi, zvišana telesna temperatura ipd., saj ti lahko kažejo na resna stanja. Za pravilno diagnosticiranje glavobola je odločilna natančna anamneza, usmerjen nevrološki in internistični pregled, slikovne in laboratorijske preiskave krvi in likvorja pa pridejo v poštev ob sumu na sekundarni glavobol. Učinkovita obravnava torej temelji na razločevanju med primarnimi in sekundarnimi vzroki glavobola.

ABSTRACT

KEY WORDS: headache, red flags, medical history, diagnosis

Headache is one of the most common neurological conditions, affecting up to 90% of the general population. It is classified into primary (e.g., migraine, tension-type headache) and secondary, which result from other diseases (e.g., intracranial hemorrhage, tumors, meningitis). It is crucial to recognize warning signs («red flags»), such as sudden onset, onset after age 50, neurological deficits, fever, etc., as these may indicate serious conditions. A thorough medical history is crucial for the correct diagnosis of headache, while a focused neurological and internal medicine examination, along with imaging and laboratory tests of blood and cerebrospinal fluid, are considered when a secondary headache is suspected. Effective treatment is therefore based on distinguishing between primary and secondary causes of headache.

* Avtorja si delita mesto prvega avtorstva

¹ Doc. dr. Senta Frol, dr. med., Nevrološka klinika, Univerzitetni klinični center Ljubljana, Zaloška cesta 2a, 1000 Ljubljana; Katedra za nevrologijo, Medicinska fakulteta, Univerza v Ljubljani, Zaloška cesta 2, 1000 Ljubljana; senta.frol@kclj.si

² Doc. dr. Matija Zupan, dr. med., Nevrološka klinika, Univerzitetni klinični center Ljubljana, Zaloška cesta 2a, 1000 Ljubljana; Katedra za nevrologijo, Medicinska fakulteta, Univerza v Ljubljani, Zaloška cesta 2, 1000 Ljubljana; matija.zupan@kclj.si

SPLOŠNO O GLAVBOLU

Glavobol spada med najpogostejše nevrološke težave in prizadene ljudi vseh starosti ter življenjskih okolij. Po ocenah se z njim vsaj enkrat v življenju sooči kar do 90 % svetovne populacije. Gre za eno najbolj razširjenih zdravstvenih težav, zaradi katere se ljudje pogosto obračajo po pomoč tako k osebnemu zdravniku kot k specialistu nevrologije, pogosto pa tudi v urgentne ambulante. Glavobol je namreč lahko zelo intenziven, neprijeten in dolgotrajen ter izrazito vpliva na posameznikovo vsakodnevno delovanje in kakovost življenja.

Vzroki za nastanek glavobola so zelo različni in obsegajo širok spekter fizioloških, psiholoških in z boleznimi povezanih dejavnikov. Med najpogostejšimi vzroki so poškodbe glave, povišan krvni tlak, stres, dehidracija, bolezni in težave z ušesi, nosom ali očmi itd. K nastanku glavobola pomembno vplivata tudi utrujenost in pomanjkanje spanca.

Glavobol lahko močno vpliva na kakovost življenja posameznika. Zmanjša lahko človekovo sposobnost za opravljanje vsakodnevnih nalog, tako pri delu kot v osebem življenju. Zlasti pri ljudeh, ki trpijo za kroničnimi glavoboli, lahko vsakodnevno delovanje postane oteženo.

Čeprav se v večini primerov glavoboli pojavijo kot nenevarni in začasni simptomi, je nujno opozoriti, da so lahko tudi znak resnejših zdravstvenih stanj. Med te spadajo npr. možganska krvavitev, možganski tumor, vnetje možganskih ovojnic itd., kar zahteva takojšnjo zdravniško obravnavo.

Na bolečinske dražljaje v glavi so občutljive različne strukture, kot so koža, mišice, arterije, periost lobanje, oči, ušesa, nosna votlina, možganski venski sinusi in deli možganskih ovojnic. Poleg tega so bolečinsko občutljivi tudi možganski živci (*n. trigeminus*, *n. glossopharyngeus*, *n. vagus*) in prvi trije cervikalni živci s svojimi vejami.

Zaradi vseh naštetih razlogov je izredno pomembno, da glavobolu posvetimo dovolj pozornosti. Pravilna diagnostika, ki temelji na podrobnem opisu simptomov, anamnezi in po potrebi dodatnih preiskavah, je ključna za prepoznavanje morebitnih resnih vzrokov in ustrezno zdravljenje. Razločevanje med primarnimi glavoboli, ki nimajo jasnega osnovnega vzroka, in sekundarnimi glavoboli, ki so simptom druge bolezni, je temeljnega pomena za učinkovito in varno obravnavo bolnika.

KLASIFIKACIJA GLAVOBOLOV

Poznamo več kot 150 tipov glavobola, ki jih natančno opredeljuje Mednarodna klasifikacija glavobolov (International Classification of Headache Disorders, 3rd ed., ICHD-3). V osnovi glavobole razdelimo na dve glavni vrsti: primarne glavobole in sekundarne oz. simptomatske glavobole.

Prepoznava glavobola je temelj za učinkovito in varno zdravljenje bolnika. Poenostavljeno klasifikacijo glavobolov prikazuje tabela 1.

V urgentnih ambulantah predstavljajo glavoboli pomemben delež vseh obravnav, zato je poznavanje njihove pogostosti in razvrstitev na primarne ter sekundarne glavobole ključnega pomena za hitro in ustrezno diagnostiko. Primarni glavoboli so najpogostejši razlog za obravnavo in predstavljajo približno 54 % vseh primerov. Med njimi se v okolju urgentne ambulante najpogosteje srečamo z migreno, sledi ji glavobol tenzijskega tipa. Nekatere primarne glavobole, zlasti migreno, lahko sprožijo dejavniki življenjskega sloga ali določene razvade, kot so uživanje alkohola (zlasti rdečega vina), nekaterih živil (npr. predelanih mesnin z nitrati, čokolade, sira – tiramin), kajenje, spremembe ali pomanjkanje spanja, slaba telesna drža, telesna aktivnost, izpušчени obroki itd.

Tabela 1. Poenostavljena klasifikacija glavobolov.

Primarni glavoboli: brez osnovne strukturne patologije	Sekundarni glavoboli: posledica drugega zdravstvenega stanja	Boleče kranialne nevropatije in obrazne bolečine
migrena	glavobol po poškodbah glave in vratu	trigeminalna nevralgija
glavobol tenzijskega tipa	subarahnoidna krvavitev	vztrajna idiopatska obrazna bolečina (atipična obrazna bolečina)
glavobol v rafalih in druge trigeminalne avtonomne cefalgije	meningoencefalitis	
	tumorji osrednjega živčnega sistema	
	glavobol ob temporalnem arteritisu	
	glavobol zaradi motenj uravnavanja znotrajlobanjskega tlaka	
	glavobol zaradi čezmerne rabe zdravil	
	cervikogeni glavobol	
	odontogeni glavobol	
	glavobol ob arterijski hipertenziji	

Sekundarni glavoboli predstavljajo nekaj manj kot polovico primerov (42,1 %) in jih ločimo na benigne in resne. Med benignimi sekundarnimi glavoboli so najpogostejši tisti, ki spremljajo sistemske bolezni, kot so viroze ali febrilna stanja. Pomembni so tudi glavobol odontogene ali otorinolaringološkega izvora in cervikogeni glavobol. Kadar gre za resno patologijo, so najpogostejši vzroki subarahnoidna krvavitev (SAK), znotrajmožganska krvavitev (ZMK), meningitis ali encefalitis, tumorji osrednjega živčnega sistema in temporalni arteritis. Značilnosti glavobolov, na podlagi katerih lahko že na podlagi anamneze in kliničnega pregleda posumimo na sekundarni glavobol, prikazujemo v tabeli 2.

Pri vsakem bolniku z glavobolom je ključno prepoznati opozorilne simptome in znake, ki lahko kažejo na sekundarni vzrok glavobola. Ti terjajo dodatno diagnostično obravnavo, saj lahko opozarjajo na resna in potencialno življenje ogrožajoča stanja.

Tabela 2. Razlikovanje med primarnim in sekundarnim glavobolom.

	Primarni glavobol	Sekundarni glavobol
Etiologija	idiopatski	obolenje
Primeri	migrena, glavobol tenzijskega tipa, glavobol v rafalih	subarahnoidna krvavitev, tumor osrednjega živčnega sistema, meningoencefalitis, temporalni arteritis
Nastanek oz. razvoj	postopen	običajno nenaden in progresiven
Pridruženi simptomi	slabost, fotofobija	povišana telesna temperatura, nevrološki izpadi itd.
Opozorilni znaki (angl. <i>red flags</i>)	odsotni	prisotni
Zdravljenje	simptomatično, preventivno	zdravljenje osnovnega obolenja

V nadaljevanju navajamo najpomembnejše opozorilne simptome in znake, ki kažejo na sekundarni glavobol, diferencialno diagnozo pri vsakem in priporočene preiskave:

- Glavobol, ki se na novo pojavi po 50. letu starosti, zahteva izključitev temporalnega arteritisa in znotrajlobanjskih ekspanzivnih procesov, kot so tumorji. Prva diagnostična preiskava ob sumu na temporalni arteritis naj bo določitev hitrosti sedimentacije; ob sumu na znotrajlobanjski ekspanzivni proces je indicirana CT ali MRI glave.
- Nenaden začetek glavobola lahko kaže na SAK, ZMK ali krvavitev iz arteriovenske malformacije (AVM). V teh primerih so ključne urgentne slikovne preiskave (CT, MRI glave). Ob sumu na rupturirano možgansko anevrizmo, AVM ali arteriovensko fistulo je indicirana CT-angiografija možganskega žilja, v nadaljevanju pa tudi digitalna subtraktivska angiografija (DSA). Kadar glede na klinično sliko sumimo na SAK in CT glave ne prikaže znakov sveže znotrajlobanjske krvavitve, je indicirana diagnostika likvorja, ki ga pridobimo z lumbalno punkcijo. Pri SAK izteka praviloma enakomerno krvav likvor, ki je po centrifugiranju ksantokromen.
- Napredujoče oblike glavobola lahko pomenijo ekspanzivni proces ali subduralni hematoma, lahko pa je napredujoč glavobol tudi posledica čezmernega jemanja zdravil. Priporočena sta CT ali MRI glave, ob sumu na zlorabo zdravil in drugih substanc pa toksikološke preiskave.
- Če se glavobol pojavi pri bolniku z znanim rakavim obolenjem ali okužbo s HIV, je treba izključiti sekundarne vzroke, kot so meningitis, možganski absces ali zasevki. V teh primerih je indicirana slikovna diagnostika in pogosto tudi lumbalna punkcija.
- Glavobol, ki ga spremljajo sistemski znaki, kot so povišana telesna temperatura, meningizem ali kožni izpuščaji, zahteva obravnavo okužb (meningitis, encefalitis, borelioza) in sistemskih vnetnih boleznih (kolagenoze, vaskulitisi). Poleg slikovnih preiskav (CT ali MRI glave) so nujne krvne preiskave (vnetni parametri, revmatološki testi) in lumbalna punkcija.
- Žariščni nevrološki simptomi ali znaki sprožajo sum na ekspanzivni proces, ZMK ali žilno malformacijo. V tem primeru je ključna slikovna diagnostika.
- Zastojna papila, ugotovljena pri funduskopskem pregledu, kaže na povišan znotrajlobanjski tlak in je lahko posledica tumorske mase, abscesa, idiopatske znotrajlobanjske hipertenzije ali meningitisa. Potrebne so slikovne preiskave in lumbalna punkcija, vendar šele po izključitvi ekspanzivnega procesa s slikovnimi preiskavami.

LITERATURA

1. IHS: The International Classification of Headache Disorders, 3rd edition (ICHD-3) [internet]. London: International Headache Society; c 2021 [citirano 2025 Jul 25]. Dosegljivo na: <https://ichd-3.org/>

Senta Frol^{1*}, Matija Zupan^{2*}

Pristop k obravnavi bolnika z glavobolom

Approach to the Management of a Patient With a Headache

IZVLEČEK

KLJUČNE BESEDE: anamneza, nevrološki pregled, opozorilni znaki, dnevniki glavobolov, standardizirani vprašalniki

Pristop k bolniku z glavobolom mora biti sistematičen in celosten. Temelj predstavlja natančna anamneza, dopolnjena s heteroanamnezo in oceno bolečine po vidni analogni lestvici (angl. *visual analogue scale*, VAS). Klinični pregled vključuje oceno vitalnih znakov, usmerjen nevrološki pregled in iskanje opozorilnih znakov (angl. *red flags*), ki lahko kažejo na resna stanja. To so pojav glavobola po 50. letu starosti, sistemski znaki, pridruženi nevrološki izpadi, nenaden začetek izjemno močnega, eksplozivnega, nevihtnega glavobola in sprememba jakosti in vzorca glavobola pri bolniku, ki v anamnezi navaja glavobole. V neurgentnih primerih so v pomoč dnevniki glavobolov in standardizirani vprašalniki (npr. HIT-6, MIDAS, ID Migraine), ki pomagajo pri oceni vpliva glavobola na kakovost življenja in usmerjanju zdravljenja.

ABSTRACT

KEY WORDS: medical history, neurological examination, warning signs, headache diaries, standardized questionnaires

The approach to a patient with headache must be systematic and comprehensive. The foundation is a detailed medical history supplemented by heteroanamnesis and pain assessment using the visual analogue scale (VAS). The clinical examination includes assessment of vital signs, a focused neurological examination, and the identification of warning signs («red flags») that may indicate serious conditions. These include the onset of headache after age 50, systemic signs, associated neurological deficits, sudden onset of an extremely severe, explosive, thunderclap headache, and a change in the intensity and pattern of headache in a patient with a history of long-term headaches. In non-urgent cases, headache diaries and standardized questionnaires (e.g., HIT-6, MIDAS, ID Migraine), are helpful. They assist in assessing the impact of headache on quality of life and in guiding treatment.

* Avtorja si delita mesto prvega avtorstva

¹ Doc. dr. Senta Frol, dr. med., Nevrološka klinika, Univerzitetni klinični center Ljubljana, Zaloška cesta 2a, 1000 Ljubljana; Katedra za nevrologijo, Medicinska fakulteta, Univerza v Ljubljani, Zaloška cesta 2, 1000 Ljubljana; senta.frol@kclj.si

² Doc. dr. Matija Zupan, dr. med., Nevrološka klinika, Univerzitetni klinični center Ljubljana, Zaloška cesta 2a, 1000 Ljubljana; Katedra za nevrologijo, Medicinska fakulteta, Univerza v Ljubljani, Zaloška cesta 2, 1000 Ljubljana; matija.zupan@kclj.si

POSTOPEK DIAGNOSTIKE GLAVOBOLA

K obravnavi bolnika pristopimo sistematično in celostno. Prvi in najpomembnejši korak je natančna anamneza. V določenih primerih, zlasti kadar bolnik ne more jasno opisati svojih težav, pa je izjemno pomembna heteroanamneza – podatki, ki jih pridobimo od svojcev/očividcev ali oseb, ki bolnika poznajo.

Temeljito anamnezo, ki je bistvena pri opredelitvi glavobola, pridobimo s postavljanjem ključnih vprašanj:

- Kdaj se je glavobol prvič pojavil?
- Ali bi glavobol opisali kot najhujši glavobol v življenju?
- Kako pogosto imate glavobol in kako dolgo traja?
- Kje je locirana bolečina? Je enostranska ali obojestranska?
- Kakšna je narava bolečine (utripajoča, topa, ostra, zbadajoča)?
- Ali so prisotni spremljajoči simptomi, kot so slabost, bruhanje, preobčutljivost na svetlobo ali zvok, motnje vida?
- Ali obstajajo sprožilni dejavniki (hrana, alkohol, telesna aktivnost itd.) ali kaj, kar glavobol omili?
- Ali opazate spremembe v vzorcu ali intenzivnosti glavobolov?
- Ali so si glavoboli med seboj podobni ali imate več tipov glavobola?
- Ali so se v zadnjem času vaši glavoboli spremenili glede na dolgoteren vzorec glavobola?
- Ali ste ob glavobolu opazili še kakšne druge težave, kot so povišana telesna temperatura, vrtoglavica, otežen govor, slabša moč in spremenjen občutek v udih?
- Ali redno jemljete analgetike oz. ali jih celo jemljete vsakodnevno ali pretirano?
- Ali ste v zadnjem mesecu padli in se ob tem udarili v glavo?
- Ali redno prejimate zdravila proti strjevanju krvi (antiagregacijska ali antikoagulacijska zdravila)?
- Ali je kdo v vaši družini utrpel možgansko krvavitev?
- Ali ima kdo v družini znane migrenske glavobole?

Natančni odgovori na zgornja vprašanja vodijo zdravnika k boljši razjasnitvi vzroka glavobola in usmerjeni nadaljnji obravnavi. Pomemben podatek so torej tudi zdravila, ki jih bolnik prejema vsakodnevno.

Jakost glavobola opredelimo z vidno analogno lestvico (angl. *visual analogue scale*, VAS). VAS se uporablja za subjektivno oceno jakosti bolečine, vključno z glavobolom. Bolnik na vodoravni črti dolžine 10 cm označi točko, ki najbolje izraža njegovo doživljanje bolečine, od odsotnost bolečine (0 cm) do najhujša možna bolečina (10 cm). Razdalja od začetka črte do označene točke se nato izmeri v centimetrih ali milimetrih in predstavlja jakost bolečine. VAS je preprost, zanesljiv in pogosto uporabljen pripomoček za kvantificiranje bolečine in spremljanje sprememb med zdravljenjem.

Po pridobitvi anamneze opravimo usmerjen nevrološki in internistični pregled bolnika, s katerima aktivno iščemo znake bolezni in stanj, ki bi lahko bili povezani z glavobolom.

Pri usmerjenem nevrološkem in internističnem pregledu:

- Ocenimo vitalne znake (krvni tlak, srčni utrip, telesno temperaturo, dihanje).
- Opravimo celovit nevrološki pregled, s katerim preverimo morebitne žariščne izpade (mišična oslabelost, mravljinčenje ali izguba občutka, motnje artikulacije, motnje govora, težave z ravnotežjem, motnje vida itd.) ali druge nevrološke nepravilnosti, kot so zmedenost, spremembe v osebnosti, kognitivni upad.

- Preverimo meningealne znake (otrdelost vratu).
- Opravimo oftalmoskopski pregled očesnega ozadja za iskanje znakov papiledema (zastojne papile), ki lahko kaže na povišan znotrajlobanjski tlak.
- Palpiramo področje glave in vratu zaradi morebitne občutljivosti in ocenimo, ali sta temporalni arteriji zadebeljeni (ob sumu na temporalni arteritis).
- Pozorni smo tudi na druge znake sistemskega vnetja.

Pri anamnezi in kliničnem pregledu smo predvsem pozorni na t. i. *red flags*, torej opozorilne znake, ki terjajo takojšnjo dodatno diagnostiko.

Med opozorilne znake prištevamo:

- Sistemske znake: vročino, otrdel vrat, izpuščaj po telesu, izgubo telesne mase, rakavo obolenje, okužbo s HIV, sifilis.
- Pridružene nevrološke izpade: zmedenost, kognitivno spremenjenost itd., žariščne nevrološke izpade, kot so pareza, dizatrija, disfazija, mravljinčenje ali občutek odrevenelosti, motnje vida itd., anamneza epileptičnega napada.
- Nenaden začetek in izjemno močan glavobol, kakršnega bolnik doslej še ni doživel (»nevihtni glavobol«).
- Novonastali glavobol pri starejših od 50 let.
- Spremembo vzorca in jakosti glavobola pri bolniku z anamnezo glavobolov.

Na podlagi podatkov iz anamneze in kliničnega pregleda lahko zdravnik oceni, za kakšno vrsto glavobola gre, ali obstaja sum na resnejše stanje in ali so potrebne dodatne preiskave.

V neurgentni ambulanti, ko lahko bolniku namenimo več časa, si lahko pomagamo tudi z dnevniki glavobolov in vprašalniki. Namen dnevnika glavobola je pridobivanje podatkov o kroničnem (primarnem) glavobolu (migrenski, tenzijski tip), ki nam pomaga pri nadaljnjih odločitvah glede načrtovanja ustreznega preventivnega zdravljenja.

Pomembno je, da bolnik redno beleži:

- pogostost glavobola,
- trajanje posameznih epizod glavobola,
- intenzivnost bolečine,
- morebitne sprožilne dejavnike,
- spremljajoče simptome (npr. slabost, motnje vida, občutljivost na svetlobo ali zvok) in
- analgetično terapijo ob akutnem glavobolu.

V pomoč so lahko tudi standardizirani vprašalniki, ki dodatno olajšajo oceno vpliva glavobola na kakovost življenja. Vprašalniki so nam predvsem v pomoč pri kroničnih glavobolih in nam pomagajo oceniti vrsto, pogostost in intenzivnost glavobola, vpliv glavobola na kakovost življenja in odziv na zdravljenje. Med najpogosteje uporabljenimi vprašalniki so:

- Test za oceno vpliva glavobola na vsakdanje življenje, skrajšana verzija (5/6 vprašanj) (Headache Impact Test, HIT-6).

Uporabljamo ga za oceno vpliva glavobola na kakovost življenja. Temelji na oceni bolečine, socialne omejenosti, kognitivnih funkcij, psiholoških motenj in vitalnosti. Omogoča hitro prepoznavo bolnikov z bolj izraženim vplivom glavobola na življenje.

- Lestvica za oceno onesposobljenosti zaradi migrene (Migraine Disability Assessment, MIDAS).
Ocenjuje stopnjo onesposobljenosti zaradi migrenskih napadov v zadnjih treh mesecih. Vprašanja se nanašajo na sposobnost za delo, šolanje in prosti čas. Uporabljamo ga za sledenje učinkovitosti zdravljenja.
- Test za prepoznavo migrene (Identification of Migraine, ID Migraine Test).
Hiter presejalni test za prepoznavo migrene. Sestavljen je iz treh vprašanj, ki ocenjujejo slabost, svetlobno občutljivost in motnje funkcionalnosti. Občutljivost presega 80%, rezultat ≥ 2 pomeni verjetno migreno.

VELJA SI ZAPOMNITI

- Osnovni orodji pri postavitvi diagnoze glavobola sta temeljita anamneza z odprtimi (pod)vprašanji ter skrben nevrološki in internistični pregled bolnika, ki tudi v dobi umetne inteligence predstavljata ključni korak h kakovostni in odgovorni obravnavi bolnikov.
- Na ta način lahko postavimo diagnozo primarnega glavobola ali pa na podlagi anamneze in pregleda posumimo na možnost sekundarnega glavobola, ki terja ustrezne slikovne in laboratorijske preiskave krvi in likvorja.

LITERATURA

1. IHS: The International Classification of Headache Disorders, 3rd edition (ICHD-3) [internet]. London: International Headache Society; c2021[citirano 2025 Jul 25]. Dosegljivo na: <https://ichd-3.org/>
2. Zhao YJ, Lim JYX, Wong PS. Diagnosis and management of headaches in the emergency department (ED) in adults and children. *Neurol India*. 2021; 69 (Suppl): S173-82. doi: 10.4103/0028-3886.315977

Senta Frol^{1*}, Matija Zupan^{2*}

Diagnostični postopki

Diagnostic Procedures

IZVLEČEK

KLJUČNE BESEDE: laboratorijske preiskave krvi, lumbalna punkcija, slikovna diagnostika

Slikovne in laboratorijske preiskave niso indicirane pri značilnih primarnih glavobolih (migrena, glavobol tenzijskega tipa), a so ključne ob sumu na sekundarni glavobol. Mednje spadajo CT glave, npr. pri sumu na subarahnoidno krvavitev, CT-angiografija možganskih arterij in/ali ven ter možganskih venskih sinusov, biokemične preiskave krvi in lumbalna punkcija. V urgentni nevrološki ambulanti obravnavamo širok spekter bolnikov, ki imajo benigna, neredko pa tudi življenje ogrožajoča stanja. Nenaden eksploziven oz. »nevihtni glavobol« kaže na subarahnoidno krvavitev, pridružena vročina in drugi sistemski znaki na meningitis, postopen glavobol z nevrološkimi izpadi, osebnostnimi in kognitivnimi spremembami pa na ekspanzivni proces.

ABSTRACT

KEY WORDS: laboratory blood workup, lumbar puncture, neuroimaging

Imaging and laboratory tests are not indicated for diagnosing typical primary headaches (migraine, tension-type headache), but are crucial when a secondary headache is suspected. These include a CT scan of the head, e.g., for suspected subarachnoid hemorrhage, CT angiography of the cerebral arteries and/or veins and venous sinuses, laboratory blood work-up and a lumbar puncture. In the emergency neurology clinic, we treat a wide range of patients with mostly benign, but often life-threatening conditions. A sudden explosive or thunderclap headache indicates subarachnoid hemorrhage, associated fever and other systemic signs may indicate meningitis, and a gradual headache with neurological deficits, personality changes and cognitive disorders may indicate an expansive process.

* Avtorja si delita mesto prvega avtorstva

¹ Doc. dr. Senta Frol, dr. med., Nevrološka klinika, Univerzitetni klinični center Ljubljana, Zaloška cesta 2a, 1000 Ljubljana; Katedra za nevrologijo, Medicinska fakulteta, Univerza v Ljubljani, Zaloška cesta 2, 1000 Ljubljana; senta.frol@kclj.si

² Doc. dr. Matija Zupan, dr. med., Nevrološka klinika, Univerzitetni klinični center Ljubljana, Zaloška cesta 2a, 1000 Ljubljana; Katedra za nevrologijo, Medicinska fakulteta, Univerza v Ljubljani, Zaloška cesta 2, 1000 Ljubljana; matija.zupan@kclj.si

DIAGNOSTIČNE PREISKAVE PRI SUMU NA SEKUNDARNI GLAVOBOL

Čeprav so slikovne in druge diagnostične preiskave lahko pomembni za izključitev drugih bolezni, niso koristni pri postavljanju diagnoze migrene, glavobola tenzijskega tipa ali glavobola v rafalih (angl. *cluster headache*).

Če pa zdravnik sumi, da so glavoboli posledica drugega zdravstvenega stanja in gre torej za sekundarni glavobol, so indicirane nadaljnje diagnostične preiskave.

Biokemične preiskave krvi:

- Ob povišanih vnetnih parametrih (hitrost sedimentacije, C-reaktivna beljakovina (angl. *C-reactive protein*)) posumimo na temporalni arteritis.

CT glave:

- Ob nenadnem najhujšem glavobolu ob sumu na subarahnoidno krvavitev (SAK).

CT-venografija možganov:

- Pri sumu na trombozo možganskih venskih sinusov in ven.

CT-angiografija možganskih/vratnih arterij:

- V primeru dokazane SAK za ugotavljanje mesta razpoka možganske anevrizme ali suma na disekcijo karotidne ali vertebralne arterije.

Lumbalna punkcija:

- Ob sumu na okužbo osrednjega živčevja ali pri bolnikih s sumom na SAK, pri katerih je izvid CT glave negativen.

NAJPOGOSTEJŠI GLAVOBOLI V URGENTNI NEVROLOŠKI AMBULANTI

Heterogenost bolnikov, ki so napoteni v urgentno nevrološko ambulanto, je zelo široka. Zajema tako benigne, primarne glavobole, kot tudi manj pogoste sekundarne glavobole. Sekundarni glavoboli so lahko glavni ali spremljajoči simptomi benignih stanj ali pa resnih, življenje ogrožajočih stanj.

V nadaljevanju naštevamo nekaj najpogostejših opisov glavobolov v urgentni nevrološki ambulanti in algoritem obravnave.

Odrasli bolniki, ki so napoteni zaradi hudega glavobola, ki je nastal nenadno in eksplozivno:

- Indicirana je CT glave. Če je izvid negativen, sledi lumbalna punkcija. Če potrdimo SAK, je potrebna CT-angiografija možganskih arterij.
- Odrasli bolniki s hudim glavobolom, ki ga spremljata vročina in/ali otrdel vrat:
 - Pri teh bolnikih sta indicirani CT glave in lumbalna punkcija.
- Odrasli bolniki s postopnim nastankom glavobola, ki traja več dni ali tednov, se slabša ali je stalen:
 - Opravimo CT glave.
- Odrasli bolniki z znano anamnezo glavobolov, ki poročajo o glavobolu, po značilnostih podobnem prejšnjim:
 - Ocenimo vitalne znake, opravimo nevrološki pregled in rutinske laboratorijske teste.

VELJA SI ZAPOMNITI

- Slikovne preiskave nikoli in nikakor ne morejo biti nadomestek za temeljito anamnezo ter skrben nevrološki in internistični pregled bolnika!
- Diagnostična pot bolnika z glavobolom naj se ne začne s slikovno diagnostiko, ki brez anamneze in statusa nima prave diagnostične vrednosti.
- Nekritično množenje nepotrebnih slikovnih preiskav izrazito povečuje stroške v zdravstvu, preiskovance izpostavlja ionizirajočemu sevanju, napadom klavstrofobije, nepotrebnemu stresu in hudi anksioznosti predvsem v primeru naključnih (najpogosteje nepatoloških) najdb, ki praviloma nimajo nobene povezave s simptomi.

LITERATURA

1. IHS: The International Classification of Headache Disorders, 3rd edition (ICHD-3) [internet]. London: International Headache Society; c2021[2025 Aug 10]. Dosegljivo na: <https://ichd-3.org/>
2. Robbins MS. Diagnosis and management of headache: A review. JAMA. 2021; 325 (18): 1874–85. doi: 10.1001/jama.2021.1640

Senta Frol^{1*}, Matija Zupan^{2*}

Primarni glavoboli

Primary Headaches

IZVLEČEK

KLJUČNE BESEDE: glavobol, primarni glavobol, migrena, glavobol tenzijskega tipa, glavobol v rafalih, akutno zdravljenje, preventivno zdravljenje

Med primarne glavobole, ki jih pogosto srečujemo v klinični praksi, štejemo migreno in glavobol tenzijskega tipa. Glavobol tenzijskega tipa je najpogostejša oblika primarnega glavobola, ki prizadene do 80 % odraslih, pogosteje ženske med 20. in 50. letom starosti. Zanj je značilna obojestranska, tiščoča bolečina blage do zmerne intenzivnosti, brez slabosti ali poslabšanja ob telesni aktivnosti. Sprožilci tenzijskega glavobola vključujejo stres, slabo telesno držo, utrujenost in dehidracijo. Zdravljenje obsega analgetike, sprostitvene tehnike ter v kroničnih primerih profilaktično zdravljenje, najpogosteje z amitriptilinom. Ključni so tudi obravnava dejavnikov tveganja in spremembe življenjskega sloga. Po pogostosti (med primarnimi glavoboli) glavobola tenzijskega tipa sledi migrena, ki prizadene predvsem ženske v rodni dobi. Značilna je enostranska, utripajoča bolečina srednje do močne intenzivnosti, pogosto s pridruženo slabostjo, fotofobijo in fonofobijo. Pri približno 10 % bolnikov se pojavi avra. Poteka v štirih fazah: prodromalna faza, avra, glavobol in postdromalna faza. Zdravljenje vključuje akutno lajšanje simptomov (enostavni analgetiki, triptani) in preventivo pri pogostih napadih (npr. zaviralci adrenergičnih receptorjev β , antiepileptiki, anti-CGRP terapija) pa tudi prepoznavo sprožilcev in nefarmakološke ukrepe. Pomembno skupino predstavljajo tudi trigeminalni avtonomi glavoboli, med katerimi je najpogostejši glavobol v rafalih, sicer redka, a izjemno boleča oblika primarnega glavobola, ki pogosteje prizadene moške med 20. in 40. letom starosti. Napadi se pojavljajo v skupkih, ki trajajo več tednov do mesecev, pogosto ponoči, z izjemno hudo enostransko bolečino v očesnem ali temporalnem področju, skupaj z avtonomnimi simptomi (solzenje, rinoreja, ptoza). Akutno zdravljenje vključuje subkutani sumatriptan in vdihavanje čistega kisika. Preventiva temelji na verapamilu, kortikosteroidih in litiju. Kljub redkosti predstavlja veliko breme zaradi intenzivnosti in pogostosti napadov.

* Avtorja si delita mesto prvega avtorstva

¹ Doc. dr. Senta Frol, dr. med., Katedra za nevrologijo, Medicinska fakulteta, Univerza v Ljubljani, Zaloška cesta 2a, 1000 Ljubljana; Nevrološka klinika, Univerzitetni klinični center Ljubljana, Zaloška cesta 2, 1000 Ljubljana; senta.frol@kclj.si

² Doc. dr. Matija Zupan, dr. med., Katedra za nevrologijo, Medicinska fakulteta, Univerza v Ljubljani, Zaloška cesta 2a, 1000 Ljubljana; Nevrološka klinika, Univerzitetni klinični center Ljubljana, Zaloška cesta 2, 1000 Ljubljana; matija.zupan@kclj.si

ABSTRACT

KEY WORDS: headache, primary headache, migraine, tension-type headache, cluster headache, acute treatment, preventive treatment

Primary headaches that are frequently encountered in clinical practice include migraine and tension-type headache. Tension-type headache is the most common form of primary headache, affecting up to 80% of adults, more often women between ages 20 and 50. It is characterized by bilateral, pressing pain of mild to moderate intensity, without nausea or worsening with physical activity. Triggers include stress, poor posture, fatigue, and dehydration. Treatment includes analgesics, relaxation techniques and, in chronic cases, prophylactic therapy, most often with amitriptyline. Addressing risk factors and making lifestyle changes is also key. After tension-type headache, migraine is the second most common primary headache, predominantly affecting women of childbearing age. It is characterized by unilateral, throbbing pain of moderate to severe intensity, often with nausea, photophobia, and phonophobia. An aura occurs in approximately 10% of patients. Migraine occurs in four phases: prodromal, aura, headache, and postdromal phase. Treatment includes acute symptom relief (analgesics, triptans) and prevention of frequent attacks (e.g., beta-blockers, antiepileptics, anti-CGRP therapy). Identifying triggers and implementing non-pharmacological measures is also important. Another important group of primary headaches is trigeminal autonomic the most common of which is cluster headache – a rare but extremely painful form of primary headache that more often affects men between ages 20 and 40. Attacks occur in clusters lasting from several weeks to months, often at night, with extremely severe unilateral pain in the ocular or temporal area, together with autonomic symptoms (lacrimation, rhinorrhea, ptosis). Acute treatment includes subcutaneous sumatriptan and inhalation of pure oxygen. Prevention is based on verapamil, corticosteroids and lithium. Despite its rarity, it represents a great burden due to the intensity and frequency of attacks.

GLAVOBOL TENZIJSKEGA TIPA

Do 80 % odraslih doživi glavobol tenzijskega tipa vsaj enkrat v življenju, pri čemer so pogosteje prizadete ženske, najpogosteje med 20. in 50. letom starosti. Čeprav glavobol tenzijskega tipa običajno ne povzroča izrazite funkcionalne onesposobljenosti, zaradi visoke razširjenosti predstavlja pomembno javnozdravstveno breme. Pogosto vodi do izgubljenih delovnih dni in zmanjšane produktivnosti. Zato sta zgodnje prepoznavanje in ustrezno zdravljenje, zlasti pri kronični obliki, ključnega pomena.

Glavna značilnost glavobola tenzijskega tipa je obojestranska, tiščoča ali zategujoča bolečina, ki jo bolniki pogosto opisujejo kot občutek »traku okoli glave«. Bolečina je običajno blage do zmerne intenzivnosti, ni pulzirajoča, se ne poslabša ob telesni aktivnosti in praviloma ni povezana s slabostjo ali bruhanjem. Intenziteta bolečine narašča s pogostostjo glavobolov. Za postavitev diagnoze mora imeti bolnik vsaj deset epizod glavobola tenzijskega tipa.

Glavobol tenzijskega tipa glede na pogostost delimo na:

- Epizodični glavobol tenzijskega tipa: do 15 dni na mesec, običajno ne povzroča hujše onesposobljenosti.
- Kronični glavobol tenzijskega tipa: več kot 15 dni na mesec, več mesecev zapored, kar lahko predstavlja pomembno breme za bolnika.

Med sprožilne dejavnike štejemo:

- stres,
- utrujenost,
- slabo telesno držo ali dolgotrajno delo za računalnikom,
- mišično napetost v vratu in ramenih,
- pomanjkanje spanja,
- dehidracijo,
- izpuščanje obrokov in
- prekomerno uživanje alkohola.

Za akutno zdravljenje predpišemo enostavne analgetike (nesteroidna protivnetna zdravila (angl. *nonsteroidal anti-inflammatory drugs*, NSAID), paracetamol, metamizol). Bolnike opozorimo na pomen izogibanja pogostemu uživanju analgetikov zaradi nevarnosti razvoja glavobola zaradi čezmerne rabe zdravil. Pomembni so tudi nefarmakološki ukrepi (sprostitvene tehnike, masaža, fizioterapija).

Preventivno zdravljenje je priporočljivo pri pogostih epizodah ali kronični obliki tenzijskega glavobola. Njegov namen je tudi v preprečevanju nastanka glavobola zaradi čezmerne uporabe zdravil. V takih primerih se pogosto predpisuje amitriptilin v nizkih odmerkih, redkeje pa venlafaksin. Pomembno vlogo imajo tudi kognitivno-vedenjska terapija, fizikalna terapija ter različne sprostitvene tehnike, kot sta čuječnost in avtogeni trening. Prav tako so ključnega pomena ureditev spalne higiene, redna telesna aktivnost in izboljšanje ergonomije delovnega okolja.

Klinični primer 1

Demografski podatki

29-letna ženska, zaposlena kot prodajalka v trgovini, brez pridruženih obolenj.

Anamneza

Poročala je o obojestranskih, zmernih, tiščočih glavobolih, ki so trajali več ur in se stopnjevali v stresnih obdobjih.

Klinični pregled

Brez nevroloških odstopanj. Ob palpaciji je bila opazna mišična napetost v predelu vratu in ramen.

Diagnoza

Epizodni glavobol tenzijskega tipa.

Zdravljenje

Za akutno zdravljenje smo predpisali enostavne analgetike, kot so paracetamol, ibuprofen ali druge NSAID. Poleg tega smo svetovali sprostitvene tehnike, masažo in raztezne vaje, ki pomagajo zmanjšati mišično napetost.

Klinični primer 2

Demografski podatki

35-letni moški, zaposlen kot avtomehanic, brez pridruženih obolenj.

Anamneza

Poročal je o ponavljajočih se glavobolih zadnjih šest mesecev, prisotnih večino dni v tednu, trajali so več ur ali celo cel dan. Bolečina je bila obojestranska, z občutkom tesnjenja ali stiskanja, brez utripajočega značaja. Kot sprožilca je navajal stres na delovnem mestu in pomanjkanje spanja.

Klinični pregled

Brez nevroloških odstopanj.

Diagnoza

Kronični glavobol tenzijskega tipa.

Zdravljenje

Priporočali smo spremembe življenjskega sloga, kot so redna telesna vadba, izboljšanje drže in tehnike sproščanja, akutno lajšanje bolečin z ibuprofenom po potrebi ter preventivno zdravljenje z amitriptilinom v nizkih odmerkih.

LITERATURA

1. Pan LH, Ling YH, Wang SJ, et al. Hallmarks of primary headache: Part 2- tension-type headache. *J Headache Pain*. 2025; 26 (1): 164. doi: 10.1186/s10194-025-02098-w
2. Onan D, Arıkan H, Ekizoğlu E, et al. The efficacy of physiotherapy approaches in chronic tension-type headache: A systematic review and meta-analysis. *J Oral Facial Pain Headache*. 2025; 39 (1): 34-48. doi: 10.22514/jofph.2025.003
3. Lee W, Heo SJ, Chu MK. Natural subgroups of tension-type headache: A population-based study. *Headache*. 2025; 65 (7): 1160-9. doi: 10.1111/head.14950

MIGRENA

Migrena je ena najpogostejših oblik primarnega glavobola, ki prizadene približno 15 % svetovne populacije, pojavlja pa se predvsem v najbolj produktivnem življenjskem obdobju. Pogosteje se pojavlja pri ženskah, pri katerih je pojavnost zlasti v rodni dobi dva- do trikrat višja kot pri moških. Začetki bolezni so običajno v adolescenci ali zgodnji odrasli dobi.

Značilnosti migrenskega glavobola

- Epizodična, zmerna do močna bolečina, ki je običajno enostranska. Bolečino bolniki pogosto opisujejo kot kljuvajočo in utripajočo.
- Glavobol se poslabša ob premikanju glave in telesni aktivnosti, zato bolniki pogosto počivajo in ležijo.
- Trajanje glavobola je običajno 4–72 ur.
- Pogosti spremljajoči simptomi so slabost, bruhanje, fotofobija (preobčutljivost na svetlobo) in fonofobija (preobčutljivost na zvok). Pogosto se pojavita tudi razdražljivost in utrujenost.
- Pri približno desetini bolnikov se pred glavobolom pojavi avra, najpogosteje v obliki vidnih motenj, kot so bleščanje, nazobčani vzorci ali barvni kolobarji. Redkeje pa se pojavi senzorična avra ali motnja govora.

Glede na pogostost migrenskih epizod ločimo:

- epizodično migreno, pri kateri imajo bolniki glavobol do 14 dni na mesec, in
- kronično migreno, pri kateri imajo glavobol 15 dni na mesec ali več, od tega vsaj 8 dni z značilnostmi migrene.

Migrenski napad (epizoda) običajno zajema štiri faze:

1. Prodromalna faza: začne se nekaj ur ali celo dni pred glavobolom. Značilni simptomi so spremembe razpoloženja, utrujenost, težave s koncentracijo, spremenjen tek (npr. močna želja po določeni hrani) in žeja.
2. Avra: traja 5–60 minut in se pojavi tik pred glavobolom. Najpogosteje vključuje motnje vida, lahko pa tudi senzorične, govorne ali motorične simptome.
3. Faza glavobola: običajno traja 4–72 ur. Ločimo zgodnjo fazo, v kateri se pojavijo topa bolečina, zamašen nos in mišična napetost, ter napredujočo fazo, ko se bolečina stopnjuje v enostransko, utripajočo bolečino. Pogosti spremljajoči simptomi so slabost, fotofobija, fonofobija in včasih tudi omotica.
4. Postdromalna faza: traja 24–48 ur po prenehanju glavobola. Bolniki v tem obdobju pogosto poročajo o utrujenosti, težavah s koncentracijo in mišičnih bolečinah.

Migrenska avra

- Migrenska avra predstavlja reverzibilno žariščno nevrološko simptomatiko, ki običajno traja 5–60 minut in se pojavi pred začetkom glavobola, lahko pa vztraja tudi v njegovem začetnem delu.
- Avre se delijo glede na trajanje:
 - Pri nenadni avri se simptomi razvijejo v manj kot štirih minutah pred nastopom glavobola.
 - Podaljšana avra pomeni, da simptomi trajajo več kot 60 minut, vendar manj kot sedem dni.
 - Če simptomi vztrajajo več kot sedem dni, govorimo o perzistentni avri.

Migrena z avro in migrena brez avre

- Za diagnozo migrene z avro zadostujeta najmanj dva napada s tipičnimi simptomi avre.
- Za diagnozo migrene brez avre mora bolnik imeti vsaj pet napadov, ki trajajo 4–72 ur. Med napadom morata biti prisotni vsaj dve od naslednjih značilnosti:
 - enostranska bolečina,
 - utripajoča narava bolečine,
 - zmerna do huda intenzivnost bolečine ali
 - poslabšanje bolečine ob vsakodnevni telesni aktivnosti.
- Poleg tega mora biti migrena brez avre povezana vsaj z enim od naslednjih spremljajočih simptomov:
 - fotofobija,
 - fonofobija,
 - slabost ali
 - bruhanje.

Sprožilni dejavniki

Migreno lahko sprožijo številni zunanji in notranji dejavniki, pri čemer bolniki najpogosteje navajajo psihofizični stres kot glavni sprožilec. Več kot polovica oseb z migreno poroča, da so njihovi akutni napadi vsaj občasno povezani s sprožilci, ki pogosto prispevajo k izrazitejšemu in bolj dolgotrajnemu poteku migrenske epizode. V raziskavi iz leta 2007 (Kelman) je stres kot sprožilec navedlo kar 79,7 % bolnikov, sledila so mu hormonska nihanja (65,1 %), predvsem ob menstruaciji, izpuščanje obrokov (57,3 %), vremenske spremembe (53,2 %) in motnje spanja (49,8 %). Med redkeje omenjene sprožilce spadajo tudi telesna aktivnost, uživanje alkohola, nekatera živila (kot so rdeče vino, sir, čokolada, banane), močni vonji in svetlobni dražljaji. Pomembno je poudariti, da so sprožilni dejavniki odvisni od posameznika in se pogosto pojavljajo v kombinacijah. Zato je ključno, da bolniki prepoznajo svoje lastne sprožilce ter se jim, kolikor je mogoče, izogibajo.

Migrenski infarkt

Če med migreno pride do ishemične spremembe v možganih, govorimo o migrenskem infarktu. Pojavi se med značilno migrensko epizodo z avro (npr. vidno) in najpogosteje prizadene povirje posterioorne možganske arterije.

Zdravljenje

Zdravljenje migrene zajema dve ključni komponenti: akutno simptomatsko (abortivno) zdravljenje migrenskih napadov in preventivno zdravljenje, ki je indicirano pri pogostih, težko obvladljivih napadih ali kadar bolezen pomembno zmanjšuje kakovost življenja. Pomembna je celostna obravnava bolnika, ki poleg farmakoloških pristopov vključuje tudi nefarmakološke ukrepe in redno spremljanje učinkovitosti zdravljenja.

Akutno zdravljenje migrenskega glavobola

- Cilj akutnega (abortivnega) zdravljenja je hitro lajšanje simptomov in povrnitev bolnikove funkcionalnosti. Izbira zdravila je odvisna od intenzivnosti glavobola:
 - Blage migrenske napade (trajanje nekaj ur, ohranjena zmožnost za vsakodnevne dejavnosti) zdravimo z enostavnimi analgetiki, kot so paracetamol, metamizol in NSAID – npr. ibuprofen, naproksen, diklofenak ali acetilsalicilna kislina (aspirin).

- Zmerni do hudi napadi (trajanje več ur do dni, bolnik je funkcionalno omejen) zahtevajo uporabo specifičnih protimigrenskih zdravil, predvsem triptanov (npr. sumatriptan, zolmitriptan, eletriptan, frovatriptan, naratriptan), ki jih je treba zaužiti čim prej po začetku glavobola.
- Ob slabosti ali bruhanju je koristna kombinacija z antiemetiki, kot sta metoklopramid ali domperidon, ki imata šibek intrinzični analgetični učinek in zaradi pospešenega praznjenja želodca izboljšata učinkovitost drugih peroralno zaužitih zdravil.

Značilnosti abortivnih zdravil za zdravljenje migrene prikazujemo v tabeli 1.

Preventivno zdravljenje migrene

Preventivno zdravljenje migrene je indicirano v naslednjih primerih:

- pri bolnikih z vsaj dvema hudima napadoma na mesec,
- kadar akutno zdravljenje ni učinkovito ali ga bolnik slabo prenaša in
- kadar migrena pomembno vpliva na kakovost življenja.

Cilji preventivnega zdravljenja so:

- zmanjšanje pogostosti, trajanja in intenzivnosti napadov,
- zmanjšanje potrebe po abortivnih zdravilih,
- preprečitev nastanka glavobola zaradi čezmerne uporabe zdravil,
- izboljšanje funkcionalnosti in kakovosti življenja.

Pri bolnikih z indikacijo za preventivno zdravljenje migrene je na voljo več različnih farmakoloških možnosti, ki jih izberemo glede na učinkovitost, prisotne komorbidnosti, prenosljivost in individualne značilnosti bolnika.

Med klasična/nеспецифичna preventivna zdravila za migreno uvrščamo:

- zaviralce adrenergičnih receptorjev β (npr. propranolol, metoprolol) – pogosto prva izbira pri bolnikih brez pridružene astme ali bradikardije,
- triciklične antidepresive (npr. amitriptilin) – primerni zlasti pri bolnikih z nespečnostjo ali anksioznostjo,
- nevromodulatorje (antiepileptike), kot sta topiramid in gabapentin – še posebej učinkoviti pri bolnikih s komorbidno epilepsijo ali prekomerno telesno težo,
- antihipertenzivna zdravila (kandesartan, lizinopril),
- botulinski toksin tipa A – registriran za zdravljenje kronične migrene.

Med novejša, specifična preventivna zdravila za migreno, usmerjena v zaviranje signalne poti peptida, povezanega z genom za kalcitonin (angl. *calcitonin gene-related peptide*, CGRP), uvrščamo:

- Biološka zdravila – monoklonska protitelesa proti CGRP ali njegovemu receptorju (erenumab, fremanezumab, galkanezumab, eptinezumab), primerna predvsem za bolnike, pri katerih sta bili vsaj dve standardni preventivni zdravili neučinkoviti ali slabo prenosljivi.
- Gepante – peroralne antagonistice receptorja CGRP, ki se lahko uporabljajo tako za abortivno kot preventivno zdravljenje (npr. atogepant, rimegepant).

Uvedba preventivnega zdravljenja s klasičnimi zdravili je postopna – začnemo z nizkimi odmerki, ki jih postopoma prilagajamo glede na učinkovitost in prenašanje zdravila. Terapevtski učinek se pri klasičnih preventivnih zdravilih običajno pojavi šele po nekaj

Tabela 1. Učinkovine za abortivno zdravljenje migrene. ASK – acetilsalicilna kislina, COX – ciklooksigenaza (angl. *cyclooxygenase*), po. – peroralno, AH – arterijska hipertenzija, iv. – intravensko, 5-HT – 5-hidroksitriptamin (serotonin), p. p. – po potrebi, SSRI – selektivni zaviralec ponovnega privzema serotonina (angl. *selective serotonin reuptake inhibitor*), im. – intramuskularno, sc. – subkutano (lat. *subcutaneus*), supp. – svečka (lat. *suppositorium*), CGRP – peptid, povezan z genom za kalcitonin (angl. *calcitonin gene-related peptide*), ODT – orodis perzibilna tableta.

Učinkovina	Mehanizem delovanja	Odmerjanje	Neželjeni učinki	Kontraindikacije
ASK	zaviranje COX	1000 mg/dan po.	<ul style="list-style-type: none"> gastrointestinalni zapleti (driska, slabost, bruhanje, zaprtost) 	<ul style="list-style-type: none"> aktivna krvavitev (zlasti gastro-intestinalna), neobvladana AH, bolezni ledvici, kronična vnetna črevesna bolezen, možganskožilni in srčnožilni ishemični dogodki (ne velja za ASK!), pvo in tretje trimesečje nosečnosti
Ibuprofen		200–400 mg/dan po.		
Naproxen		275 ali 550 mg/dan po.	<ul style="list-style-type: none"> gastrointestinalni zapleti (slabost, bruhanje, zaprtost), 	
Diklofenak		50–100 mg/dan po.	<ul style="list-style-type: none"> jetna in ledvična okvara pri predoziranju 	
Paracetamol		1000 mg do trikrat/dan po.		<ul style="list-style-type: none"> varen ves čas nosečnosti
Metamizol	zaviranje COX in aktivacija endokanabinoidnega ter opioidergičnega sistema	1000 mg do trikrat/dan po. oz. 2–5 g/dan iv.	<ul style="list-style-type: none"> agranulocitoza 	<ul style="list-style-type: none"> nosečnost
ASK + paracetamol + kofein	zaviranje COX (ASK, paracetamol) in zaviranje sinteze prostaglandinov (kofein), vazokonstrikcija (kofein)	250 mg + 200–250 mg + 50 mg po., p. p.	<ul style="list-style-type: none"> palpitacije 	<ul style="list-style-type: none"> kombinirane od posameznih učinkovin
Sumatriptan (referenca za vse triptane)	triptani: agonisti 5-HT _{1B} in 5-HT _{1D} receptorjev	50 ali 100 mg po. oz., 20 mg nosno pršilo oz. 6 mg sc., p. p.	<ul style="list-style-type: none"> vazokonstrikcija, opresija v prsnem košu, serotoninski sindrom pri sočasni uporabi SSRI 	<ul style="list-style-type: none"> koronarna bolezen, neurejena AH, možganskožilne bolezni, sočasna uporaba SSRI,
Zolmitriptan		2,5 mg/dan po.		

Naratriptan		2,5 mg/dan po.	<ul style="list-style-type: none"> v nosečnosti in času dojenja se jim natelema izogibamo (najbolj preizkušen sumatriptan)
Eletriptan		20 ali 40 mg/dan po.	
Frovatriptan		2,5 mg/dan po.	
Metoklopramid (antiemetik, šibek analgetični učinek)	agonista dopaminskih (D2) receptorjev	10–20 mg po. oz. 20 mg supp. oz. 10 mg im./iv./sc., p. p.	<ul style="list-style-type: none"> otroci, nosečnice
Domperidon (antiemetik, šibek analgetični učinek)		20–30 mg po., p. p.	<ul style="list-style-type: none"> driska, omotica, (manj izraziti kot pri metoklopramidu)
Rimegepant	gepanti: antagonisti CGRP-receptorjev	75 mg enkrat/dan ODT (brez potrebe po tekočini)	<ul style="list-style-type: none"> preobčutljivostne reakcije v preteklosti, nosečnost, dojenje
Zavegepant^a		10 mg enkrat v nosnem prisilu, p. p.	<ul style="list-style-type: none"> preobčutljivostne reakcije v preteklosti
Lasmiditan^a	ditani:agonisti 5-HT1F receptorjev	50 ali 100 mg/dan po.	<ul style="list-style-type: none"> nosečnost, dojenje

^aŠe ni na voljo v Sloveniji.

tednih do mesecih rednega jemanja, zato je pomembno, da bolnika vnaprej obvestimo o zamaknjemem začetku delovanja in poudarimo pomen doslednega upoštevanja navodil glede zdravljenja. Nastop učinka novejših specifičnih preventivnih zdravil zoper migreno, ki temeljijo na antagonizmu CGRP, je praviloma hitrejši, imela naj bi manj stranskih učinkov in večjo učinkovitost, so pa precej dražja, zato jih v večini držav ne predpisujejo kot zdravila prvega izbora.

Monoklonska protitelesa proti CGRP ali njegovemu receptorju so učinkovita tako pri epizodični kot pri kronični migreni. Dajemo jih subkutano ali intravensko, običajno enkrat mesečno ali vsake tri mesece. Med njihovimi prednostmi izstopajo odlično prenašanje, redki neželeni učinki in dolgotrajno delovanje. Njihove omejitve predstavljajo visoka cena, omejen dostop (pogosto zahteva vsaj dve predhodno neuspešni zdravljenji s klasičnimi zdravili) in dejstvo, da so zaradi pomanjkanja dokazov iz raziskav odsvetovana med nosečnostjo.

Gepanti so antagonisti receptorja za CGRP in predstavljajo zdravila nove generacije, ki omogočajo peroralno zdravljenje migrene. Večinoma jih uporabljamo v preventivnem zdravljenju (atogepant, rimegepant), nekatera (zlasti rimegepant, v prihodu pa je tudi zavegepant) pa tudi v abortivnem zdravljenju. Prednost gepantov je zlasti enostavno peroralno jemanje (pri nekaterih gre za formulacijo v obliki orodisperzibilne tablete (ODT), ki dodatno olajša zaužitje, saj bolnik ne potrebuje dodatka tekočine), hkrati pa predstavljajo alternativo za bolnike, ki ne prenašajo monoklonskih protiteles ali triptanov oz. imajo zanje kontraindikacijo (napredovala aterosklerotična žilna bolezen, neurejena arterijska hipertenzija). Med omejitvami omenjamo trenutno omejeno dostopnost v EU, možnost interakcij zaradi vpliva na jetrne encime (predvsem citokrom 450 3A4 (angl. *cytochrome P450 3A4*, CYP3A4)) in visoko ceno.

Botulinuski toksin je standardno preventivno zdravljenje kronične migrene. Uporablja se onabotulinum toksin A, ki ga apliciramo vsakih 12 tednov v določene (t. i. standardne) točke na glavi in vratu in je posebej učinkovit pri bolnikih z refraktarno obliko migrene ali neprenašanjem drugih (peroralnih, parenteralnih) zdravil. Pomembno omejitev zdravila predstavlja potreba po izkušenih terapevtih, ki aplicirajo zdravilo.

Pregled najpogosteje uporabljanih preventivnih zdravil zoper migreno strnjeno prikazujemo v tabeli 2.

Posebne skupine bolnikov z migreno

Mednje sodijo starejši bolniki (nad 65 let), pri katerih je verjetnost sekundarnega glavobola večja, obenem imajo pogostejše spremljajoče bolezni in neželene učinke zdravil, dokazi za vsa zdravila pa so v tej starostni skupini slabi.

Pri otrocih in adolescentih se klinična slika razlikuje od migrene pri odraslih, s pogostejšimi ekstrakranialnimi manifestacijami (npr. ciklično bruhanje). Pomembno vlogo pri obravnavi mlajših otrok imajo starši in šole. Zadostuje lahko počitek v postelji. V abortivnem zdravljenju uporabljamo ibuprofen, v preventivnem pa propranolol, amitriptilin in topiramet.

Pri nosečih in doječih ženskah v abortivnem zdravljenju uporabljamo paracetamol, če je le mogoče, pa se izogibamo farmakološkemu preventivnemu zdravljenju. Pri ženskah z menstrualno migreno uporabimo kratkotrajno perimenstrualno preventivno zdravljenje z dolgodelujočimi NSAID, najbolje v kombinaciji s triptani.

Nefarmakološko zdravljenje migrene

V zdravljenju migrene so zelo pomembni tudi nefarmakološki ukrepi, ki predstavljajo ključni del celostnega zdravljenja migrene in prispevajo k dolgoročnemu nadzoru bolezni in zmanjšanju potrebe po zdravilih.

Mednje sodijo:

- Izogibanje sprožilcem, kot so stres, neredni obroki, pomanjkanje spanja, alkohol ter določena živila (npr. sir, čokolada).
- Redna telesna dejavnost z zmerno intenzivnostjo.
- Skrb za spalno in prehransko higieno, torej redno spanje in uravnoteženi obroki.
- Vedenjsko-kognitivna terapija.
- Čuječnost, avtogeni trening in tehnike sproščanja.
- Prehranski dodatki (nutricevtiki), kot so koencim Q10, magnezij in vitamin B2 (riboflavin), ki imajo pri določenih bolnikih zmerno podprto učinkovitost.
- Akupunktura, ki je v nekaterih raziskavah pokazala učinkovitost pri zmanjšanju števila migrenskih dni.

Posebnosti zdravljenja migrene

Učinkovito zdravljenje migrene zahteva pristop, prilagojen posamezniku, ki upošteva prisojne pridružene bolezni, bolnikova pričakovanja in morebitne neželene učinke zdravil. Ključno je redno spremljanje učinkovitosti zdravljenja, npr. s pomočjo dnevnika glavobolov ali validiranih lestvic, kot sta Lestvica za oceno onesposobljenosti zaradi migrene (Migraine Disability Assessment Score, MIDAS) ali Test za oceno vpliva glavobola na vsakdanje življenje (Headache Impact Test, HIT-6). Prav tako sta pomembna zgodnje prepoznavanje morebitne kronifikacije migrene in pravočasna napotitev k specialistu, zlasti pri bolnikih z refraktarno obliko bolezni. Posebno pozornost posvečamo osveščanju bolnikov o tveganju za razvoj glavobola zaradi čezmerne uporabe zdravil; mesečno naj bolniki ne bi zaužili več kot osem odmerkov triptanov in deset odmerkov NSAID ali drugih enostavnih analgetikov.

Ne nazadnje ne gre pozabiti na redno vodenje dnevnika glavobolov, ki ga svetujemo bolnikom in v katerem beležijo:

- pogostost napadov,
- trajanje in intenzivnost bolečine,
- morebitne sprožilce,
- spremljajoče simptome, kot so slabost, avra, fotofobija ali fonofobija,
- vrsto in število zaužitih odmerkov abortivnih zdravil in
- morebitno sočasno preventivno zdravljenje.

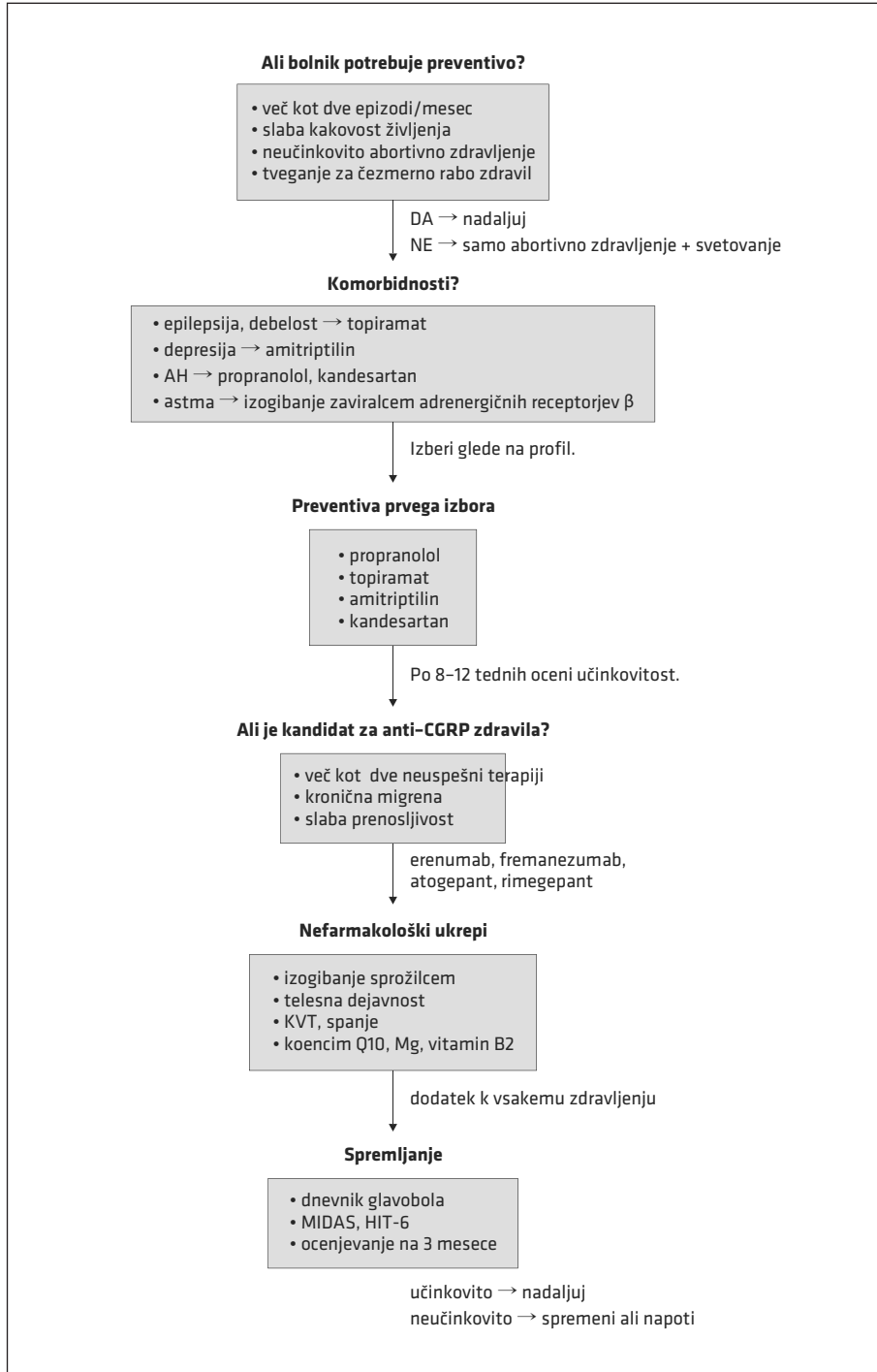
Takšen dnevnik zdravniku omogoča natančnejšo oceno poteka bolezni in pomaga pri načrtovanju zdravljenja. V zadnjih letih čedalje bolj prevladujejo elektronski dnevniki glavobola, vključno z aplikacijami, ki so dostopne tudi v slovenskem jeziku (glejte poglavje Sodobna digitalna orodja pri obravnavi glavobolov).

Algoritem za preventivno zdravljenje migrene, uporaben zlasti na primarni zdravstveni ravni, prikazuje slika 1.

Tabela 2. Zdravila za preprečevanje migrene, po. – peroralno, KT – krvni tlak, AV – atrioventrikularni, AT – angiotenzin, GABA – gama-aminomaslena kislina (angl. *gamma-aminobutyric acid*), TCA – triciklični antidepresivi, MAO – monoaminooksidaza, SSRI – zaviralec ponovnega privzema serotonina (angl. *selective serotonin reuptake inhibitor*), NT – neurotransmitter, NP – neuropeptid, IE – mednarodna enota, inj. – injekcija, mPT – monoklonsko protitelo, CGRP – peptid, povezan z genom za kalcitonin (angl. *calcitonin gene-related peptide*), sc. – subkutano (lat. *subcutaneus*), iv. – intravensko, KOPB – kronična obstruktivna pljučna bolezen, p. p. – po potrebi, ODT – orodisperzibilna tableta.

Učinkovina	Mehanizem delovanja	Odmerjanje	Neželene učinki	Kontraindikacije
Propranolol	antagonist adrenergičnih receptorjev β	80–160 mg/dan po.	<ul style="list-style-type: none"> • bradikardija, • utrujenost, • omotičnost, • znižanje KT 	<ul style="list-style-type: none"> • astma, • srčno popuščanje, • Raynaudov sindrom, • AV blok, • depresija
Kandesartan	antagonist receptorjev AT II	16–32 mg/dan po.	<ul style="list-style-type: none"> • omotica, • omedlevica, • znižanje KT 	<ul style="list-style-type: none"> • uživanje aliskirena (sočasno)
Topiramam	nevromodulator: <ul style="list-style-type: none"> • povečanje GABA-ergičnega zaviranja, • zmanjšanje ekscitatornosti glutamata, • zaviranje natrijevih in kalcijevih kanalov, • zmanjšanje aktivnosti karboanhidraze 	50–100 mg/dan po.	<ul style="list-style-type: none"> • kognitivne motnje, • parestezije, • hujsanje 	<ul style="list-style-type: none"> • nefrolitiza, • nosečnost, • dojenje, • glavkom
Amitriptilin	TCA: <ul style="list-style-type: none"> • zaviranje privzema serotonina in noradrenalina iz sinapse, • antagonist muskarinskih acetilholinskih, histaminskih H1 in adrenergičnih receptorjev α_1 	10–50 mg/dan po. (zvečer)	<ul style="list-style-type: none"> • zaspanost, • omotičnost, • suha usta, • motnje vida, • zaprtje, • motnje mokrenja 	<ul style="list-style-type: none"> • mlajši od šest let, • srčno popuščanje, • sočasno zdravljenje z zaviralci MAO ali SSRI, • glavkom

Flunarizin	zaviralec kalcijevih kanalov	5–10 mg/dan po.	<ul style="list-style-type: none"> • povečanje telesne mase, • brezvoljnost, • depresija 	<ul style="list-style-type: none"> • parkinsonizem, • depresija
Onabotulinum toksin A	<ul style="list-style-type: none"> • zmanjšanje eksocitoze NT/NP • zaviranje periferne in centralne senzitivacije 	155–195 IE inj. na 31–39 mest vsakih 12 tednov	<ul style="list-style-type: none"> • pareza obraznih mišic, • distagija (redko) 	<ul style="list-style-type: none"> • okužba mesta aplikacije
Erenumab	Erenumab mPT proti CGRP receptorju	70 ali 140 mg enkrat/4 tedne sc.	<ul style="list-style-type: none"> • bolečina, • rdečina na mestu aplikacije, • zaprtje, • gripi podobni simptomi, • povišanje KT (erenumab), • infuzijska reakcija (eptinezumab) 	<ul style="list-style-type: none"> • preobčutljivostna reakcija v preteklosti, • ni priporočljivo pri bolnikih v akutni in subakutni fazi možganske kapi, subarahnoidne krvavitve, koronarne bolezni, npr. po akutnem miokardnem infarktu, • kronične vnetne bolezni črevesja, • KOPB, • motnje celjenja ran, • nosečnost, • dojenje
Galkanezumab	mPT proti CCRP	240 mg začetni odmerek, nato 120 mg/mesec sc.		
Fremanezumab	mPT proti CGRP	225 mg enkrat/mesec sc. ali 675 mg enkrat/3 mesece sc.		
Eptinezumab	mPT proti CCRP	100 ali 300 mg enkrat/3 mesece iv.		
Rimegepant	antagonista CGRP-receptorja	<ul style="list-style-type: none"> • abortivno: 75 mg p. ODT, • preventivno: 75 mg vsak drugi dan ODT 	<ul style="list-style-type: none"> • zaprtje, • slabost, • utrujenost, • omotičnost 	<ul style="list-style-type: none"> • preobčutljivostna reakcija v preteklosti, • nosečnost, • dojenje
Atogepant		60 mg/dan, (znižani 10 mg/dan) po.		



Slika 1. Algoritem za preventivno zdravljenje migrene. AH – arterijska hipertenzija, HIT – Test za oceno vpliva glavobola na vsakdanje življenje (Headache Impact Test), KVT – kognitivno-vedenjska terapija, MIDAS – Lestvica za oceno onesposobljenosti zaradi migrene (Migraine Disability Assessment Score).

Klinični primer 1

Demografski podatki

Bolnica, stara 27 let, magistrska študentka, sicer brez znanih kroničnih bolezni.

Anamneza

Glavoboli so jo spremljali že od srednje šole. V zadnjih šestih mesecih je opazala 2–3 epizode na mesec, vsaka je trajala približno 24–36 ur. Bolečina je bila običajno enostranska, pulzirajoča, zmerne do močne intenzivnosti, najpogosteje v predelu temporalne regije. Med napadi sta se pojavljali fotofobija in fonofobija, pogosto tudi slabost, redkeje bruhanje. Fizična aktivnost je napad običajno poslabšala, takrat je bolnica prekinila študijske in družabne aktivnosti ter poiskala mirno in temno okolje. Pogosti sprožilci so bili stres pred izpiti, neurejen spanec in izpuščeni obroki.

Klinični pregled

Brez nevroloških izpadov.

Diagnoza

Na podlagi kliničnih kriterijev Mednarodne klasifikacije glavobolov (International Classification of Headache Disorders, ICHD-3) gre za migreno brez avre.

Zdravljenje

Priporočali smo vodenje dnevnika glavobola za boljše prepoznavanje sprožilcev. Za akutno zdravljenje smo predpisali sumatriptan 50 mg peroralno, z navodilom, da zdravilo vzame čim prej ob razvoju glavobola. Ob slabosti lahko po potrebi vzame metoklopramid.

Ker so bili napadi redki, preventivno zdravljenje ni bilo potrebno. Poudarili smo skrb za redno prehrano, ustrezno spalno higieno, zmerno telesno aktivnost in sprostitvene tehnike.

Nadaljnji načrt

Kontrolni pregled čez tri mesece za oceno učinkovitosti akutnega zdravljenja in po potrebi uvedbo preventivnega zdravljenja ob povečani pogostosti migrene ali zmanjšani učinkovitosti zdravljenja.

Klinični primer 2

Demografski podatki

Moški, star 34 let, programer, brez pridruženih bolezni. Nekadilec, zmerno telesno aktiven.

Anamneza

V zadnjih dveh letih je opazil približno en migrenski napad na mesec, ki ga je vedno spremljala vidna avra. Približno 20–30 minut pred glavobolom so se pojavljale vidne motnje, kot so svetlikajoče nazobčane črte (scintilirajoči skotomi), ki se širijo čez vidno polje in trajajo približno 20 minut. Občasno so te simptome spremljale tudi parestezije v prstih leve roke.

Po avri se je razvil enostranski, pulzirajoč glavobol v desni temporo-okcipitalni regiji, z zmerno do hudo intenzivnostjo, ki je trajal 6–12 ur. Ob glavobolu so bili prisotni fotofobija, fonofobija in slabost, brez bruhanja. Bolečina se je poslabšala ob telesni aktivnosti. Med sprožilce so spadali intenzivno delo za računalnikom, slabša hidracija in preskakanje obrokov.

Klinični pregled

Normalen nevrološki status, brez žariščnih nevroloških izpadov.

Slikovne preiskave

Izvid MRI glave, opravljene pred šestimi meseci, je bil normalen.

Diagnoza

Epizodna migrena z avro, skladno s kriteriji ICHD-3.

Zdravljenje

Za akutno zdravljenje smo predpisali zolmitriptan 2,5 mg peroralno, z navodilom, naj zdravilo zaužije čimprej ob začetku glavobola, nikakor ne med avro. Priporočeno je bilo redno hidriranje, uravnotežena prehrana, ergonomski pristop pri delu in redni odmori pri dolgotrajni uporabi računalniških ekranov. Zaradi redkih napadov in dobrega odziva na akutno zdravljenje preventivno zdravljenje takrat ni bilo indicirano.

Načrt

Redno spremljanje in ponovno vrednotenje ob povečani pogostosti napadov ali zmanjšani učinkovitosti zdravljenja.

LITERATURA

1. Ashina M, Buse DC, Ashina H, et al. Migraine: Integrated approaches to clinical management and emerging treatments. *Lancet*. 2021; 397 (10283): 1505–18. doi: 10.1016/S0140-6736(20)32342-4
2. Ornello R, Caponnetto V, Ahmed F, et al. Evidence-based guidelines for the pharmacological treatment of migraine, summary version. *Cephalalgia*. 2025; 45 (4): 3331024251321500. doi: 10.1177/03331024251321500
3. Puledda F, Sacco S, Diener HC, et al. International Headache Society global practice recommendations for the acute pharmacological treatment of migraine. *Cephalalgia*. 2024; 44 (8): 3331024241252666. doi: 10.1177/03331024241252666
4. Kelman L. The triggers or precipitants of the acute migraine attack. *Cephalalgia*. 2007; 27 (5): 394–402. doi: 10.1111/j.1468-2982.2007.01303.x

GLAVOBOL V RAFALIH

Glavobol v rafalih ali rojih oz. skupkih (angl. *cluster headache*) je redka, a ena najhujših oblik primarnega glavobola. Po razvrstitvi ICHD-3 ga umeščamo med trigeminalne avtonomne glavobole (TAG), za katere so značilni:

- enostranska bolečina, praviloma v orbitalnem ali temporalnem predelu,
- in avtonomni simptomi, kot so Hornerjev sindrom, pordelo oko, solzenje in izcedek iz nosnice na strani glavobola.

Poleg glavobola v rafalih med TAG umeščamo tudi paroksi-zmalno hemikranijo in kratkotrajni enostranski nevralgiiformni glavobol s pordelo veznico in solzenjem (angl. *short-lasting unilateral neuralgiform headache with conjunctival injection and tearing*, SUNCT). Glavobol v rafalih in paroksizmalna hemikranija sta si med seboj velikokrat precej podobna, najbolj zanesljivo ju ločujemo na podlagi učinkovitosti indometacina, ki prekine napad hemikranije, ne pa glavobola v rafalih. SUNCT je izjemno redek in se pojavlja v izrazito kratkih, nekajsekundnih napadih, ki pa se lahko ponovijo več kot 150-krat dnevno. Značilnosti omenjenih treh najpogostejših oblik TAG prikazujemo v tabeli 3.

Klinično najpomembnejši in najpogostejši TAG je glavobol v rafalih, ki pogosteje prizadene moške, običajno se pojavi v odrasli dobi, najpogosteje med 20. in 40. letom starosti. Zanj je značilno pojavljanje v t. i. rafalih oz. skupkih — obdobjih, ki trajajo več tednov

Tabela 3. Značilnosti trigeminalnih avtonomnih glavobolov. SUNCT – kratkotrajni enostranski nevralgiiformni glavobol s pordelo veznico in solzenjem (angl. *short-lasting unilateral neuralgiform headache with conjunctival injection and tearing*), M – moški, Ž – ženske, NTG – nitroglicerín, sc. – subkutano (lat. *subcutaneus*), po. – peroralno, iv. – intravensko.

	Glavobol v rafalih	Paroksizmalna hemikranija	SUNCT
Prevalenca	0,06–0,3 % (60–300/100.000 oseb)	0,02 % (20/100.000 oseb)	0,0066 % (6,6/100.000 oseb)
Razmerje M : Ž	3 : 1	1 : 2,4	1 : 1,3–2
Povprečna starost ob pojavu	29	37	48
Trajanje napada	15–180 min	2–30 min	5 s do 4 min
Pogostost napadov	1–8 na dan	5–40 na dan	3–200 na dan
Značilnosti bolečine	vrtajoča, žgoča, tiščoča	ostra, zbadajoča, utripajoča	zbadajoča, elektrizirajoča, ostra
Mesto bolečine	retroorbitalno, temporalno	temporalno, orbitalno	oko, retroorbitalno
Sprožilci	alkohol, NTG	običajno jih ni	kožni dražljaji
Avtonomni znaki	da	da	da (pordela veznica, solzenje)
Migrenske značilnosti	da	da	ne
Učinek indometacina	ni učinka	izrazit	ni učinka
Abortivno zdravljenje	čisti kisik, sumatriptan sc.	indometacin po.	lidokain iv.
Preventivno zdravljenje	verapamil, litij, kratkotrajno kortikosteroidi po.	ne obstaja	lidokain iv., lamotrigin po.

do mesecev, med katerimi bolnik doživlja več napadov dnevno. Napadi se pogosto pojavljajo ponoči in približno ob istem času, kar močno vpliva na kakovost življenja. Glavobol v rafalih prizadene 0,06–0,3 % populacije, pri čemer je razmerje med moškimi in ženskami približno 3:1. Čeprav je redkejši od migrene in glavobola tenzijskega tipa, njegova izjemna intenzivnost in pogostost napadov pomembno zmanjšujeta kakovost življenja bolnikov.

Napadi glavobola v rafalih imajo značilne klinične značilnosti:

- Bolečina je izjemno huda in nevzdržna, pogosto jo bolniki opisujejo kot ostro, žgočo ali prebadajočo.
- Bolečina je vedno enostranska, najpogosteje lokalizirana v periorbitalni ali temporalni regiji.
- Začetek bolečine je hiter, trajanje posameznega napada pa je običajno med 15 minut in 3 ure.
- Pogostost napadov se giblje od enega na dva dni do osmih napadov dnevno, pri čemer se neredko pojavijo tudi ponoči.

Med napadi je bolnik pogosto nemiren: hodi, se ziblje ali si drži glavo v rokah. Poleg tega so lahko prisotni značilni ipsilateralni avtonomni simptomi, kot so solzenje očesa (lakrimacija), izcedek iz nosu (rinoreja), rdečina očesa (konjunktivalna injekcija), ptoza in mioza, ki so znaki delnega Hornerjevega sindroma, ter povečano potenje na čelu ali obrazu.

Zdravljenje

Za akutno simptomatsko zdravljenje priporočamo:

- Triptane subkutano (npr. sumatriptan 6 mg subkutano), ki delujejo hitro in učinkovito.
- Vdihavanje čistega kisika (12 l/min ali več) prek maske z rezervoarjem – učinkovita neinvazivna metoda.

V preventivnem zdravljenju lahko izbiramo med:

- Zdravilo prve izbire za preprečevanje napadov je verapamil (zaviralec kalcijevih kanalov).
- Za kratkotrajno prekinitev epizod se uporabljajo kortikosteroidi.
- Pri kronični obliki ali kadar je verapamil neučinkovit oz. kontraindiciran, se uporablja litij.
- Kljub manj dokazih o učinkovitosti se uporabljajo tudi antiepileptiki (npr. topiramata, valproat).

Klinični primer

Demografski podatki

40-letni moški, brez kroničnih bolezni, kadilec.

Anamneza

Poročal je o ponavljajočih se zelo hudih glavobolih, ki jih je opisoval kot ostre, prebadajoče bolečine. Glavoboli so bili lokalizirani na desni strani glave, osredotočeni okoli očesa.

Napadi so se pojavljali približno tri- do štirikrat dnevno in trajali 30–50 minut. Ob glavobolu sta se pojavljala tudi solzenje in zamašen nos na isti strani. Epizode so potekale v skupkih, ki so trajali več tednov, z več napadi na dan. Te težave so trajale že več kot eno leto. Ob glavobolih ni mogel spati in je hodil po stanovanju.

Klinični pregled

Ni pokazal odstopanj od normale.

Diagnoza

Glavobol v skupkih.

Zdravljenje

Za akutno zdravljenje napadov smo svetovali vdihavanje visoko koncentriranega kisika prek maske ali injiciranje sumatriptana subkutano. Zaradi visoke frekvence glavobolov smo se odločili za predpis preventivnega zdravljenja z verapamilom. Priporočali smo opustitev kajenja.

LITERATURA

1. Lansbergen CS, Fronczek R, Wilbrink LA, et al. Cluster headache. *Pain Pract.* 2025; 25 (5): e70050. doi: 10.1111/papr.70050
2. de Freitas Dias B, Robinson CL, Villar-Martinez MD, et al. Current and novel therapies for cluster headache: A narrative review. *Pain Ther.* 2025; 14 (1): 1–19. doi: 10.1007/s40122-024-00674-7
3. Membrilla JA, Cuadrado ML, González-García N, et al. The profile of refractory chronic cluster headache. *Neurol Sci.* 2025; 46 (1): 295–302. doi: 10.1007/s10072-024-07708-0

PRIMERJAVA PRIMARNIH GLAVOBOLOV

Primerjavo med kliničnimi značilnostmi primarnih glavobolov podajamo v tabeli 4.

Tabela 4. Primerjava primarnih glavobolov. NSAID – nesteroidna protivnetna zdravila (angl. *nonsteroidal anti-inflammatory drugs*), sc. – subkutano (lat. *subcutaneus*), CGRP – peptid, povezan z genom za kalcitonin (angl. *calcitonin gene-related peptide*), KVT – kognitivno-vedenjska terapija.

Značilnost	Migrena	Glavobol tenzijskega tipa	Glavobol v rafalih
Epidemiologija	pogostejša pri ženskah, začetek pogosto v adolescenci ali mladosti	najpogostejša oblika glavobola, pogosteje pri ženskah	redke, pogostejši pri moških, začetek v odrasli dobi
Pogostost	epizodično ali kronično (15 dni/mesec ali več)	občasno ali kronično (več kot 15 dni/mesec)	skupki napadov (rafali) nekaj tednov, napadi večkrat na dan
Trajanje napada	4–72 ur	30 minut do nekaj dni	15–180 minut
Lokalizacija bolečine	pogosto enostranska (frontalno, temporalno)	obojestranska (čelo, zatilje, kot »trak«)	vedno enostranska (periorbitalno, temporalno)
Tip bolečine	pulzirajoča, utripajoča	tiščoča, zategujoča, stalna	ostra, žgoča, nevzdržna
Intenzivnost	zmerna do huda	blaga do zmerna	zelo huda, nevzdržna
Spremljajoči simptomi	slabost, bruhanje, fotofobija, fonofobija	brez slabosti, lahko blaga fotofobija ali fonofobija (ne obe hkrati)	solzenje, zamašen nos, rdeče oko, ptoza, mioza, potenje
Povezanost z aktivnostjo	poslabša se ob telesni dejavnosti	ni poslabšanja	ni povezave z aktivnostjo
Sprožilni dejavniki	stres, hormonske spremembe, izpuščanje obrokov, spanje, določena hrana	stres, napetost, drža, utrujenost	alkohol, kajenje, cirkadiani ritmi, sezonskost
Akutno zdravljenje	triptani, NSAID, antiemetiki	analgetiki (npr. paracetamol, NSAID), sprostitvene tehnike	triptani (npr. sumatriptan sc.), čisti kisik
Preventivno zdravljenje	zaviralci adrenergičnih receptorjev β , antiepileptiki, antidepressivi, anti-CGRP, botulinski toksin	amitriptilin, KVT, fizikalna terapija	verapamil, kortikosteroidi
Kakovost življenja	pogosto pomembno zmanjšana pri pogostih napadih	običajno manj prizadeta, razen pri kronični obliki	zelo zmanjšana med rafali, pogosto tudi psihološka stiska

CELOSTNA OBRAVNAVA BOLNIKA S KRONIČNIMI (PRIMARNIMI) GLAVOBOLI

Pristopi družinske medicine k obravnavi kroničnih (primarnih) glavobolov

Zdravnik družinske medicine je praviloma prvi zdravstveni delavec, s katerim pride v stik bolnik z glavobolom. Njegova naloga je prepoznavanje primarnih glavobolov, zlasti migrene, njihovo ločevanje od sekundarnih glavobolov in odločanje o nadaljnji obravnavi. Večino bolnikov naj bi diagnosticiral sam, pri nejasni diagnozi, sumu na sekundarni glavobol, refraktarnosti na standardno zdravljenje in ob potrebi po naprednem zdravljenju pa bolnika napoti k nevrologu. Posebej pomembno je, da prepozna glavobol zaradi čezmernega uživanja zdravil in oceni psihosocialne dejavnike, saj najbolje pozna bolnikovo družinsko in delovno okolje.

Poleg farmakološkega zdravljenja ima družinski zdravnik ključno vlogo pri spodbujanju nefarmakoloških ukrepov, kot so urejen spanec, telesna dejavnost, obvladovanje stresa in zdrava prehrana. Ti ukrepi so pogosto odločilni za dolgoročni uspeh zdravljenja.

Na primarni ravni se odloča o zdravljenju za akutno zdravljenje migrenskih napadov in presoja o uvedbi preventivnega zdravljenja, če je vpliv migrene na bolnikovo življenje pomemben. Pri tem si pomaga z dnevnikom glavobolov.

Izjemnega pomena sta izobraževanje in opolnomočenje bolnika o naravi njegove bolezni, kar je ena od pglavitnih nalog zdravnika družinske medicine. Dolgoročno uspešno vodenje bolnika s kroničnim glavobolom je namreč mogoče le ob aktivnem sodelovanju bolnika. Družinski zdravnik mora bolnika spodbujati k samostojnemu spremljanju simptomov (dnevnik glavobolov, beleženje sprožilcev) in k razumevanju pomena preventivnih ukrepov. Izobražen, opolnomočen bolnik bo manj anksiozen in z manj občutka nemoči, kar bo povečalo motivacijo za spremembe življenjskega sloga.

Večdisciplinarna obravnava bolnikov s kroničnimi (primarnimi) glavoboli na terciarni ravni

Na terciarni ravni poteka večdisciplinarna obravnava, ki vključuje nevrologe, algologe, psihiatre, psihologe in fiziatre. Tak pristop je v Sloveniji že vzpostavljen v Ambulanti za bolečino na Univerzitetnem kliničnem centru Ljubljana in omogoča zdravljenje bolnikov z migreno in drugimi vrstami kronične bolečine, ki je prilagojeno posamezniku.

Psihiatrične komorbidnosti pri kroničnih (primarnih) glavobolih

Anksioznost in depresija sta precej pogostejši pri bolnikih s kroničnimi glavoboli kot v splošni populaciji. Njuna prisotnost napoveduje slabši potek bolezni, slabšo odzivnost na zdravljenje in večjo nevarnost za čezmerno uporabo zdravil. Pri migreni in TAG je značilen strah pred napadom (t. i. anticipatorna anksioznost), ko bolniki večji del časa živijo v napestosti, kdaj bo prišlo do naslednjega napada, kar vodi v izogibanje dejavnostim. Posledici sta socialna osamitev in zmanjšana delovna aktivnost. Kronična bolečina zmanjšuje občutek nadzora nad lastnim telesom in vodi v začaran krog – večja zaskrbljenost, večja verjetnost za napad.

Priporočljivo je rutinsko presejanje bolnikov z glavoboli na prisotnost depresije in anksioznosti (npr. z uporabo kratkih vprašalnikov, kot sta Vprašalnik o bolnikovem zdravju (Patient Health Questionnaire-9, PHQ-9) in Vprašalnik o generalizirani anksioznosti (General Anxiety Disorder-7, GAD-7). Psihološka podpora in po potrebi psihiatrično zdravljenje sta ključna sestavna dela celostne obravnave. Sodelovanje z večdisciplinarnim timom (psiholog, fizioterapevt, algolog) omogoča dolgoročno izboljšanje kakovosti življenja bolnikov s kroničnim glavobolom in pridruženo afektivno motnjo.

Vloga življenjskega sloga pri kroničnih (primarnih) glavobolih **Spanje**

Motnje spanja so eden najmočnejših dejavnikov tveganja za pojav in kronifikacijo glavobolov. Slaba higiena spanja pripomore k neustreznemu uravnavanju hipotalamusa in možganskega debla, ki sta vpletena v patofiziologijo migrene. Higiena spanja vključuje redno uro odhajanja k spanju in vstajanja, izogibanje uživanju kofeina in alkohola zvečer, omejevanje časa pred zasloni in ustvarjanje primernega spalnega okolja (temen, tih, hladen prostor).

Stres

Dolgotrajen stres z vplivom na hipotalamično-hipofizno-nadledvično os vodi v povečano izločanje kortizola in motnje v serotoninemskem sistemu, ki so vpletene v znižanje bolečinskega praga in posledično pripomorejo k povečani dovzetnosti za glavobol. Pri migreni stres pogosto deluje kot precipitator napada, pri glavobolu tenzijskega tipa pa ima celo osrednjo vlogo v patogenezi. Akutni stres torej lahko sproži migrenski napad, kronični stres pa pripomore k znižanju bolečinskega praga in kronifikaciji bolečine. Zanimivo je, da se migrenski napad neredko pojavi ob sprostitvi, potem ko se konča naporno obdobje (konec tedna, med dopustom). Pri nefarmakološki obravnavi glavobolov je pomembno poznavanje in izvajanje tehnik obvladovanja stresa, kot so meditacija, čuječnost, dihalne vaje, pa tudi kognitivno-vedenjska terapija. Sistematična uporaba sprostitvenih tehnik privede do zmanjšanja potrebe po zdravlilih in redkejših napadov glavobolov.

Prehrana in hidracija

Hrana lahko pomembno vpliva na proženje zlasti migrenskega glavobola, saj pri nekaterih bolnikih deluje kot sprožilec glavobola. Bolniki najpogosteje omenjajo povezavo med uživanjem čokolade, fermentiranih sirov, živil, bogatih z nitrati (predelana mesna hrana), rdečega vina, banan in kofeina ter pojavom migrenskega glavobola. Znano je, da sta dehidracija in preskakovanje obrokov pogosta sprožilca glavobola tenzijskega tipa in migrene. Bolnikom priporočamo redne obroke, zadostno hidracijo, prilagojeno okoliščinam (toplotna obremenitev, intenzivnost fizičnega napora), omejevanje uživanja alkohola in kofeina. Bolniki naj s sistematičnim beleženjem v dnevnik glavobola skušajo dognati, po kateri vrsti hrane se jim pogosteje pojavljajo migrenski napadi.

Telesna dejavnost

Telesna dejavnost ima precejšen vpliv na pojavljanje glavobola. Znano je, da ob že razvitem glavobolu telesna dejavnost migrenski glavobol poslabša, glavobol tenzijskega tipa pa praviloma izboljša. Zmerna aerobna aktivnost (npr. hoja, plavanje, kolesarjenje) dokazano zmanjšuje pogostost migrenskih napadov, pri glavobolu tenzijskega tipa pa telesna dejavnost zmanjšuje mišično napetost in izboljšuje razpoloženje. Po drugi strani pa lahko pretirana ali nenadna telesna obremenitev pri občutljivih posameznikih sproži napad migrene, zato priporočamo postopnost.

VELJA SI ZAPOMNITI:

- Najpogostejši primarni glavobol je glavobol tenzijskega tipa, ki je praviloma najmanj onesposabljaoč.
- Redkeje se pojavlja migrena, ki je bistveno bolj onesposabljajoča in prizadene delovno najbolj aktivno populacijo v reproduktivnem obdobju, pogosteje ženske.
- Najredkeje se pojavlja glavobol v rafalih, ki pa predstavlja eno najmočnejših bolečin, ki jih lahko doživlja človek, pogosteje pri moških. Bolniki so agitirani, ne morejo mirovati. Včasih zaradi obupa storijo samomor.
- Za postavitev diagnoze primarnih glavobolov, kot sta migrena in glavobol tenzijskega tipa, slikovna diagnostika ni potrebna. Opravimo jo ob sumu na sekundarni glavobol.
- Največ novih zdravil, ki so učinkovitejša in varnejša od starih, imamo v zadnjem desetletju na voljo za migreno in temeljijo na principu zaviranja ključne (ne pa edine) signalne poti CGRP.
- Nova zdravila zoper migreno se kljub omejitvam predpisovanja postopoma prebijajo v ospredje akutnega in preventivnega zdravljenja migrene.
- Preventivno zdravljenje primarnih glavobolov z enostavnimi zdravili moramo praviloma začeti že v ambulantni družinske medicine pri bolnikih, pri katerih glavoboli predstavljajo pomembno breme v vsakdanjem življenju, ne glede na število dni z glavobolom na mesec.
- Eden poglavitnih ciljev preventivnega zdravljenja primarnih glavobolov je, poleg zmanjšanja intenzivnosti in pogostosti epizod in s tem onesposobljenosti bolnika, preprečitev nastanka sekundarnega glavobola zaradi čezmerne uporabe zdravil.
- Ključno vlogo pri prepoznavi primarnih glavobolov in njihovi obravnavi ima družinski zdravnik, čigar pomembna naloga je opolnomočenje bolnika o naravi njegove bolezni.
- Anksioznost in depresijo je pri bolnikih s kroničnimi glavoboli treba aktivno iskati in ustrezno – večdisciplinarno – obravnavati.
- Urejen življenjski slog, ki zajema prehrano, hidracijo, fizično aktivnost, izogibanje sprožilcem, razvadam in obvladovanje stresa, bistveno pripomore k uspešnemu obvladovanju kroničnih glavobolov.

LITERATURA

1. Dickson JM, Kimaro A, Sxe Chang C, et al. Assessment and treatment of headache in primary care: A scoping review. *BJGP Open*. 2025; 9 (3): BJGPO.2025.0064. doi: 10.3399/BJGPO.2025.0064
2. Yum J, Chu MK. Unraveling the connections between migraine and psychiatric comorbidities: A narrative review. *Brain Dev*. 2025; 47 (4): 104392. doi: 10.1016/j.braindev.2025.104392
3. Agbetou M, Adoukonou T. Lifestyle modifications for migraine management. *Front Neurol*. 2022; 13: 719467. doi: 10.3389/fneur.2022.719467

Senta Frol^{1*}, Matija Zupan^{2*}

Sekundarni glavoboli

Secondary headaches

IZVLEČEK

KLJUČNE BESEDE: subarahnoidna krvavitev, tromboza možganskih venskih sinusov, znotrajlobanjski tumor, idiopatska intrakranialna hipertenzija, intrakranialna hipotenzija, sindrom posteriorne reverzibilne encefalopatije

Sekundarni glavoboli nastanejo kot posledica drugega osnovnega vzroka, ki je lahko benignen ali življenje ogrožajoč (npr. meningitis, krvavitev, tumor). Ključna je pravočasna prepoznavna opozorilnih znakov (SNOOP: sistemski simptomi, nevrološki izpadi, nenaden začetek, starost > 50 let, sprememba glavobola). Diagnostični pristop vključuje natančno anamnezo, klinični pregled in prepoznavanje opozorilnih znakov (angl. *red flags*). Zdravljenje je usmerjeno k osnovni bolezni in zahteva ciljno zdravljenje (npr. antibiotiki, kirurški posegi, antikoagulantni, kortikosteroidi) glede na etiologijo glavobola. Med vzroki za sekundarni glavobol posebej izpostavljamo subarahnoidno krvavitev, trombozo možganskih venskih sinusov, znotrajlobanjski tumor, motnje uravnavanja znotrajlobanjskega tlaka, motnje uravnavanja avtoregulacije možganskega krvnega obtoka in nekatere druge.

ABSTRACT

KEY WORDS: subarachnoid hemorrhage, cerebral venous sinus thrombosis, intracranial tumor, idiopathic intracranial hypertension, intracranial hypotension, posterior reversible encephalopathy syndrome

Secondary headaches result from an underlying cause, which may be benign or life-threatening (e.g., meningitis, hemorrhage, tumor). Timely recognition of warning signs (SNOOP: systemic symptoms, neurological deficits, sudden onset, age over 50 years, change in headache) is crucial. The diagnostic approach includes a thorough history, clinical examination, and identification of red flags. Treatment is directed at the underlying condition and requires targeted therapy (e.g., antibiotics, surgery, anticoagulants, corticosteroids) depending on the etiology of the headache. Among the causes of secondary headache, we specifically highlight subarachnoid hemorrhage, cerebral venous sinus thrombosis, intracranial tumor, disorders of intracranial pressure regulation, disorders of cerebral blood flow autoregulation, and others.

* Avtorja si delita mesto prvega avtorstva

¹ Doc. dr. Senta Frol, dr. med., Nevrološka klinika, Univerzitetni klinični center Ljubljana, Zaloška cesta 2a, 1000 Ljubljana; Katedra za nevrologijo, Medicinska fakulteta, Univerza v Ljubljani, Zaloška cesta 2, 1000 Ljubljana

² Doc. dr. Matija Zupan, dr. med., Nevrološka klinika, Univerzitetni klinični center Ljubljana, Zaloška cesta 2a, 1000 Ljubljana; Katedra za nevrologijo, Medicinska fakulteta, Univerza v Ljubljani, Zaloška cesta 2, 1000 Ljubljana

UVOD V SEKUNDARNE GLAVOBOLE

Sekundarni glavoboli so lahko glavni ali spremljajoči simptomi tako benignih stanj (kot so npr. čezmerno jemanje analgetikov in drugih zdravil, zobna ali otorinolaringološka patologija, sistemske bolezni) kot tudi resnih, življenje ogrožajočih stanj (npr. subarahnoidna krvavitev, meningitis, znotrajmožganska krvavitev ali tumorji).

Njihovo pravočasno prepoznavanje je ključnega pomena za ustrezno diagnostiko in zdravljenje s ciljem preprečiti trajne zaplete in poslabšanje bolnikovega stanja.

Pri razlikovanju primarnih glavobolov od sekundarnih nam pomaga mnemonični akronim SNOOP, ki označuje opozorilne znake sekundarnih glavobolov (angl. *red flags*):

S – sistemski simptomi (angl. *systemic symptoms*): vročina, hujšanje, nočno potenje.

N – nevrološki simptomi (angl. *neurological symptoms*): slabost, bruhanje, zmedenost, motnje vida.

O – začetek (angl. *onset*): nenaden, eksploziven glavobol.

O – starost (angl. *older age*): nov glavobol po 50. letu starosti.

P – anamneza predhodnega glavobola (angl. *previous headache history*): nenadna sprememba vzorca ali intenzivnosti glavobola.

DIAGNOSTIČNI PRISTOP PRI SEKUNDARNIH GLAVOBOLIH

Ocena bolnika s sumom na sekundarni glavobol zahteva sistematičen in natančen klinični pristop. Ta temelji na:

- temeljiti anamnezi, ki zajema čas nastopa glavobola, njegov potek, značilnosti bolečine in prisotnost spremljajočih simptomov,
- usmerjenem nevrološkem pregledu za odkrivanje žariščnih izpadov ali znakov zvišane znotrajlobanjskega tlaka in
- prepoznavanju opozorilnih znakov, kot so nenaden začetek glavobola, povišana telesna temperatura in meningizem, motnje zavesti, epileptični napad, žariščna nevrološka simptomatika, imunokompromitiranost ali znana sistemska bolezen in nov glavobol pri starejšem bolniku.

Poznavanje teh ključnih elementov omogoča pravočasno razločevanje med primarnimi in sekundarnimi glavoboli ter usmerjeno odločanje o nadaljnji obravnavi. Glavne vzroke sekundarnega glavobola prikazuje tabela 1.

ZDRAVLJENJE SEKUNDARNIH GLAVOBOLOV

Zdravljenje je usmerjeno v osnovni vzrok.

- Meningoencefalitis: antibiotiki, antimikotiki, protivirusna terapija.
- Možganski tumor: kirurški poseg, kemoterapija, radioterapija.
- Znotrajmožganska krvavitev (ZMK): akutno zniževanje sistolnega krvnega tlaka pod 140 mmHg, analgetična terapija, nevrokirurška evakuacija ZMK ob jasni indikaciji, obrat antikoagulacije ob prejemanju antikoagulacijskih zdravil.
- Možganska venska tromboza: antikoagulacijsko zdravljenje.
- Idiopatska znotrajlobanjska hipertenzija: izguba telesne teže, acetazolamid, ponavljajoče lumbalne punkcije.
- Subarahnoidna krvavitev (SAK): nevrokirurška oskrba/znotrajžilna izključitev razpočene anevrizme.
- Temporalni arteritis: takojšnje zdravljenje s kortikosteroidi.
- Sinusitis: antibiotiki, dekongestivi.

Tabela 1. Glavni vzroki sekundarnega glavobola. SR – hitrost sedimentacije (angl. *sedimentation rate*), CRP – C-reaktivna beljakovina (angl. *C-reactive protein*).

Vzrok	Značilnosti	Diagnostika	Zdravljenje
Subarahnoidna krvavitev	<ul style="list-style-type: none"> nenaden eksploziven glavobol, meningizem, fotofobija 	<ul style="list-style-type: none"> CT glave, lumbalna punkcija 	<ul style="list-style-type: none"> znotrajžilna ali nevrokirurška oskrba razpočene anevrizme, analgetična terapija, uvedba nimodipina
Meningoencefalitis	<ul style="list-style-type: none"> glavobol, vročina, meningizem, zmedenost 	<ul style="list-style-type: none"> CT glave, lumbalna punkcija, serološke preiskave 	<ul style="list-style-type: none"> antibiotiki, antimikotiki, protivirusna zdravila
Temporalni arteritis	<ul style="list-style-type: none"> glavobol, starost > 50 let, bolečina pri žvečenju, motnje vida, nočno potenje, mialgije 	<ul style="list-style-type: none"> SR, CRP, UZ-pregled temporalnih arterij, biopsija temporalne arterije 	<ul style="list-style-type: none"> kortikosteroidi
Možganski tumor	<ul style="list-style-type: none"> progresiven glavobol, spremembe osebnosti, kognitivni upad, žariščni izpadi, epileptični napadi 	<ul style="list-style-type: none"> MRI glave s kontrastnim sredstvom 	<ul style="list-style-type: none"> kirurgija, onkološko zdravljenje
Sinusitis	<ul style="list-style-type: none"> frontalni glavobol, zamašen nos, vročina 	<ul style="list-style-type: none"> klinični pregled, RTG/CT sinusov 	<ul style="list-style-type: none"> antibiotiki, dekongestivi

VELJA SI ZAPOMNITI:

- Opozorilni simptomi in znaki za sekundarni glavobol so povzeti v mnemoničnem akronimu SNOOP.
- Pri sumu na sekundarni glavobol opravimo ustrezno slikovno diagnostiko ter laboratorijsko diagnostiko krvi in likvorja.

LITERATURA

1. Wijeratne T, Wijeratne C, Korajkic N, et al. Secondary headaches - red and green flags and their significance for diagnostics. *eNeurologicalSci*. 2023; 32: 100473. doi: 10.1016/j.ensci.2023.100473
2. Do TP, Remmers A, Schytz HW, et al. Red and orange flags for secondary headaches in clinical practice: SNOOP10 list. *Neurology*. 2019; 92 (3): 134-44. doi: 10.1212/WNL.0000000000006697
3. Hernandez J, Molina E, Rodriguez A, et al. Headache disorders: Differentiating primary and secondary etiologies. *J Integr Neurosci*. 2024; 23 (2): 43. doi: 10.31083/j.jin2302043

V nadaljevanju prikazujemo značilnosti posameznih sekundarnih glavobolov, vključno s kliničnimi primeri, diagnostiko in zdravljenjem.

SUBARAHNOIDNA KRVAVITEV

SAK je krvavitev v subarahnoidni prostor. Približno dve tretjini spontanih SAK povzročijo ruptura jagodičaste oz. sakularne anevrizme, ki se najpogosteje nahaja na arterijah Willisovega kroga.

Glavni simptom je nenaden, izjemno močan glavobol, ki ga bolniki pogosto opisujejo kot »najhujši glavobol v življenju«. Glavobol se razvije eksplozivno in neredko nastopi med telesnim naporom (npr. med odvajanjem blata, spolnim odnosom ali fizično vadbo), lahko pa tudi v mirovanju ali med spanjem.

Pogosto so prisotni še naslednji simptomi in znaki:

- slabost in bruhanje,
- fotofobija,
- otrdel vrat (znak meningizma),
- motnje zavesti: od zmedenosti ter somnolence do kome in
- epileptični napadi (pri nekaterih bolnikih).

Patofiziološki mehanizmi zapletov pri SAK vključujejo več pomembnih procesov. Zaradi nenadne krvavitve pride do zvišanega znotrajlobanjskega tlaka, kar vodi v zmanjšan perfuzijski tlak in posledično globalno ishemično možganskega tkiva. Bolniki ob nastopu simptomatike neredko izgubijo zavest, možen je tudi zastoj srca in dihanja, s potrebo po oživljanju. Eden ključnih zapletov je tudi vazospazem žilja, ki pa nastopi nekaj dni po krvavitvi in lahko povzroči sekundarne ishemične poškodbe možganovine. Pogost zaplet je tudi razvoj hidrocefalusa. Pri nekaterih bolnikih SAK spremlja tudi intraparenhimska krvavitev.

Diagnostika SAK temelji na slikovnih in laboratorijskih preiskavah. Prva preiskava izbora je CT glave brez kontrastnega sredstva, ki ob izvedbi v prvih 48 urah po začetku simptomov odkrije krvavitev pri več kot 95 % bolnikov. Če je izvid CT negativen, a klinični sum na SAK ostaja visok, je indicirana lumbalna punkcija, pri kateri v likvorju iščemo ksantokromijo kot znak razpada eritrocitov. Za natančno lokalizacijo in morfološko opredelitev anevrizme je indicirana računalniškotomografska angiografija (angl. *computed tomography angiography*, CTA) možganskih arterij in nato digitalna subtrakcijska angiografija (DSA).

Klinični primer 1

Demografski podatki

49-letni doslej zdrav moški, brez redne farmakoterapije.

Anamneza

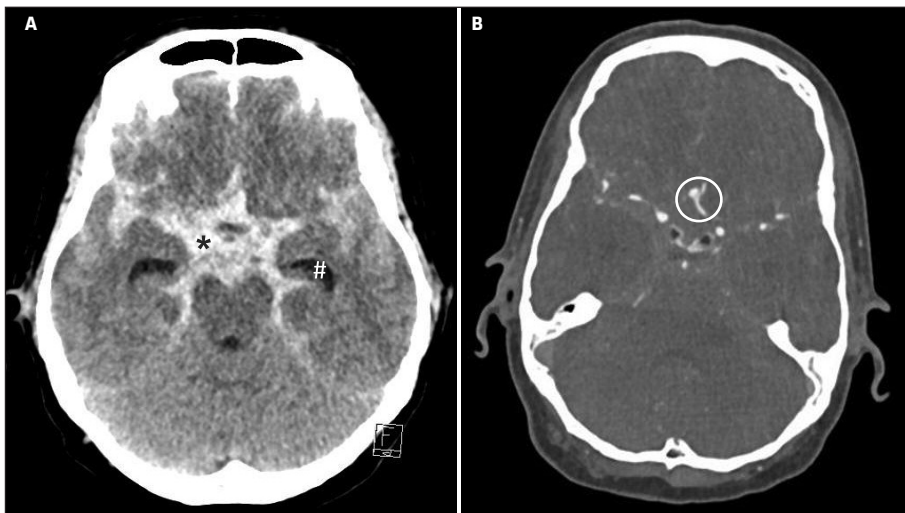
Med rekreativnim tekom je nenadoma doživel izjemno močan glavobol, bruhal in postal zmeden.

Klinični pregled

Ob nevrološkem pregledu nismo ugotovili žariščnega nevrološkega primanjkljaja.

Slikovne preiskave

CT glave je razkril obsežno SAK, CTA možganskih arterij pa razpočeno anevrizmo na anteriorni komunikantni arteriji (angl. *anterior communicating artery*, ACoA), kar prikazuje slika 1.



Slika 1. CT glave prikaže obsežno subarahnoidno krvavitev v bazalnih likvorskih cisternah (*) z začetnim hidrocefalusom (#) (A). CTA možganskih arterij prikaže rupturirano anevrizmo na sprednji komunikantni arteriji (obkrožena) (B). CTA – računalniškotomografska angiografija (angl. *computer tomography angiography*).

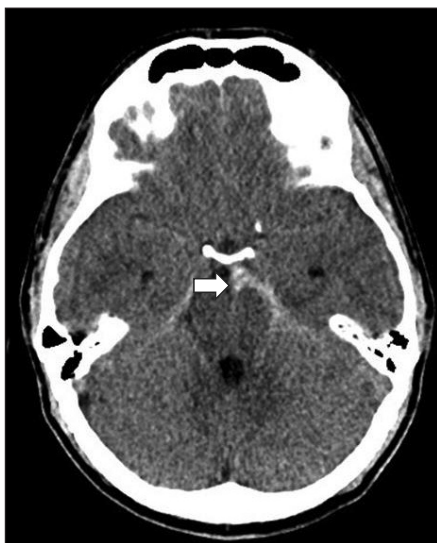Nadaljnja obravnava

Sklican je bil *ad hoc* konzilij (v sestavi žilni nevrolog, nevrokirurg in intervencijski nevro-radiolog), ki je sklenil, da je indicirana znotrajžilna oskrba rupturirane anevrizme na ACoA. Uvedli smo nimodipin in ustrezno analgetično terapijo.

Klinični primer 2

Demografski podatki

61-letni moški, doslej zdrav, brez redne farmakoterapije.



Slika 2. CT glave prikaže subarahnoidno krvavitev levo ob mezencefalonu (puščica).

Anamneza

Med spolnim odnosom je začutil nenaden, hud glavobol.

Klinični pregled

V nevrološkem statusu nismo ugotovili nobenega primanjkljaja, gospod je bil buden, normalno pogovornjiv in brez meningizma.

Slikovne preiskave

CT glave je razkril perimezencefalno SAK, ki jo prikazuje slika 2. CTA ni prikazal anevrizme.

Nadaljnja obravnava

Uvedli smo nimodipin in ustrezno analgetično terapijo.

VELJA SI ZAPOMNITI:

- Nenaden nevihtni glavobol obravnavamo kot SAK, dokler tega ne ovržemo z opravljenimi preiskavami.
- Če CT ne pokaže SAK, nadaljujemo z likvorsko diagnostiko, tako da opravimo lumbalno punkcijo, pri kateri praviloma izteka enakomerno krvav likvor, ki se v treh epruvetah ne zbistri.
- Lumbalno punkcijo izvedemo 6–8 ur po nastopu glavobola, v tem času se v likvorju že razvije ksantokromija. Ob lumbalni punkciji namreč lahko povzročimo travmatsko SAK, ki lahko predstavlja diagnostično težavo, ker je v prvih urah ni mogoče zanesljivo ločevati od dejanske spontane SAK (saj se ksantokromija v prvih urah še ne razvije).

LITERATURA

1. Thilak S, Brown P, Whitehouse T, et al. Diagnosis and management of subarachnoid haemorrhage. *Nat Commun.* 2024; 15 (1): 1850. doi: 10.1038/s41467-024-46015-2
2. Marcolini E, Hine J. Approach to the diagnosis and management of subarachnoid hemorrhage. *West J Emerg Med.* 2019; 20 (2): 203–11. doi: 10.5811/westjem.2019.1.37352
3. Maciel CB, Barlow B, Lucke-Wold B, et al. Acute headache management for patients with subarachnoid hemorrhage: An international survey of health care providers. *Neurocrit Care.* 2023; 38 (2): 395–406. doi: 10.1007/s12028-022-01571-7

ZNOTRAJMOŽGANSKA KRVAVITEV

Spontana ZMK je podtip možganske kapi, pri kateri pride do krvavitve in nastanka hematoma znotraj možganskega parenhima. Sodi med življenje ogrožajoča stanja. Incidenca ZMK znaša približno 24,6/100.000 prebivalcev letno in predstavlja 10–15 % vseh možganskih kapi, z umrljivostjo 30–40 % v razvitem svetu. Glede na vzrok ločimo primarne ZMK, povezane predvsem s kronično arterijsko hipertenzijo, starostjo in možgansko amiloidno angiopatijo, ter sekundarne, ki nastanejo zaradi strukturnih žilnih anomalij, krvavitve v zasevke ali primarne možganske tumorje in koagulopatij.

Patofiziološko ZMK vključuje širjenje hematoma, mehanični pritisk na možgansko tkivo in sekundarno poškodbo s sprožitvijo vnetnega odziva. Zdravljenje je v akutni fazi usmerjeno predvsem v preprečevanje nadaljnje širitve krvavitve.

Najpogostejši vzrok ZMK je okvara možganske mikrocirkulacije zaradi dolgotrajne arterijske hipertenzije, pomembni pa so tudi drugi vzroki, kot so možganska amiloidna angiopatija (pogostejša pri starejših), vaskulitis, koagulopatije ali prejetje antikoagulacijskega ali antiagregacijskega zdravljenja, možganskežilne malformacije (arteriovenske malformacije, anevrizme, fistule), poškodbe in tumorji.

Klinična slika ZMK je odvisna od njene velikosti in lokacije. Simptomi ZMK se običajno razvijejo nenadno kot žariščni nevrološki izpadi (hemipareza, afazija itd.) in spremeljajoči znaki, kot so močan glavobol, bruhanje, zmedenost in zmanjšana zavest.

Diagnozo postavimo s CT glave. CTA je indicirana pri visokem sumu na žilno malformacijo. Potreben je tudi odvzem krvi za oceno koagulacije. Zdravljenje mora biti hitro (koncept »čas so možgani« je pri ZMK prav tako zelo pomemben) in vključuje akutno zniževanje vrednosti sistolnega krvnega tlaka pod 140 mmHg, analgetično terapijo, normalizacijo koagulacije in kirurško evakuacijo ZMK in/ali drenažo možganskih prekatov ob razlitju krvavitve v votli sistem, če sta indicirani.

Klinični primer 1

Demografski podatki

55-letni moški z znano možgansko amiloidno angiopatijo, po večkratnih možganskih krvavitvah v obeh možganskih hemisferah in s stanjem po več nevrokirurških evakuacijah hematomov v zadnjih desetih letih, z blago spastično tetraparezo, zmožen samostojne hoje.

Anamneza

Pred dvema dnevoma se je v nekaj minutah razvil glavobol jakosti 6/10 po vidni analogni lestvici (angl. *visual analogue scale*, VAS), ki ga je sprva lociral v frontalnem predelu levo, zadnji dan pa je bolj difuzen, nekajkrat je tudi bruhal.

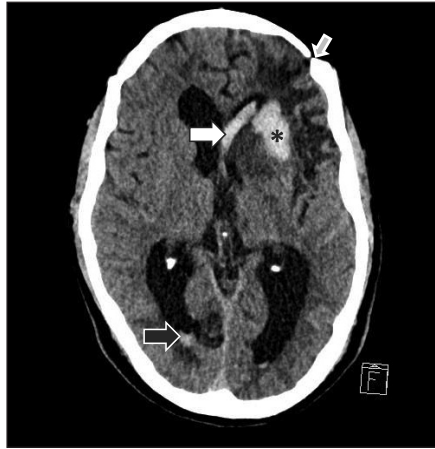
Klinični pregled

Nevrolog je v urgentni nevrološki ambulanti ugotovil spastično tetraparezo, poudarjeno desno, znani kognitivni upad in zmerno motorično disfazijo. Sistolni krvni tlak je znašal 160 mmHg.

Slikovne preiskave

CT glave je razkrila ZMK v levem frontalnem režnju, manjši hematocefalus in encefalomalacije po predhodnih ZMK (slika 3).

Slika 3. CT glave je prikazal svežo krvavitev v levi cerebralni hemisferi frontalno (*) s prodorom v sprednji rog levega stranskega ventrikla (bela puščica) in z majhnim koagulumom v zadnjem rogu desnega stranskega ventrikla – hematocefalus (črna puščica). Vidni so znaki predhodnih možganskih krvavitev in stanje po večkratni trepanaciji lobanje levo frontalno po predhodnih nevrokirurških evakuacijah možganskih krvavitev (siva puščica).



Nadaljnja obravnava

Gospoda smo sprejeli v enoto za možgansko kap, mu akutno znižali sistolni krvni tlak pod 140 mmHg z urapidilom intravensko, uvedli analgetično terapijo in skrbno spremljali nevrološko stanje.

Klinični primer 2

Demografski podatki

35-letna doslej zdrava turistka iz tujine, brez redne farmakoterapije, brez podatka o zlorabi prepovedanih substanc.

Anamneza

Eno uro pred sprejemom v regionalno bolnišnico je zbolela z glavobolom, slabostjo, bruhanjem, mravljinčenjem levih udov in motnjo zavesti.

Klinični pregled

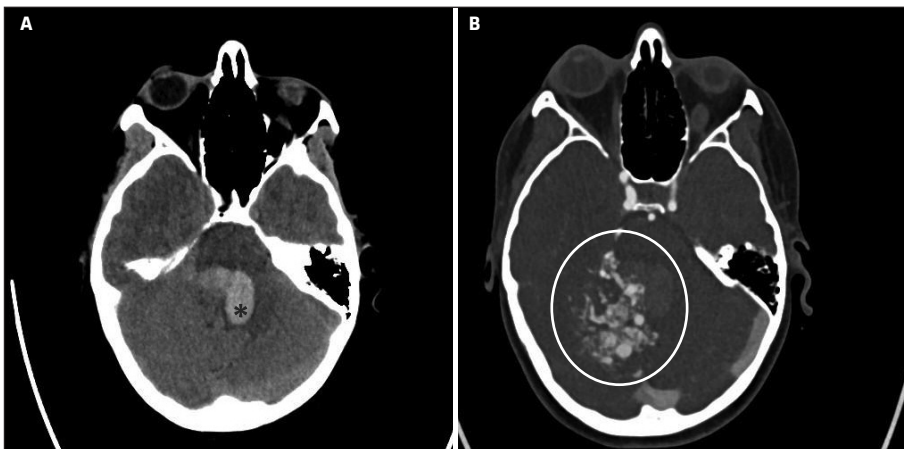
Ob pregledu v regionalni bolnišnici je komatozna, pobruhana, s simetrično zelo ozkima zenicama, nenormalnimi spontanimi očesnimi gibi (angl. *ocular bobbing*), ohlapno ohromelostjo levih udov, na bolečinski dražljaj se je branila z desnim udoma, leva pa sta bila ohlapno plegična.

Slikovne preiskave

CT glave je razkrila obsežno ZMK v zadnji lobanjski kotanji z edemom in pritiskom na možgansko deblo ter prodor krvi v možganske prekate, CTA pa obsežno arteriovensko malformacijo desno cerebelarno (slika 4).

Nadaljnja obravnava

Bolnico so intubirali in pripeljali v terciarno ustanovo na nevrokirurško oskrbo in nadaljnje nevrološko intenzivno zdravljenje.



Slika 4. CT glave prikaže večjo krvavitev v zadnji lobanjski kotanji, ki utesnjuje možgansko deblo (*) (A). Na CTA je vidna kompleksna arteriovenska malformacija desno cerebelarno (B). CTA – računalniško-tomografska angiografija (angl. *computer tomography angiography*).

VELJA SI ZAPOMNITI:

- ZMK se kaže z glavobolom predvsem takrat, kadar gre za večjo krvavitev, ki zvišuje znotrajlobanjski tlak, ob prodoru v prekatni sistem, ali kadar je ZMK v stiku z možganskimi ovojnici (s pridruženo SAK).
- Parenhimska ZMK v globini možganskih polobel brez prodora v prekatni sistem in brez draženja možganskih ovojnic, zlasti če je manjša, praviloma ne povzroča glavobola in je zgolj po kliničnih značilnostih ne moremo zanesljivo ločiti od akutne ishemične možganske kapi.
- Tudi pri ZMK, podobno kot že dolgo velja za akutno ishemično možgansko kap, se je v zadnjih letih uveljavilo načelo »čas so možgani«; to terjata optimiziranje obravnave, ki naj bo čim hitrejša z namenom čimprejšnje omejitve povečevanja ZMK in ob izpolnjeni indikaciji čim hitrejše nevrokirurške evakuacije ZMK.
- Ključna elementa nadaljnje obravnave bolnika z ZMK sta čimprejšnja ureditev sistolnega krvnega tlaka pod 140 mmHg in normalizacija koagulacije zlasti pri bolnikih, ki prejemajo antikoagulacijsko zdravljenje.

LITERATURA

1. Ljubisavljević S, Ignjatović A, Ljubisavljević M. Headache secondary to nontraumatic brain hemorrhage: A single-center, retrospective clinical study. *Arch Med Sci.* 2019; 19 (4): 1028–36. doi: 10.5114/aoms.2019.90356
2. Rajashekar D, Liang JW. Intracerebral Hemorrhage [internet]. Treasure Island (FL): StatPearls Publishing; c2023[citirano 2025 Aug 1]. Dosegljivo na: <https://www.ncbi.nlm.nih.gov/books/NBK553103/>
3. McGurgan IJ, Ziai WC, Werring DJ, et al. Acute intracerebral haemorrhage: Diagnosis and management. *Pract Neurol.* 2021; 21 (2): 128–36. doi: 10.1136/practneurol-2020-002763

TROMBOZA MOŽGANSKIH VENSKIH SINUSOV

Tromboza možganskih ven in venskih sinusov je redkejša, vendar klinično pomembna oblika možganskožilne bolezni. Najpogosteje prizadene mlajše odrasle, pogosteje ženske, predvsem v obdobjih hormonskih sprememb, kot sta poporodno obdobje in v času uporabe hormonske kontracepcije. Med pomembne dejavnike tveganja sodijo dedne in pridobljene trombofilije, sistemske okužbe, kajenje, maligne novotvorbe in kronične vnetne bolezni.

Bolezen ima raznoliko in pogosto nespecifično klinično sliko, kar otežuje zgodnje prepoznavanje. Glavobol je najpogostejši in pogosto tudi prvi simptom bolezni. Običajno se razvija postopno, bolečina je lahko lokalizirana ali difuzna. Glavobolu so pogosto pridruženi znaki zvišanega znotrajlobanjskega tlaka, kot so slabost, bruhanje, papiledem in motnje zavesti.

Pri približno polovici bolnikov se razvijejo žariščni nevrološki izpadi. Pogosto imajo bolniki lahko epileptične napade.

Za postavitev diagnoze opravimo nativno CT glave, sledi CTV, ki omogoča zanesljivo vizualizacijo venske okluzije. V pomoč je tudi določitev vrednosti D-dimerja, ki je običajno povišana.

Zdravljenje temelji na takojšnji uvedbi antikoagulacijskega zdravljenja, tudi v prisotnosti morebitne možganske krvavitve. Sprva uvedemo nizkomolekularni heparin, nato preidemo na peroralno antikoagulacijsko zdravljenje.

Klinični primer

Demografski podatki

31-letna zdrava ženska, nekadilka, dva tedna po porodu.

Anamneza

Napotena v urgentno nevrološko ambulanto zaradi postopno naraščajočega glavobola in utrpelega generaliziranega epileptičnega napada s tonično-kloničnimi krči.

Klinični pregled

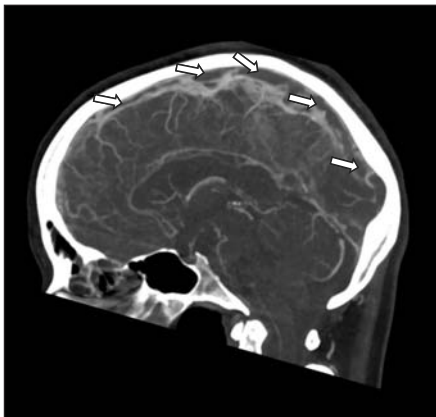
Ob pregledu v urgentni nevrološki ambulanti je bila budna, brez nevrološkega primanjkljaja. Navajala pa je glavobol, ki ga opiše z jakostjo 8/10 po VAS.

Slikovne preiskave

Nativna CT glave ni razkrila svežih patoloških sprememb, CTV je pokazala trombozo zgornjega sagitalnega sinusa, prikazano na sliki 5.

Nadaljnja obravnava

Sprejeli smo jo v enoto za možgansko kap. Uvedli smo ji terapevtski odmerek nizkomolekularnega heparina (NMH) in ustrezno analgetično terapijo. Kontrolna CT glave tri dni kasneje ni razkrila ishemije ali krvavitve, zato se odločimo za uvedbo apiksabana v odmerku 5 mg/12 ur in ob tem ukinitvev NMH.



Slika 5. Ob sprejemu je prikazala znake tromboze zgornjega sagitalnega sinusa. Polnitveni defekti so označeni z belimi puščicami.

LITERATURA

1. Botta R, Donirpathi S, Yadav R, et al. Headache patterns in cerebral venous sinus thrombosis. *J Neurosci Rural Pract.* 2017; 8 (Suppl 1): S72–7. doi: 10.4103/jnrp.jnrp_339_16
2. García-Azorín D, Monje MHG, González-García N, et al. Presence of red flags in patients with cerebral venous sinus thrombosis admitted to the emergency department because of headache: A STROBE compliant cohort-study. *Medicine (Baltimore).* 2020; 99 (29): e20900. doi: 10.1097/MD.00000000000020900
3. Wasay M, Kojan S, Dai AI, et al. Headache in cerebral venous thrombosis: Incidence, pattern and location in 200 consecutive patients. *J Headache Pain.* 2010; 11 (2): 137–9. doi: 10.1007/s10194-010-0186-3

DISEKCIJA NOTRANJE KAROTIDNE ARTERIJE IN VERTEBRALNE ARTERIJE

Disekcija notranje karotidne arterije

Disekcija notranje karotidne arterije (DNKA) je stanje, pri katerem pride do razslojitve stene notranje karotidne arterije, kar povzroči vdor krvi med plasti arterijske stene in posledično nastanek hematoma v steni. Hematom lahko zoži ali celo zapre svetlino arterije ali pa povzroči nastanek embolov, ki lahko vodijo v razvoj ishemične možganske kapi. DNKA se pogosto pojavi kot posledica poškodbe, lahko pa nastane tudi spontano, še posebej pri bolnikih z oslABLjenimi žilnimi stenami, npr. zaradi fibromuskularne displazije ali v povezavi z genetskimi sindromi. Klinično se DNKA lahko kaže z nenadno bolečino v predelu vratu ali obraza, hemiparezo in ipsilateralnim Hornerjevim sindromom (ptoza, mioza, anhidroza) zaradi prizadetosti simpatičnega nitja. Za postavitev diagnoze opravimo CT glave ter CTA aortocervikalnega loka in znotrajlobanjskega žilja. V nadaljnji diagnostiki opravimo MRI po protokolu za disekcijo ter opredelitev njenega vzroka. Zdravljenje je večinoma konzervativno, ob razvoju stenoze karotidne arterije s hipoperfuzijo možganovine in/ali ponavljajočimi simptomi ob optimalni farmakoterapiji pa znotrajžilno.

Klinični primer 1

Demografski podatki

35-letni moški z znano fibromuskularno displazijo, brez redne farmakoterapije.

Anamneza

Napoten v urgentno nevrološko ambulanto zaradi glavobola, ki se mu je razvil nenadno dan poprej in ga je lociral po levi strani sprednjega dela vratu ter levi polovici obraza. Ob tem je opazil, da ima ožjo levo očesno režo.

Klinični pregled

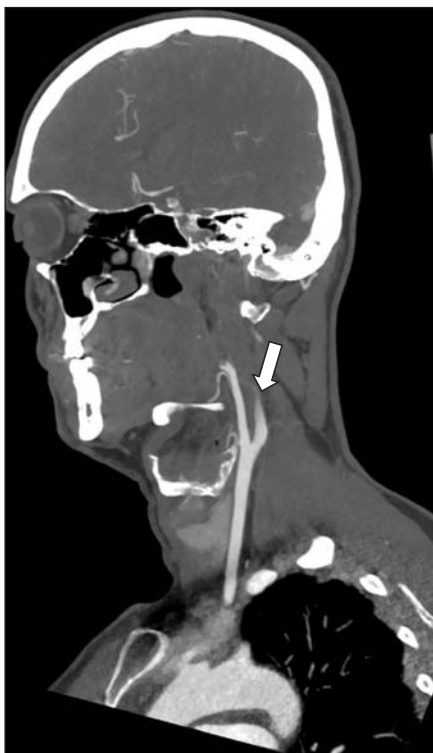V statusu je nevrolog ugotavljal delni Hornerjev sindrom levo (ptoza, mioza).

Slikovne preiskave

Nativna CT glave ni razkrila svežih patoloških sprememb, CTA pa je prikazala disekcijo leve notranje karotidne arterije ekstrakranialno, arterija je bila nad bulbusom zaprta (slika 6).

Nadaljnja obravnava

Sprejet je bil v enoto za možgansko kap. Namestili smo mu mehko vratno opornico. Odvzeti so bili testi trombofilije in revmatološki testi. Uvedeno je bilo antiagregacijsko zdravljenje.



Slika 6. CTA je prikazala znake disekcije leve notranje karotidne arterije nad bulbusom, ki jo je povzročila zapora leve notranje karotidne arterije nad bulbusom – značilne »plamenaste« oblike (puščica). CTA – računalniškotomografska angiografija (angl. *computer tomography angiography*).

Disekcija vertebralne arterije

Disekcija vertebralne arterije (DVA) nastane podobno kot karotidna disekcija. Pogostejša je pri mladih odraslih in lahko sledi manjšim travmam, kot so nenadni gibi vratu, manipulacije z vratom (npr. kiropraktične) ali celo kašelj. Klinični simptomi DVA so pogosto manj očitni, vključujejo pa lahko bolečine v vratu, vrtoglavico, ataksijo, dvojni vid, dizartrijo. Diagnozo potrdimo s slikovnimi preiskavami, in sicer s CTA ter nato z MRI po protokolu za disekcijo.

Klinični primer 2

Demografski podatki

42-letna zdrava ženska.

Anamneza

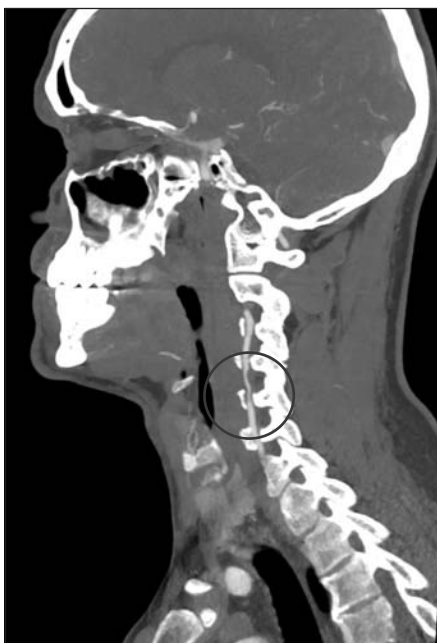Napotena v urgentno nevrološko ambulanto zaradi vrtoglavice in bolečine po desni strani vratu, ki ju je opažala dva dni. Simptomatika se je razvila nekaj ur po obravnavi pri kiropraktiku.

Klinični pregled

V statusu nevrolog ni ugotavljal jasnih nevroloških izpadov.

Slikovne preiskave

CT glave ni razkrila svežih patoloških sprememb. CTA je prikazala disekcijo desne vertebralne arterije v daljšem segmentu, ki je videti hemodinamsko pomembno zožena (slika 7).



Slika 7. CTA je prikazala disekcijo desne vertebralne arterije v segmentu V2, kjer je arterija neenakomerno, hemodinamsko pomembno zožena v daljšem segmentu. CTA – računalniškotomografska angiografija (angl. *computer tomography angiography*).

Nadaljnja obravnava

Bolnico smo sprejeli v enoto za možgansko kap. Namestili smo ji mehko vratno opornico. Odvzeti so bili testi trombofilije in revmatološki testi. V dodatni diagnostiki je opravila MRI vratu po protokolu za disekcijo. Uvedli smo ji dvojno antiagregacijsko zdravljenje.

VELJA SI ZAPOMNITI:

- Na disekcijo pomislimo pri novonastali bolečini v vratu in pridruženem glavobolu, najpogosteje pri mlajših od 50 let.
- V anamnezi nas zanimajo nedavne poškodbe vratu/glave, udarci v glavo, udejstvovanje v kontaktnih športih, prisilne drže vratu, kiropraktične manipulacije vratne hrbtenice, podatki o nedavnih okužbah zgornjih dihal (kihanje, kašljanje).
- Disekcije vratnih arterij v zadnjih letih zaradi temeljitejše slikovne diagnostike ugotavljamo pogosteje.
- Hornerjev sindrom pri DNKA nastane zaradi okvare perifernih simpatičnih vlaken ob karotidni arteriji, pri DVA pa zaradi centralne okvare simpatičnega nitja v poteku možganskega debla, najpogosteje v sklopu sindroma lateralne podaljšane hrbtenjače (Wallenbergov sindrom).

LITERATURA

1. Doukhi D, Debette S, Mawet J. Headaches attributed to cranial and cervical artery dissections. *J Headache Pain.* 2025; 26 (1): 28. doi: 10.1186/s10194-025-01958-9
2. Clark M, Unnam S, Ghosh S. A review of carotid and vertebral artery dissection. *Br J Hosp Med (Lond).* 2022; 83 (4): 1–11. doi: 10.12968/hmed.2021.0421
3. Trager RJ, Troutner AM, Pikus HJ, et al. Symptoms of patients with vertebral artery dissection presenting to chiropractors: A systematic review and meta-analysis. *Cureus.* 2023; 15 (12): e51297. doi: 10.7759/cureus.51297

REVERZIBILNI MOŽGANSKI VAZOKONSTRIKCIJSKI SINDROM

Reverzibilni možganski vazokonstriksijski sindrom (angl. *reversible cerebral vasoconstriction syndrome*, RCVS) je nevrološko stanje, za katero sta značilna nenaden hud glavobol, podoben kot pri SAK (nevihtni glavobol), in segmentna vazokonstrikcija možganskih arterij, ki je reverzibilna v nekaj tednih ali mesecih. Značilno je ponavljanje nevihtnih glavobolov več tednov zapored. V klinični sliki se lahko pojavljajo slabost, fotofobija, epileptični napadi in žariščni nevrološki izpadi. Med sprožilnimi dejavniki opisujejo fizični napor, čustvene pretese, simpatikomimetike (efedrin v dekongestivih, kokain), zavrtilce ponovnega privzema serotonina, triptane, pa tudi kanabis, spolni odnos, (pre)eklampsijo ali porod. CTA pokaže segmentne zožitve več možganskih arterij, ki se lahko sicer pojavijo šele z nekajdnevnim zamikom in spontano izzvenijo v nekaj tednih ali mesecih. Diferencialno diagnostično moramo RCVS ločevati od SAK, vaskulitisa osrednjega živčevja in sindroma posteriorne reverzibilne encefalopatije (angl. *posterior reversible encephalopathy syndrome*, PRES). Zdravljenje je podporno, pomembno je odstraniti sprožilni dejavnik, svetujemo počitek in običajno se odločimo za uvedbo nimodipina, kalcijevega antagonist, ki selektivno deluje na možgansko žilje. RCVS ima običajno ugoden izid, le v redkih primerih se kot zaplet lahko pojavijo ishemični možganski infarkti in možganske krvavitve.

Klinični primer

Demografski podatki

34-letna preiskovanka brez glavobolov v pretekli anamnezi, ki je jemala sertralin zaradi depresivne motnje, v zadnjih dneh pa tudi nosni dekongestiv zaradi nahoda.

Anamneza

Prihaja zaradi nenadnega izredno močnega, nevihtnega glavobola, ki ga primerja z močnim udarcem v glavo. Glavobolov doslej ni imela. Bolečina je zajela celo glavo in sta jo spremljali slabost in fotofobija. Trajala je nekaj ur in ni docela izzvenela. V naslednjih dneh je doživela še dva podobna napada. Vročine si ni namerila, izpuščaja ni opazila, zavesti ni izgubila.

Klinični pregled

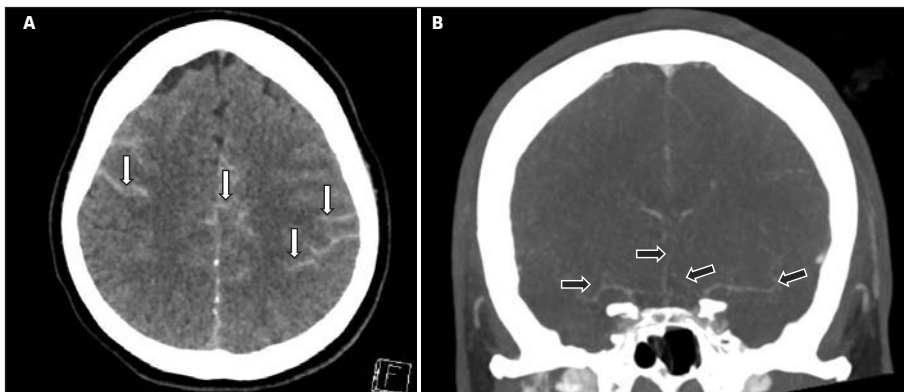
Ob nevrološkem pregledu nismo ugotovili žariščnih izpadov ali meningizma. Na očesnem ozadju ni bilo posebnosti.

Slikovne preiskave

Na CT glave je bila opisana kortikalna SAK obojestransko (slika 8A). Na CTA so opisali večkratne segmentne zožitve na srednjih in distalnih delih več možganskih arterij (slika 8B).

Nadaljnja obravnava

Bolnico smo zdravili z analgetiki in nimodipinom, svetovali smo počitek in izogibanje vazokonstriktorjem. Po posvetu s psihiatrom smo zamenjali antidepressiv. Glavoboli so se v naslednjih petih tednih postopoma umirili. Kontrolna MRI-angiografija po treh mesecih ni več pokazala znakov vazokonstrikcije.



Slika 8. Kortikalna subarahnoidna krvavitev obojestransko nad cerebralnima hemisferama kot hiperdensna vsebina v sulkusih na CT glave (bele puščice) (A). CTA je prikazala spazem več možganskih arterij (črne puščice) (B). CTA – računalniškotomografska angiografija (angl. *computer tomography angiography*).

LITERATURA

1. Ducros A. Reversible cerebral vasoconstriction syndrome. *Lancet Neurol.* 2012; 11 (10): 906–17. doi: 10.1016/S1474-4422(12)70135-7
2. Chen SP, Wang SJ. Pathophysiology of reversible cerebral vasoconstriction syndrome. *J Biomed Sci.* 2022; 29 (1): 72. doi: 10.1186/s12929-022-00857-4
3. Tentolouris-Piperas V, Lymperopoulos L, Tountopoulou A, et al. Headache attributed to reversible cerebral vasoconstriction syndrome (RCVS). *Diagnostics (Basel).* 2023; 13 (17): 2730. doi: 10.3390/diagnostics13172730

SINDROM POSTERIORNE REVERZIBILNE ENCEFALOPATIJE

Za PRES je značilna odpoved avtoregulacije možganskega žilja, zlasti (ne pa izključno) v zadajšnjih delih možganov, ki privede do vazogenega edema, običajno v parietalnih in okcipitalnih režnjih. Klinično se kaže z akutno nastalimi motnjami vida (npr. kortikalno slepoto), glavobolom, epileptičnimi napadi, zmedenostjo, hemiparezo. Predispozicijski dejavniki so neurejena arterijska hipertenzija, avtoimunske bolezni (npr. revmatoidni artritis, sistemska skleroza, sistemski lupus eritematozus), nekateri imunosupresivi (npr. takrolimus), zlasti po presaditvah krvotvornih matičnih celic, hude sistemske okužbe oz. sepsa, kemoterapija in preeklampsija. Večina bolnikov ima ledvično bolezen. Diagnozo običajno postavimo z MRI možganov, ki prikaže vazogeni edem. Zdravljenje je podporno; skušamo obvladati sprožilni dejavnik, previdno znižujemo povišan krvni tlak in ob epileptičnih napadih uvedemo protiepileptična zdravila. Večina bolnikov popolnoma okreva.

Klinični primer

Demografski podatki

65-letna bolnica s končno ledvično boleznijo na hemodializi.

Anamneza

Pred začetkom dialize je tožila nad hudim okcipitalnim glavobolom, ki je nastal v nekaj minutah, in motnjo vida. Opažali so zmedenost in agitiranost. Pred prihodom v urgentno nevrološko ambulanto je utrpela generaliziran tonično-klonični epileptični napad.

Klinični pregled

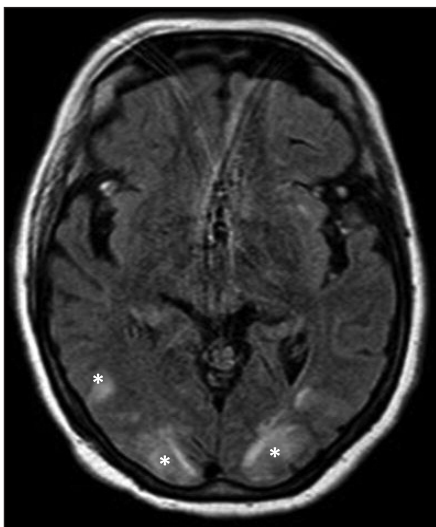
Krvni tlak je bil 220/110 mmHg. Ob pregledu je bila somnolentna, ocena po Glasgowski lestvici nezavesti (Glasgow Coma Scale, GCS) 12, zdelo se je, da ne vidi, pri pregledu ni sodelovala. Nakazovala se je levostranska hemipareza.

Slikovne preiskave

Na MRI možganov so opisali znake vazogenega edema v parietalnih in okcipitalnih režnjih obeh možganskih polobel, izraziteje desne (slika 9).

Nadaljnja obravnava

Zdravljena je bila podporno, z zdravili so previdno znižali krvni tlak. Opravljena je bila tudi hemodializa. V naslednjih 48 urah se je postopoma ovedla, vid se je povrnil, levostranska hemipareza pa je izzvenela.



Slika 9. MRI-znaki sindroma posteriorne reverzibilne encefalopatije obojestransko v okcipitalnih režnjih s hiperintenzivnimi spremembami kortikosubkortikalno, ki niso bile omejene na posamezno arterijsko povirje in odražajo vazogeni edem možganovine (*).

VELJA SI ZAPOMNITI:

- Nenaden nevihtni glavobol ni vedno posledica SAK, vedno pa terja ustrezno diagnostiko in zdravljenje!

LITERATURA

1. Gewirtz AN, Gao V, Parauda SC, et al. Posterior reversible encephalopathy syndrome. *Curr Pain Headache Rep.* 2021; 25 (3): 19. doi: 10.1007/s11916-020-00932-1
2. Triplett JD, Kutlubaev MA, Kermod AG, et al. Posterior reversible encephalopathy syndrome (PRES): Diagnosis and management. *Pract Neurol.* 2022; 22 (3): 183–9. doi: 10.1136/practneurol-2021-003194
3. Zelaya JE, Al-Khoury L. Posterior reversible encephalopathy syndrome [internet]. Treasure Island (FL): StatPearls Publishing; c2023 [citirano 2025 Aug 5]. Dostopno na: <https://www.ncbi.nlm.nih.gov/books/NBK554492/>

MENINGOENCEFALITIS

Pri meningoencefalitisu glavobol pogosto spremljajo povišana telesna temperatura, otrdelost vratu (meningizem), fotofobija in spremembe v duševnem stanju, kot so zmedenost, zaspanost ali celo motnje zavesti. Pri okužbi z meningokokom se lahko dodatno pojavi značilen purpurni izpuščaj, ki ne zbledi ob pritisku in lahko nakazuje razvoj sepse.

Klinični primer 1

Demografski podatki

20-letna študentka brez kroničnih bolezni.

Anamneza

Pripeljana v urgentno nevrološko ambulanto zaradi nenadno nastale visoke vročine (39,5 °C), močnega difuznega glavobola (jakost 9/10 po VAS), slabosti in večkratnega bruhanja. Ob tem je navajala tudi fotofobijo in izrazito utrujenost. V zadnjih dneh je bivala v študentskem domu, kjer je ena izmed sostanovalk nedavno zbolela za »gripi podobno«
virozo.

Klinični pregled

Ob kliničnem pregledu je bila pacientka somnolentna, febrilna, prisoten je bil meningizem. Jasne lateralizacije v nevrološkem statusu nismo ugotovili.

Slikovne preiskave

Opravili smo nativno CT glave, ki ni razkrila svežih patoloških sprememb.

Laboratorijske preiskave krvi in likvorja

Laboratorijski izvidi krvi so pokazali levkocitozo s prevlado nevtrofilcev in povišano vrednost C-reaktivne beljakovine (angl. *C-reactive protein*, CRP). Ob lumbalni punkciji je iztekal moten likvor; v likvorskem izvidu so bile povišane vrednosti beljakovin, pleocitoza (predvsem nevtrofilci) in znižana koncentracija glukoze. Iz likvorja je porasla *Neisseria meningitidis*.

Nadaljnja obravnava

Zdravljenje smo nemudoma pričeli z intravenskim dajanjem ceftriaksona in deksametazona. Gospo smo sprejeli na oddelek za infekcijske bolezni za nadaljnje zdravljenje zaradi bakterijskega meningitisa.

Klinični primer 2

Demografski podatki

76-letni moški z arterijsko hipertenzijo in sladkorno boleznijo tipa 2, doslej kognitivno intakten.

Anamneza

Pripeljal ga je svojec zaradi postopnega razvoja zmedenosti, motenj spomina in spremenjenega vedenja v zadnjih 48 urah. Navajal je blag glavobol, jakost je po VAS ocenil 4/10.

Klinični pregled

Bolnik je bil blago febrilen (37,8 °C). Ob nevrološkem pregledu v urgentni ambulanti je bil bolnik dezorientiran v času in prostoru in psihomotorno upočasnjjen. Znaki meningizma niso bili prisotni, prav tako ne žariščni nevrološki izpadi.

Slikovna in likvorska diagnostika

CT glave ni pokazala akutnih patoloških sprememb. Lumbalna punkcija je razkrila bister likvor z zmerno pleocitozo, pri čemer so prevladovali limfociti, rahlo povišano koncentracijo beljakovin in normalno koncentracijo glukoze. V likvorju smo dokazali prisotnost virusa herpesa simpleksa tipa 1 (angl. *herpes simplex virus 1*, HSV-1).

Nadaljnja obravnava

Zdravljenje smo nemudoma pričeli z intravenskim dajanjem aciklovirja. Gospoda smo sprelji na oddelek za infekcijske bolezni za nadaljnje zdravljenje zaradi herpetičnega meningoencefalitisa.

VELJA SI ZAPOMNITI:

- Pred lumbalno punkcijo ob sumu na meningoencefalitis praviloma opravimo slikovno diagnostiko, s katero izključimo ekspanzivni proces, ki bi zaradi lumbalne punkcije lahko privedel do herniacije možganovine.
- Neposredno po odvzemu kužnin je ključna takojšnja uvedba širokospektralnega intravenskega antibiotika in deksametazona v primeru suma na gnojni meningitis ali virostatika v primeru suma na virusni meningoencefalitis. Že kratkotrajnejše zamude (npr. premeščanje na infektološki oddelek) pri uvedbi zdravljenja lahko bistveno vplivajo na prognozo bolnikov!

LITERATURA

1. Evidence review for symptoms and signs associated with bacterial meningitis: Meningitis (bacterial) and meningococcal disease: Recognition, diagnosis and management: Evidence review A1 [internet]. London: National Institute for Health and Care Excellence (NICE). c2024[citirano 2025 Aug 5]. Dostopno na: <https://www.ncbi.nlm.nih.gov/books/NBK604231/>
2. Makkawi S, Alqurashi S, Hubayni W, et al. The clinical manifestations, risk factors, etiologies, and outcomes of adult patients with infectious meningitis and encephalitis: Single center experience. *Neurol Int.* 2024; 16 (5): 966–75. doi: 10.3390/neurolint16050073
3. Olie SE, Staal SL, van de Beek D, et al. Diagnosing infectious encephalitis: A narrative review. *Clin Microbiol Infect.* 2025; 31 (4): 522–8. doi: 10.1016/j.cmi.2024.11.026

TEMPORALNI ARTERITIS (VELIKOCELIČNI ARTERITIS)

Temporalni arteritis (TA), znan tudi kot velikocelični arteritis, je kronični granulomatozni vaskulitis, ki prizadene predvsem velike in srednje velike arterije, najpogosteje veje zunanje karotidne arterije, zlasti temporalno arterijo. Gre za bolezen, ki se pojavlja skoraj izključno pri starejših odraslih, običajno po 50. letu starosti.

Bolezen se najpogosteje kaže z novim, vztrajnim glavobolom v temporalni ali okcipitalni regiji, ki je pogosto enostranski. Pogosta je bolečinska občutljivost lasišča, ki jo bolniki opazijo ob česanju ali dotikanju glave. Značilna je tudi bolečina pri žvečenju. Med resnejšimi simptomi so lahko tudi motnje vida, kot so zamegljen vid, prehodna izguba vida ali celo nenadna trajna slepota. Poleg tega se pogosto pojavljajo splošni simptomi, kot so utrujenost, izguba teka, hujšanje ter subfebrilnost ali vročina nepojasnjenega izvora.

Laboratorijske preiskave krvi običajno pokažejo izrazito povišane vrednosti vnetnih kazalcev, kot sta CRP in hitrost sedimentacije (angl. *sedimentation rate*, SR), ki je pogosto nad 50 mm/h.

Diagnoza temelji na kliničnem sumu, ki mora ob značilnih simptomih voditi v takojšnje ukrepanje. UZ-preiskava temporalnih arterij lahko pokaže značilen »halo znak«, ki kaže na edem žilne stene. Končno diagnozo potrdimo z biopsijo temporalne arterije, kjer so vidni granulomatozni vnetni infiltrati z večjehedrnimi velikanskimi celicami.

Zdravljenje je nujno in mora biti uvedeno nemudoma ob utemeljenem kliničnem sumu, tudi pred potrditvijo diagnoze, saj je tveganje za nepopravljivo izgubo vida zelo visoko. Osnova zdravljenja so kortikosteroidi. V primerih ogroženosti vida se uvede pulzno zdravljenje z metilprednizolonom intravensko.

Klinični primer

Demografski podatki

70-letni upokojenec z arterijsko hipertenzijo.

Anamneza

Napoten v urgentno nevrološko ambulanto zaradi postopnega slabšanja glavobola, lokaliziranega v področju desno temporalno. Glavobol je opisal kot tiščočega tipa, ocenjenega z jakostjo 8/10 po VAS.

Klinični pregled

V nevrološkem statusu primanjkljaja nismo ugotovili, desna temporalna arterija je bila zadebeljena in pulz slabše tipen v primerjavi z levo stranjo.

Nadaljnja obravnava

Zaradi suma na TA so bile opravljene laboratorijske preiskave, ki so pokazale izrazito povišane vrednosti CRP 89 mg/l in SR 97 mm/h. Nativna CT glave ni razkrila svežih patoloških sprememb. Napoten je bil v urgentno revmatološko ambulanto, kjer so mu uvedli kortikosteroidno zdravljenje. Opravljena je bila biopsija temporalne arterije, ki je potrdila sum na TA.

VELJA SI ZAPOMNITI:

- Pri novonastalem glavobolu pri starejših od 50 let ne pozabimo vprašati o sistemskih simptomih in pridruženih motnjah vida, tipanja pulza in ocene otrdelosti stene temporalnih arterij pri kliničnem pregledu. Palpiramo temporalno arterijo za oceno pulza in otrdelosti stene arterije.
- Ključna je določitev vnetnih parametrov v krvi (CRP, SR), hemograma in diferencialne krvne slike.
- Biopsija temporalne arterije kot glavna in edina potrditvena metoda pri postavitvi diagnoze izgublja pomen, vse bolj jo namreč nadomeščajo slikovne preiskave, prvenstveno UZ temporalnih arterij.
- Ključno je takojšnje zdravljenje s kortikosteroidi, namen katerega je preprečitev ishemičnih zapletov, predvsem očesnih (arteritična optična nevropatija).

LITERATURA

1. Burja B, Hočevar A, Sodin Šemrl S, et al. Early giant cell arteritis: Identifying duration from symptoms to diagnosis, possible therapies and clinically-relevant cell dynamics. *Zdrav Vestn.* 2018; 87 (7-8): 335-48
2. Vincenten SC, Mulleners WM. The quest for a headache pattern in giant cell arteritis: A cohort study. *Cephalalgia Reports.* 2021; 4. doi: 10.1177/25158163211024134
3. Ameer MA, Vaqar S, Khazaeni B. Giant cell arteritis (temporal arteritis) [internet]. Treasure Island (FL): StatPearls Publishing; c2023 [citirano 2025 Aug 8]. Dostopno na: <https://www.ncbi.nlm.nih.gov/books/NBK459376/>

ZNOTRAJLOBANJSKI TUMOR

Znotrajlobanjski tumorji predstavljajo heterogeno skupino novotvorb, ki izvirajo iz različnih celičnih vrst znotraj osrednjega živčnega sistema (OŽS) in njegovih ovojníc, lahko pa so tudi posledica zasevkov iz drugih organov. Glede na naravo rasti jih delimo na benigne in maligne, glede na izvor pa na primarne (izvirajo iz OŽS) in sekundarne (zasevki). Sekundarni tumorji so pogostejši od primarnih in predstavljajo zasevke karcinomov, najpogosteje pljuč, dojk, ledvic, debelega črevesa in melanoma.

Možganski tumorji predstavljajo približno 2 % vseh malignih novotvorb pri odraslih, a so v otroštvu eden najpogostejših solidnih tumorjev. Pri odraslih so najpogostejši glioblastomi, meningeomi (ki izraščajo iz možganskih ovojnic) in zasevki, pri otrocih pa meduloblastomi, ependimomi in pilocitni astrocitomi. Klinična slika je zelo raznolika in je odvisna od lokalizacije, velikosti, hitrosti rasti in učinka na okolne strukture. Pri hitro rastočih tumorjih se simptomi razvijejo v nekaj tednih, pri počasneje rastočih pa lahko potekajo bolj prikriti. Pogosti simptomi vključujejo glavobol, ki je pogosto hujši zjutraj ali ob kašljanju, slabost in bruhanje zaradi zvišanega znotrajlobanjskega tlaka, epileptične napade in žariščne nevrološke izpade, kot so hemipareza, motnje govora, vida, ravnotežja ali kognitivne spremembe. Spremembe osebnosti in vedenja so lahko subtilne, a pogosto opozorilne, zlasti pri tumorjih frontalnega režnja. Glavobol se pojavi pri 36-80 % bolnikov z znotrajlobanjskimi tumorji.

Za potrditev diagnoze je ključna slikovna diagnostika, sprva opravimo CT glave s kontrastnim sredstvom, za natančnejšo opredelitev je treba opraviti MRI glave. Diagnoza se dokončno potrdi s histopatološko biopsijo.

Zdravljenje je praviloma večdisciplinarno. Kadar je le mogoče, je prva izbira kirurška odstranitev tumorja, bodisi v celoti (radikalna resekcija) bodisi deloma (subtotalna resekcija), kadar popolna odstranitev ni varna. Sledijo lahko obsevanje (radioterapija), sistemska kemoterapija, ciljano zdravljenje ali imunoterapija, odvisno od histološkega tipa in molekularnih značilnosti tumorja. Podporno zdravljenje vključuje kortikosteroide za zmanjševanje okolnega edema, antiepileptično zdravljenje in ukrepe za znižanje znotrajlobanjskega tlaka.

Klinični primer

Demografski podatki

72-letna doslej zdrava ženska.

Anamneza

Napotena v urgentno nevrološko ambulantno zaradi težav z govorom, spremenjenega vedenja in progresivnega glavobola. Težave je imela mesec dni in pol. Svojci so še povedali, da se je vedno bolj umikala iz družbenih stikov in nenavadno obnašala. Glavobol je opredelila kot tiščoč, z ocenjeno jakostjo 8/10 po VAS.

Klinični pregled

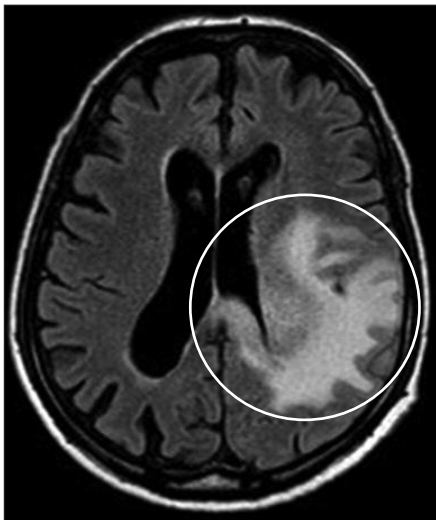
Ob kliničnem pregledu je bila orientirana, a z upočasnjnim mišljenjem, prisotna je bila dizartrija.

Slikovna diagnostika

Nativna CT glave je razkrila ekspanzivno lezijo levo frontoparietalno.

Nadaljnja obravnava

Gospa je bila sprejeta na oddelek. Uvedeno je bilo zdravljenje s kortikosteroidi. Opravljena je bila MRI glave, ki je potrdila infiltrativno lezijo v levem frontalnem in parietalnem režnju, glede na videz jo je nevroradiolog opredelil kot gliom visokega gradusa (slika 10). Predstavljena je bila na nevrokirurško-onkološkem konziliju, kjer so indicirali operativno zdravljenje in nato nadaljnjo onkološko obravnavo.



Slika 10. MRI glave je prikazal obsežno tumorsko spremembo v levi cerebralni hemisferi z edemom možganovine v okolici (obkroženo).

VELJA SI ZAPOMNITI:

- Znotrajlobanjski tumorji se praviloma prej kot z glavobolom pokažejo z žariščnimi nevrološkimi izpadi ali bolj subtilno simptomatiko, kot so osebnostne spremembe in kognitivne težave. Če je glavobol prva manifestacija tumorja, je ta praviloma že zelo napredoval.
- Bolniki z glavobolom zaradi znotrajlobanjskega tumorja pogosto navajajo izrazitejši glavobol zjutraj, ki se mu lahko pridružita tudi slabost in bruhanje.
- Pri bolnikih, ki obišejejo urgentno ambulantno, je novonastali glavobol redko posledica znotrajlobanjskega tumorja.
- Nenaden glavobol zaradi znotrajlobanjskega tumorja lahko nastane kot posledica nenadnega porasta znotrajlobanjskega tlaka ali kot posledica krvavitve v tumor (zlasti glioblastom in zasevki).

LITERATURA

1. Louis DN, Perry A, Wesseling P, et al. The 2021 WHO classification of tumors of the central nervous system: A summary. *Neuro Oncol.* 2021; 23 (8): 1231–51. doi:10.1093/neuonc/noab106
2. Ostrom QT, Cioffi G, Waite K, et al. CBTRUS statistical report: Primary brain and other central nervous system tumors diagnosed in the United States in 2015–2019. *Neuro Oncol.* 2022; 24 (Suppl 5): v1–95. doi:10.1093/neuonc/noac200
3. Stupp R, Mason WP, van den Bent MJ, et al. Radiotherapy plus concomitant and adjuvant temozolomide for glioblastoma. *N Engl J Med.* 2005; 352 (10): 987–96. doi:10.1056/NEJMoa043330

IDIOPATSKA INTRAKRANIALNA HIPERTENZIJA

Idiopatska intrakranialna hipertenzija (IIH), zgodovinsko poimenovana benigna intrakranialna hipertenzija ali *pseudotumor cerebri*, je klinični sindrom, za katerega je značilen povišan znotrajlobanjski tlak ob odsotnosti strukturnih možganskih lezij, hidrocefalusa, okužb ali venske tromboze. Bolezen se kaže pri bolnikih z običajno ohranjenimi nevrološkimi funkcijami, razen morebitne okvare vidnega živca in prisotnosti papiledema, medtem ko izvidi slikovnih preiskav možganov praviloma prikažejo le subtilne nenormalnosti. Ne gre za benigno motnjo, saj nediagnosticirana in nezdravljena lahko privede do izgube vida.

Najpogosteje zbolevalo mlade ženske v reproduktivnem obdobju, zlasti tiste s prekomerno telesno maso. Incidenca v splošni populaciji znaša približno 1–2/100.000 prebivalcev, vendar lahko pri ženskah z indeksom telesne mase nad 30 naraste tudi do 20/100.000. Čeprav je vzrok IIH v večini primerov idiopatski, je z njo mogoče povezati več znanih dejavnikov tveganja. Najpomembnejši je debelost, pomembno vlogo pa imajo tudi hormonske spremembe, kot so nosečnost ali uporaba hormonske kontracepcije, nekatera zdravila, npr. tetraciklini in retinoidi, ter kronična stanja, kot sta obstruktivna apneja v spanju in sindrom policističnih jajčnikov.

Klinična slika IIH pogosto vključuje jutranji glavobol, ki se lahko poslabša ob napejnanju ali kašljanju. Pogoste so vidne motnje, kot so zamegljen vid, dvojni vid ali prehodne epizode izgube vida. Številni bolniki opisujejo tudi pulzirajoč tinitus, ki se pojavlja v ritmu srčnega utripa. Prisotni so lahko slabost, bruhanje in drugi simptomi zvišanega znotrajlobanjskega tlaka. Najpomembnejši objektivni znak bolezni je papiledema, ki ga ugotovimo z oftalmološkim pregledom.

Za postavitev diagnoze sprva opravimo CT glave, dodatno še CTV, s katero izključimo trombozo venskih sinusov. Sledi diagnostika z MRI glave in lumbalna punkcija. Ob lumbalni punkciji likvor izteka pod povišanim tlakom, kar potrди diagnozo IIH.

Zdravljenje temelji na zmanjšanju znotrajlobanjskega tlaka. Ključno je zmanjšanje telesne teže, ki ima dokazano ugoden vpliv na potek bolezni. Prvo zdravilo izbora je acetazolamid, po potrebi se doda furosemid. Če konzervativni ukrepi niso uspešni ali če pride do poslabšanja vida, je indicirano kirurško zdravljenje, kot sta fenestracija ovojnice optičnega živca ali vstavev likvorskega drenažnega sistema (lumboperitonealni ali ventrikuloperitonealni obvod). Zaradi nevarnosti trajne izgube vida je nujno redno oftalmološko spremljanje.

Klinični primer

Demografski podatki

23-letna študentka, prekomerno prehranjena, sindrom policističnih jajčnikov.

Anamneza

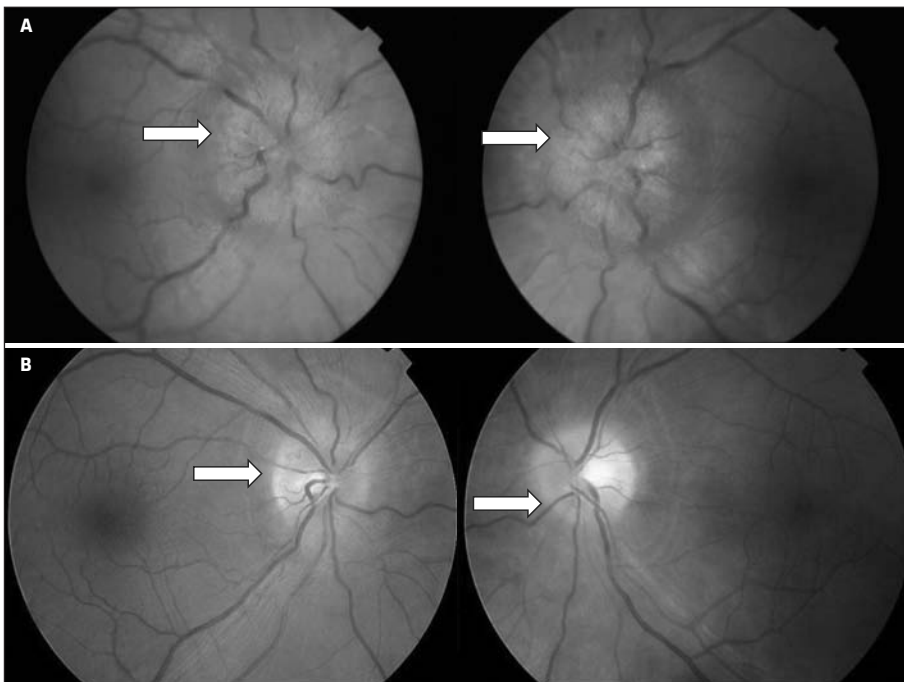
Zglasila se je v urgentni nevrološki ambulanti zaradi večtedenskih glavobolov, slabosti in občasne zamegljenosti vida. Napolil jo je oftalmolog, ki je ugotavljal papiledema, ki ga prikazuje slika 11.

Klinični pregled

V nevrološkem statusu izpadov nismo ugotavljali.

Slikovne preiskave

Nativna CT glave ni razkrila svežih patoloških sprememb. CTV ni razkrila tromboze možganskih venskih sinusov.



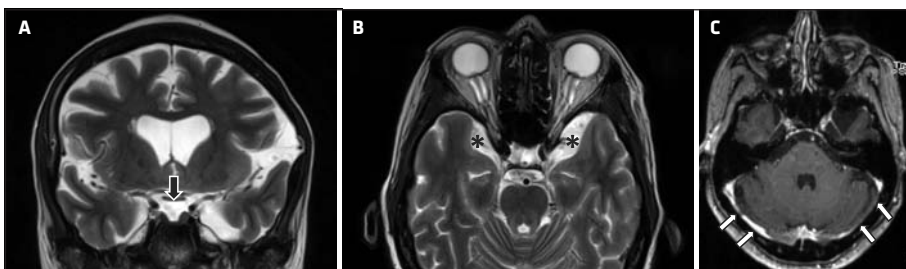
Slika 11. Papiledem; prikaz očesnega ozadja obeh oči. Izhodiščno stanje (beli puščici) (A). Izrazito zmanjšanje papiledema po ustreznem farmakološkem zdravljenju in znižanju telesne mase (beli puščici) (B).

Likvorska diagnostika

Opravljena je bila lumbalna punkcija. Iztekal je likvor pod povišanim tlakom, in sicer 320 mm H₂O.

Nadaljnja obravnava

Gospa je bila sprejeta na nevrološki oddelek. MRI glave je prikazala radiološke znake IIH (slika 12). Uvedeno je bilo zdravljenje z acetazolamidom in svetovano zmanjšanje telesne mase.



Slika 12. MRI prikaže znake IIH: sploščena, konkavna hipofiza (črna puščica) (A), razširjene Meckelove votline (*) (B) in ozka transverzna sinusa (bele puščice) (C).

VELJA SI ZAPOMNITI:

- IIH NI benigna motnja, saj lahko privede do izgube vida!
- Neredko se klinična slika prekriva s kronično migreno.
- Diagnoze ne moremo postaviti brez meritve likvorskega odpiralnega tlaka.
- Na MRI glave lahko vidimo nekatere posredne znake IIH, kot so prazno turško sedlo, protruzija in zvijugan potek vidnega živca, razširitev njegove ovojnice, zadajšnja sploščitev zrkla in zožitev možganskega venskega sinusa.
- V patofiziologiji pomembno vlogo igra prekomerna telesna masa, katere načrtovano in postopno zmanjšanje ima dokazan ugoden učinek na znižanje znotrajlobanjskega tlaka. Brez zmanjšanja prekomerne telesne mase farmakološko zdravljenje ne more biti učinkovito.
- V 5–10 % bolniki nimajo papiledema; zdi se, da je pri teh nevarnost izgube vida manjša.

LITERATURA

1. Toshniwal SS, Kinkar J, Chadha Y, et al. Navigating the enigma: A comprehensive review of idiopathic intracranial hypertension. *Cureus*. 2024; 16 (3): e56256. doi: 10.7759/cureus.56256
2. Colman BD, Boonstra F, Nguyen MN, et al. Understanding the pathophysiology of idiopathic intracranial hypertension (IIH): A review of recent developments. *J Neurol Neurosurg Psychiatry* 2024; 95 (4): 375–83. doi: 10.1136/jnnp-2023-332222
3. Mollan SP, Grech O, Sinclair AJ. Headache attributed to idiopathic intracranial hypertension and persistent post-idiopathic intracranial hypertension headache: A narrative review. *Headache*. 2021; 61 (6): 808–16. doi: 10.1111/head.14125

INTRAKRANIALNA HIPOTENZIJA

Intrakranialna hipotenzija (IKH) je klinični sindrom, ki nastane kot posledica znižanega tlaka likvorja. Najpogostejši vzrok je iztekanje likvorja skozi likvorsko fistulo, ki lahko nastane spontano, lahko pa tudi po invazivnem medicinskem posegu ali kot posledica poškodbe. Najbolj značilen simptom je ortostatski glavobol, ki se pojavi ali izrazito poslabša ob vstajanju in se praviloma izboljša v ležečem položaju.

V diagnostiki sprva opravimo CT glave, nato MRI glave s kontrastnim sredstvom in MRI hrbtnice s kontrastnim sredstvom za prikaz morebitnega iztekanja (angl. *leak*) likvorja.

Zdravljenje je običajno stopenjsko. V prvi fazi pristopimo konzervativno, kar vključuje počitek v ležečem položaju, povečan vnos tekočin, pogosto tudi kofeina, in simptomatsko zdravljenje glavobola z analgetiki. Ob vztrajanju simptomov je indicirano zdravljenje, pri katerem se bolnikova lastna kri injicira v epiduralni prostor (epiduralni *blood patch*). V najbolj zahtevnih primerih z dokazanim večjim defektom duralne vreče lahko opravimo nevrokirurško zaprtje mesta izteka (*leaka*).

Klinični primer

Demografski podatki

28-letna doslej zdrava ženska.

Anamneza

Napotena je bila v nevrološko ambulanto zaradi glavobola, ki ga je opažala tri mesece in ki se je razvil vedno zgolj v sedečem položaju ter stopnjeval v stoječem položaju in izrazito izboljšal, ko se je ulegla. Glavoboli so se začeli pojavljati po prebolevanju okužbe spodnjih dihal, med katero je tri tedne močno kašljala.

Klinični pregled

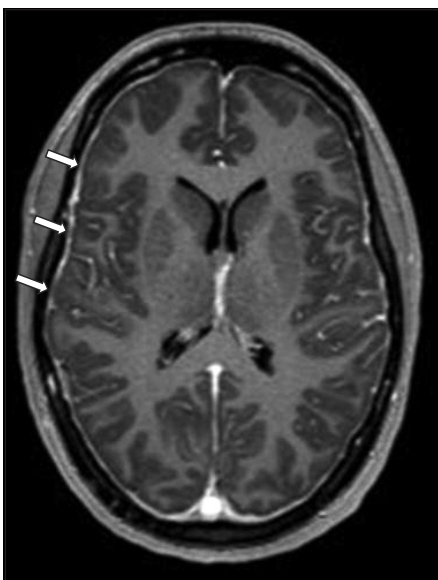
V statusu nismo ugotavljali nevrološkega primanjkljaja.

Slikovne preiskave

Opravili smo CT glave, ki ni razkrila patoloških sprememb. MRI glave s kontrastnim sredstvom je pokazala difuzno zadebelitev dure s kontrastnim ojačenjem (slika 13). MRI vratne hrbtenice s kontrastnim sredstvom je prikazala znake iztekanja likvorja (angl. *leak*) na nivoju C3–C4.

Nadaljnja obravnava

Gospo smo sprejeli na nevrološki oddelek. Indicirano je bilo ležanje, uvedli smo ji analgetik po potrebi in zaužitje čim več tekočine. Posvetovali smo se z anesteziologom in se odločili za t. i. *blood patch*.



Slika 13. MRI prikaže obarvanje mehkih možganskih ovojníc po dodatku kontrastnega sredstva (puščice) in subduralno tekočinsko kolekcijo premera do 2 mm nad obema cerebralnima hemisferama.

VELJA SI ZAPOMNITI:

- Pri opredelitvi glavobola zaradi IKH je ključen podatek o vplivu spremembe položaja telesa na jakost glavobola.
- Vprašati velja tudi o izrazitejšem napenjanju, kašljanju, dvigovanju težkih bremen pred pojavom simptomatike – o manevrih, ki lahko privedejo do rupture duralne vreče, ki omogoči iztekanje likvorja.
- Kot zaplet IKH se lahko pojavi subduralna krvavitev/izliv nad poloblama velikih možganov, praviloma obojestranska, ki nastane zaradi vleka in posledične ruptуре ven v subduralnem prostoru ob upadu znotrajlobanjskega tlaka.
- Subduralna krvavitev je lahko tako obsežna, da poveča znotrajlobanjski tlak in je glavobol lahko posledično izrazitejši v ležečem položaju.
- Po potrditvi diagnoze je ključno strogo ležanje bolnika v čim bolj ravnem položaju.
- V najnovejših priporočilih v primeru vztrajanja simptomov predlagajo neselektivni *blood patch* tudi pri nejasno lokaliziranem likvorskem »leaku«.

LITERATURA

1. Cheema S, Anderson J, Angus-Leppan H, et al. Multidisciplinary consensus guideline for the diagnosis and management of spontaneous intracranial hypotension. *J Neurol Neurosurg Psychiatry*. 2023; 94 (10): 835–43. doi: 10.1136/jnnp-2023-331166
2. Callen AL, Friedman DI, Parikh S, et al. Diagnosis and treatment of spontaneous intracranial hypotension: Role of epidural blood patching. *Neurol Clin Pract*. 2024; 14 (3): e200290. doi: 10.1212/CPJ.0000000000200290
3. Goddu Govindappa SK, Adiga CP, Kumar S, et al. Spontaneous intracranial hypotension: A review of neuroimaging and current concepts. *Indian J Radiol Imaging*. 2023; 34 (1): 128–38. doi: 10.1055/s-0043-1774301

SINUSITIS

Sinusitis je vnetje sluznice obnosnih votlin, ki vodi do otekanja in zamašitve sinusnih odprtin. Zaradi tega je motena normalna drenaža sinusa, kar povzroči nabiranje sluzi in omogoči razvoj okužbe. Sinusi so zračne votline v lobanji, obložene z dihalno sluznico, in vključujejo maksilarne, frontalne, etmoidne in sfenoidne sinuse. Ti sinusi so povezani z nosno votlino skozi majhne odprtine, ki omogočajo odtok sluzi in prezračevanje.

Najpogostejši vzrok sinusitisa so virusne okužbe, povezane z virusi prehlada, medtem ko bakterijske okužbe povzročajo predvsem *Streptococcus pneumoniae*, *Haemophilus influenzae* in *Moraxella catarrhalis*. Redkeje se pojavljajo glivične okužbe, ki so pogostejše pri imunokompromitiranih bolnikih. Poleg okužb lahko sinusitis sprožijo tudi alergije, anatomske nepravilnosti nosnega septuma, nosni polipi ali odontogene okužbe.

Klinično bolniki najpogosteje navajajo bolečino v predelu sinusa, zamašen nos, izcedek iz nosu, zmanjšan ali izgubljen voh. Glavobol je hujši, če se bolnik skloni naprej. Pri

pregledu lahko opazimo bolečino ob pritisku na sinuse, oteklino obraza in v hujših primerih znake vnetja okoli oči.

Diagnozo večinoma postavimo na podlagi anamneze in kliničnega pregleda. Dodatne preiskave, kot so RTG ali CT sinusov, se uporabljajo predvsem pri sumu na zaplete ali kronični potek bolezni.

Zdravljenje je večinoma simptomatsko. Uporabljajo se analgetiki, kratkotrajno dekonjestivi, vlaženje nosne sluznice in nosna kortikosteroidna pršila. Antibiotiki so indicirani pri bakterijskem sinusitisu ali vztrajajočih simptomih, daljših od deset dni, običajno amoksicilin z dodatkom klavulanske kisline. V hujših ali kroničnih primerih, ki se ne odzovejo na konzervativno zdravljenje, je lahko potrebna kirurška intervencija, kot je funkcijska endoskopska operacija sinusov.

Klinični primer

Demografski podatki

28-letna ženska s pogostimi nahodi v anamnezi.

Anamneza

Napotena v urgentno ambulanto zaradi glavobola, ki ga navaja v čelnem predelu in je hujši, če se skloni naprej.

Klinični pregled

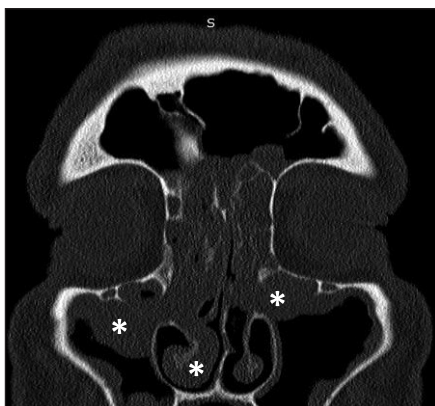
V nevrološkem statusu nismo ugotavljali primanjkljaja. Poklep po maksilarnih sinusih je bil obojestransko občutljiv.

Slikovne preiskave

CT obnosnih votlin pokaže polipe v nosni votlini in zadebeljeno sluznico maksilarnih sinusov (slika 14).

Nadaljnja obravnava

Napotena je bila na nadaljnjo obravnavo v otorinolaringološko ambulanto.



Slika 14. CT obnosnih votlin je prikazal nosne polipe in zadebeljeno sluznico obeh maksilarnih sinusov, izraziteje desnega (*).

VELJA SI ZAPOMNITI:

- Bolnika moramo vprašati, kako se spremeni glavobol pri nagibanju zgornjega dela telesa oz. glave naprej in navzdol.
- Pri kliničnem pregledu ne pozabimo na pomen perkusije obnosnih votlin: klinično dostopni so maksilarni, frontalni, mastoidni in deloma etmoidni sinus.
- Zlasti glivični sinusitisi, ki jih sicer redko srečamo, praviloma pri imunokompromitiranih, lahko privedejo do širjenja okužbe v znotrajlobanjski prostor s posledičnimi življenjsko ogrožajočimi zapleti, kot so absces, meningoencefalitis ali septična tromboza možganskih venskih sinusov.

LITERATURA

1. Ceriani CE, Silberstein SD. Headache and rhinosinusitis: A review. *Cephalalgia*. 2021; 41 (4): 453–63. doi: 10.1177/0333102420959790
2. Cady RK, Dodick DW, Levine HL, et al. Sinus headache: A neurology, otolaryngology, allergy, and primary care consensus on diagnosis and treatment. *Mayo Clin Proc*. 2005; 80 (7): 908–16. doi: 10.4065/80.7.908
3. Straburzyński M, Gryglas-Dworak A, Nowaczewska M, et al. Etiology of 'sinus headache'-moving the focus from rhinology to neurology. A systematic review. *Brain Sci*. 2021; 11 (1): 79. doi: 10.3390/brainsci11010079

GLAVKOM

Glavkom je kronična očesna bolezen, za katero je značilna progresivna poškodba vidnega živca, ki vodi do značilnega izpada vidnega polja in potencialno do slepote, če ni pravočasno prepoznana in zdravljena. Prevalenca se povečuje s starostjo, pomembni dejavniki tveganja so družinska anamneza, rasna pripadnost (pogostejši je pri temnopoltnih), povišan očesni tlak, miopija in nekatera sistemska stanja, kot je sladkorna bolezen. Za diagnozo glavkoma sta poleg merjenja očesnega tlaka pomembni tudi ocena vidnega živca z oftalmoskopijo in ocena vidnega polja (perimetrija).

Zdravljenje glavkoma je usmerjeno v zniževanje očesnega tlaka in upočasnitev napredovanja bolezni. Prva izbira so običajno lokalni antihipertenzivi, kot so prostaglandini, zaviralci adrenergičnih receptorjev β , zaviralci karboanhidraze in agonisti adrenergičnih receptorjev α . V primeru nezadostnega odziva so možni lasersko zdravljenje (laser trabekuloplastika) ali kirurški posegi (trabekulektomija, vsadki za odtok očesne vodice).

Klinični primer

Demografski podatki

68-letnemu moškemu z dolgoletno sladkorno boleznijo in arterijsko hipertenzijo so na rutinskem oftalmološkem pregledu ugotovili povišan očesni tlak 26 mmHg na desnem očesu.

Anamneza

Povedal je tudi, da ima občasne glavobole v področju desnega očesa, ki pa se v zadnjem mesecu stopnjujejo do jakosti 5/10 po VAS.

Klinični pregled

Pri pregledu vidnega živca je okulist dodatno ugotavljal tudi začetno atrofijo vidnega živca desno.

Nadaljnja obravnava

Bolniku je bil diagnosticiran zgodnji odprtokotni glavkom, zato so mu predlagali lokalno zdravljenje z latanoprostom. Po šestih mesecih zdravljenja je očesni tlak padel na 16 mmHg, vidno polje pa ostaja stabilno.

VELJA SI ZAPOMNITI:

- Pri akutnem glavkomu zaprtega zakotja gre za hudo prizadetost bolnika z akutno nastalim enostranskim glavobolom in bolečino očesa, ki ju spremljajo slabost in bruhanje, motnja vida; bolnik poroča o mavričnih obročih (t. i. halo) okoli virov svetlobe, oko je pordelo.
- Neredko napad sproži gledanje televizije in drugih zaslonov v temi (vpliv midriaze).
- Sum na akutni glavkom zaprtega zakotja predstavlja urgentno stanje v oftalmologiji.

LITERATURA

1. Weinreb RN, Aung T, Medeiros FA. The pathophysiology and treatment of glaucoma: A review. *JAMA*. 2014; 311 (18): 1901-11. doi: 10.1001/jama.2014.3192
2. Tham YC, Li X, Wong TY, et al. Global prevalence of glaucoma and projections of glaucoma burden through 2040: A systematic review and meta-analysis. *Ophthalmology*. 2014; 121 (11): 2081-90. doi: 10.1016/j.ophtha.2014.05.013
3. European glaucoma society. Terminology and guidelines for glaucoma, 5th Edition – Part 1. *Br J Ophthalmol*. 2021; 105 (Suppl 1): 1-169. doi: 10.1136/bjophthalmol-2021-EGSguideline

HIPOFIZNA APOPLEKSIJA

Hipofizna apopleksija je redka, a potencialno življenje ogrožujoča bolezen, ki nastane zaradi krvavitve ali infarkta v hipofizi. Zaradi nenadne krvavitve se poveča pritisk znotraj turškega sedla, kar povzroči močne glavobole, slabost, bruhanje in motnje vida, kot so zamegljen vid, dvojni vid ali celo izguba vidnega polja. Poleg tega se pojavijo hormonske motnje zaradi prizadetosti hipofize, kar lahko vodi do zmanjšane proizvodnje pomembnih hormonov, npr. kortizola in ščitničnih hormonov. V hujših primerih se lahko pojavi tudi zmedenost ali celo koma.

Diagnoza temelji na klinični sliki in potrditvi z MRI glave, ki je najboljša za prikaz krvavitve v hipofizi. Pomembni so tudi laboratorijski testi za oceno hormonskega statusa. Zdravljenje hipofizne apopleksije zahteva hitro stabilizacijo bolnika, vključno s podporo življenjskih funkcij in uporabo kortikosteroidov za preprečevanje adrenalne insuficience. V primeru hudih simptomov ali napredovanja motenj vida je pogosto potreben kirurški poseg, običajno transsfenoidalna dekompresija. Zaradi tveganja za trajne okvare vida, hormonske motnje in smrt je hitro prepoznavanje in zdravljenje ključnega pomena.

Klinični primer

Demografski podatki

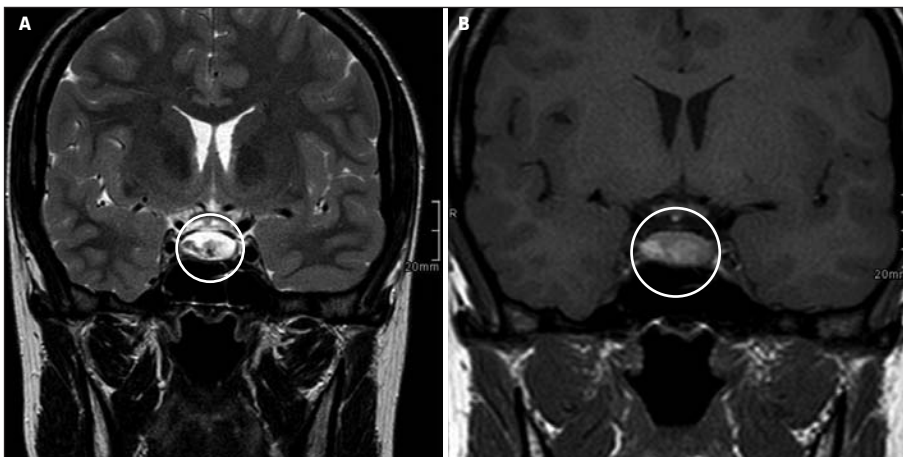
54-letni bolnik s slabo urejeno arterijsko hipertenzijo.

Anamneza

Bolnika je prebudil močan glavobol, ki ga je opisal kot »najhujšega v življenju«. Spremljali so ga slabost, bruhanje in zamegljen vid. Domači so opazili tudi prehodno zmedenost.

Klinični pregled

Ob pregledu v urgentni nevrološki ambulanti je bil buden, orientiran, a bolečinsko prizadet. Imel je ptozo leve veke in diplopijo pri pogledu v levo. Ugotovili smo bitemporalno hemianopsijo in blag meningizem.



Slika 15. MRI glave je prikazal svežo krvavitve v hipofizni adenomu, ki je hipointenzivna na sliki A (T2-poudarjena sekvenca, obkrožena) in hiperintenzivna na sliki B (T1-poudarjena sekvenca, obkrožena).

Slikovne preiskave

Na MRI glave so opisali povečano hipofizo z znaki sveže krvavitve v področju predhodno nediagnosticiranega adenoma s kompresijo optične kiazme (slika 15).

Nadaljnja obravnava

Bolnika smo zdravili s hidrokortizonom, nevrokirurg pa je opravil urgentno transsfenoidalno dekompresijo, ki je privedla do izboljšanja vida in glavobola. Predvideno je nadaljnje endokrinološko spremljanje zaradi možnega trajnega hipopituitarizma.

VELJA SI ZAPOMNITI:

- Pri sumu na krvavitev v hipofizni adenom je ključno opraviti takojšnjo slikovno diagnostiko, praviloma MR glave, ki najbolje prikaže učinek mase hematoma na sosednje strukture.
- Ne smemo pozabiti na endokrinološko testiranje in ustrezno nadomeščanje kortikosteroidov.

LITERATURA

1. Iglesias P. Pituitary apoplexy: An updated review. *J Clin Med.* 2024; 13 (9): 2508. doi: 10.3390/jcm13092508
2. Donegan D, Erickson D. Revisiting pituitary apoplexy. *J Endocr Soc.* 2022; 6 (9): bvac113. doi: 10.1210/jendso/bvac113
3. Falhammar H, Tornvall S, Höybye C. Pituitary apoplexy: A retrospective study of 33 cases from a single center. *Front Endocrinol (Lausanne).* 2021; 12: 656950. doi: 10.3389/fendo.2021.656950

CERVIKOGENI GLAVOBOL

Cervikogeni glavobol spada med sekundarne glavobole in izhaja iz patoloških sprememb ali disfunkcije v vratni hrbtenici in pripadajočih strukturah – mišicah, vezeh in sklepih. Pogosto se pojavlja pri bolnikih s kroničnimi glavoboli in predstavlja približno 14–18 % vseh kroničnih glavobolov.

Bolečina je enostranska, običajno se začne v vratu ali zatilju in se širi proti srednjim delom glave – v čelo, orbito ali obraz. Bolečina je običajno topa, nepulzirajoča in lahko traja od nekaj ur do več dni. Pogosto jo sproži gibanje vratu ali pritisk na specifične občutljive točke, poslabša se tudi ob nepravilni drži. Gibljivost vratu je običajno omejena, mišice vratu pa so boleče in napete. Pri nekaterih bolnikih sta prisotna slabost in bruhanje ob močnejšem glavobolu. Ob pregledu ugotovimo zmanjšan obseg fleksije in ekstenzije vratu ter omejeno gibljivost vratnih sklepov.

V diagnostiki sta ključna nevrološki in ortopedski pregled, potrditvena diagnostična blokada z lokalnim anestetikom, po potrebi pa tudi MRI vratne hrbtenice za izključitev strukturnih vzrokov. V zdravljenju osrednje mesto zaseda fizioterapija z namenom izboljšanja gibljivosti, krepitve mišic in poprave telesne drže. Simptomatsko zdravimo

z nesteroidnimi protivnetnimi zdravili (angl. *nonsteroid anti-inflammatory drugs*, NSAID) in mišičnimi relaksanti. Uporabimo lahko lokalno infiltracijo občutljivih točk s kortikosteroidi in lokalnimi anestetiki. Radiofrekvenčna denervacija pride v poštev pri dolgotrajnih in terapevtsko odpornih primerih.

Klinični primer

Demografski podatki

45-letna ženska brez kroničnih bolezni.

Anamneza

Poročala je o večmesečnih epizodah enostranskega glavobola, ki se je začela v zatilju in se širila proti temporoparietalnemu delu glave. Bolečina je bila topa in stalna, ni pa bila povezana s fotofobijo ali fonofobijo. Pogosteje se je pojavljala po dolgotrajnem sedenju ali delu z računalnikom. Gibanje vratu, zlasti obračanje v desno, je pogosto sprožilo ali poslabšalo bolečino.

Klinični pregled

Ob pregledu je bila prisotna zmanjšana gibljivost vratne hrbtenice, predvsem pri rotaciji v desno. Palpacija zgornjih cervikalnih mišic (*m. trapezius*, *m. levator scapulae*) je bolečino poslabšala. Nevrološki status je bil brez posebnosti.

Slikovne preiskave

MRI vratne hrbtenice je pokazala degenerativne spremembe na nivoju C2–C3 z blago foraminarno stenozo.

Nadaljnja obravnava

Predpisali smo ji fizioterapijo z osredotočenostjo na krepitev vratnih mišic in izboljšanje gibljivosti, ji svetovali ergonomsko prilagoditev delovnega okolja in občasno jemanje NSAID.

VELJA SI ZAPOMNITI:

- Cervikogeni glavobol se v praksi pogosto lahko zamenja z glavobolom tenzijskega tipa.
- Za razliko od glavobola tenzijskega tipa je pri cervikogenem glavobolu bolečina praviloma enostranska in se iz vratu širi v glavo, neredko v čelni predel ali v orbito. Poslabša se z nepravilno držo ali premiki vratu.
- Če je nevrološki status normalen, je vprašljiva diagnostična vrednost MRI vratne hrbtenice.
- Zdravljenje je v skoraj vseh primerih konzervativno: fizioterapija, skrb za pravilno držo, ergonomske prilagoditve delovnega mesta, le po potrebi analgetiki, z nujnim opozorilom bolniku o nevarnostih čezmernega uživanja analgetikov.

LITERATURA

1. Verma S, Tripathi M, Chandra PS. Cervicogenic headache: Current perspectives. *Neurol India*. 2021; 69 (Suppl): S194–8. doi: 10.4103/0028-3886.315992
2. Anarte-Lazo E, Carvalho GF, Schwarz, et al. Differentiating migraine, cervicogenic headache and asymptomatic individuals based on physical examination findings: A systematic review and meta-analysis. *BMC Musculoskeletal Disord*. 2021; 22 (1): 755. doi: 10.1186/s12891-021-04595-w
3. Knackstedt H, Bansevicius D, Aaseth K, et al. Cervicogenic headache in the general population: The Akershus study of chronic headache. *Cephalalgia*. 2010; 30 (12): 1468–76. doi: 10.1177/0333102410368442

ODONTOGENI GLAVOBOL/OBRAZNA BOLEČINA

Odontogeni glavobol je sekundarni glavobol, ki izvira iz zob, dlesni, čeljustnic ali čeljustnega sklepa in se lahko projicira v področje glave ali obraza. Pogosto ga napačno prepoznamo kot primarni glavobol (migrena ali glavobol tenzijskega tipa) ali drugi sekundarni glavobol (kot pri sinusitisu), kar vodi v neustrezno obravnavo. Lokalizirana bolečina v predelu čeljusti, zoba ali lica, se lahko širi v temporoavrikularno, maksilarno ali frontalno področje. Bolečina je običajno enostranska, pulzirajoča ali utripajoča, lahko je povezana z žvečenjem, ugrizom, dotikom zoba ali temperaturnimi dražljaji. Lahko jo spremljajo znaki vnetja, kot so oteklina, občutljivost, včasih povišana telesna temperatura. Bolečina preneha po ustrezni zobozdravstveni obravnavi (npr. ekstrakcija ali zdravljenje zobne korenine).

Klinični primer

Demografski podatki

35-letni informatik brez kroničnih bolezni.

Anamneza

Poročal je o petdnevni enostranski, utripajoči bolečini v desni polovici obraza, ki je sevala proti sencam in ušesu. Bolečina se je okrepila pri žvečenju in ob zaužitju tople hrane. V začetku je posumil na migreno, saj je bolečina hujša zjutraj in jo je spremljala rahla slabost, vendar ni imel fotofobije ali fonofobije.

Klinični pregled

Ob palpaciji desnega zgornjega kočnika se je pojavila izrazita bolečina, vidna je bila rahla oteklina dlesni, z zobno svetilko se je zaznala sprememba barve zoba. Nevroloških izpadov nismo ugotovili.

Slikovne preiskave

RTG zobovja prikaže periapikalno spremembo pri zobu 16 – periapikalni absces.

Nadaljnja obravnava

Zdravimo z antibiotikom in bolnika napotimo k zobozdravniku za endodontsko zdravljenje. Po začetnem zdravljenju se glavobol povsem umiri.

VELJA SI ZAPOMNITI:

- Odontogeni glavobol pogosto lahko zamenjamo za druge sekundarne in celo primarne glavobole.
- Pri kliničnem pregledu bolnika z obrazno bolečino/glavobolom ne pozabimo na pregled ustne votline.
- Če gre za odontogeni vzrok težavam, ustrezno zobozdravstveno zdravljenje pripelje do umiritve tovrstnega glavobola.

LITERATURA

1. Allison JR, Stone SJ, Pigg M. The painful tooth: Mechanisms, presentation and differential diagnosis of odontogenic pain. *Oral Surg.* 2020; 13: 309-20. <https://doi.org/10.1111/ors.12481>

GLAVOBOL ZARADI ČEZMERNE UPORABE ZDRAVIL

Glavobol zaradi čezmerne uporabe zdravil (GČUZ) je sekundarna oblika glavobola, ki nastane kot posledica pogostega in dolgotrajnega jemanja zdravil za akutno simptomatsko lajšanje bolečine pri primarnih glavobolih, najpogosteje migreni in glavobolu tenzijskega tipa.

GČUZ se razvije pri dovzetnih bolnikih z že obstoječimi primarnimi glavoboli, kadar ti redno in pogosto posegajo po zdravilih za lajšanje bolečine. Najpogosteje gre za enostavne analgetike (npr. acetilsalicilna kislina, paracetamol, NSAID), triptane, ergotamine ali opioide. Bolniki najpogosteje poročajo o vsakodnevnih glavobolih ali glavobolih skoraj vsak dan, pogosto brez tipičnih značilnosti migrene ali glavobola tenzijskega tipa. Intenzivnost, narava in mesto glavobola se spreminjajo. Po opisu so lahko tiščeči ali pulzirajoči. Pogosto jih sprožijo že lažji telesni ali intelektualni napor. Najpogosteje se pojavijo že v jutranjih urah, je pa obdobje v dnevu, v katerem se razvije glavobol, odvisno od tega, kdaj bolnik zaužije analgetike. Bolniki se ob glavobolu pogosto počutijo slabo, navažajo slabost, strah, so razdražljivi, imajo lahko težave s koncentracijo in spominom, lahko so depresivni.

Za razvoj GČUZ so najbolj ogroženi bolniki z migreno, ki imajo pogoste napade, in tisti, ki redno jemljejo opioide ali triptane. Redna uporaba zdravil (več kot deset dni na mesec) je glavni dejavnik tveganja za razvoj GČUZ.

Za GČUZ so značilni kronični dnevni glavobol (≥ 15 dni/mesec) v obdobju, daljšem od treh mesecev poslabšanje ali sprememba značaja glavobola – pogosto ni več odziva na običajno simptomatsko zdravljenje, in zmanjšana učinkovitost zdravil zaradi razvoja tolerance. GČUZ pogosto poslabša kakovost življenja, neredko se mu pridružita depresija in anksioznost.

GČUZ je diagnoza izključevanja in jo je treba upoštevati pri vseh bolnikih s kroničnim glavobolom. Potrebno je natančno beleženje pogostosti glavobolov in porabe zdravil.

Temelj zdravljenja je prekinitev simptomatskih zdravil, kar je običajno prvi in najpomembnejši korak. Lahko se odločimo za neposredno ukinitvev zdravil (npr. enostavnih analgetikov, triptanov), ki jo priporočamo pri večini bolnikov. Postopna ukinitvev je zaradi možnosti odtegnitvenih simptomov bolj smiselna pri zlorabi opioidov ali benzodiazepinov. Bolnike običajno zdravimo ambulantno, pri hujših primerih pa je potrebna hospitalizacija. Če po prekinitvi zdravil ostane visoka frekvenca glavobolov, uvedemo preventivno zdravljenje (npr. topiramata, valproata, propranolola, biološka zdravila proti peptidu, povezanim z genom za kalcitonin (angl. *calcitonin gene-related peptide*, CGRP) ipd.). Učinkovitost zdravljenja je največja, kadar so bolniki opolnomočeni o naravi bolezni in zdravljenju. Izobraževanje bolnika je ključno za dolgoročni uspeh in preprečevanje ponovitve.

Klinični primer

Demografski podatki

38-letni moški z epizodično migreno brez avre od 25. leta starosti.

Anamneza

V zadnjih šestih mesecih je opažal postopno povečanje pogostnosti glavobola s 3–4 epizod mesečno na praktično vsakodnevni glavobol. Sprva je jemal ibuprofen 400 mg po potrebi, kasneje pa je začel redno jemati kombinacijo paracetamola, kofeina in kodeina skoraj vsak dan – včasih tudi več odmerkov dnevno. Glavoboli so postali manj specifični – topi, zajemali so celo glavo, postali so vsakodnevni in so bili prisotni že ob prebujanju, s slabšo odzivnostjo na zdravila. Občasno se jim pridružijo fotofobija, slabost in razdražljivost.

Klinični pregled

Nevrološki status je bil normalen. Ob palpaciji smo ugotavljali blago občutljivost okcipitalno in temporalno bilateralno, brez meningizma.

Slikovne preiskave in laboratorijske preiskave krvi

Izvid MRI glave je bil normalen. Krvni izvidi so bili brez posebnosti.

Nadaljnja obravnava

Bolnika smo poučili o naravi težave. Svetovali smo mu opustitev vseh analgetikov in uvedli preventivno zdravljenje z amitriptilinom 10 mg zvečer. Poudarili smo pomen rednega spanja, hidracije, izogibanja sprožilnim dejavnikom in vodenja dnevnika glavobolov. Zaradi odtegnitvene anksioznosti smo mu omogočili psihološko podporo. Po pričakovanim začetnem poslabšanju v prvem tednu odtegnitve analgetikov, na katerega smo bolnika predhodno opozorili, so se glavoboli začeli umirjati. Po šestih tednih so se zmanjšali na 4–5 epizod mesečno, značilnih za migreno, brez vsakodnevnih bolečin. Bolnika nadalje spremljamo v nevrološki ambulanti.

VELJA SI ZAPOMNITI:

- Do GČUZ privede čezmerno jemanje zdravil za ublažitev glavobola, ne nujno analgetikov. Še posebej neugodni so kombinirani preparati, ki vsebujejo kofein, pa tudi triptani in sočasna uporaba benzodiazepinov ali opioidov.
- Redna uporaba gepantov (anti-CGRP) ne privede do GČUZ.
- Najučinkovitejša je večdisciplinarna obravnava bolnikov z GČUZ v glavobolnih centrih, kjer osrednji ukrep predstavlja ukinitve vseh zdravil za akutno blaženje glavobola ob praviloma sočasni uvedbi ustreznega preventivnega zdravljenja in podpori nefarmakoloških ukrepov.
- Bolnike s primarnimi glavoboli moramo aktivno opozarjati na nevarnost prepogostega jemanja akutnih zdravil. Mesečno naj ne zaužijejo več kot osem odmerkov triptanov in ne več kot deset odmerkov NSAID.

LITERATURA

1. Gosalia H, Moreno-Ajona D, Goadsby PJ. Medication-overuse headache: A narrative review. *J Headache Pain*. 2024; 25 (1): 89. doi: 10.1186/s10194-024-01755-w
2. Kebede YT, Mohammed BD, Tamene BA, et al. Medication overuse headache: A review of current evidence and management strategies. *Front Pain Res (Lausanne)*. 2023; 4: 1194134. doi: 10.3389/fpain.2023.1194134
3. Krymchantowski A, Jevoux C, Krymchantowski AG, et al. Medication-overuse headache-a review of different treatment strategies. *Front Pain Res (Lausanne)*. 2023; 4: 1103497. doi: 10.3389/fpain.2023.1103497

Senta Frol^{1*}, Matija Zupan^{2*}

Boleče kranialne nevropatije in obrazna bolečina

Painful Cranial Neuropathies and Facial Pain

IZVLEČEK

KLJUČNE BESEDE: kranialne nevropatije in obrazne bolečine, nevralgija trovejnega živca, vztrajna obrazna bolečina

Mednarodna klasifikacija glavobolov kranialne nevropatije in obrazne bolečine uvršča v posebno, tretjo skupino glavobolov in glavobolnih motenj, in to ne glede na vzrok. Pri kliničnem delu se najpogosteje srečujemo z nevralgijo trovejnega živca in vztrajno idiopatsko obrazno bolečino, v preteklosti znano pod izrazom atipična obrazna bolečina. Pri prvi gre za izrazito boleče kratkotrajne elektrizirajoče sunke v inervacijskem področju trovejnega živca, ki jih pogosto izzove taktilni dražljaj. Zdravljenje je večinoma farmakološko, in sicer z nevromodulatorji. Pri vztrajni idiopatski obrazni bolečini gre za kronično, pogosto enostransko bolečino v predelu obraza, brez prepoznavne strukturne ali nevrološke okvare. Zdravljenje je praviloma zahtevno in terja večdisciplinarni pristop.

ABSTRACT

KEY WORDS: cranial neuropathies and facial pain, trigeminal neuralgia, persistent idiopathic facial pain

The International Classification of Headache Disorders classifies cranial neuropathies and facial pain into a separate, third group of headaches and headache disorders, regardless of their cause. In clinical practice, we most often encounter trigeminal neuralgia and persistent idiopathic facial pain, previously known as atypical facial pain. The former is characterized by extremely painful short-term electric shock sensations in the innervation area of the trigeminal nerve, often triggered by tactile stimuli. Treatment is mostly pharmacological with neuromodulators. Persistent idiopathic facial pain involves chronic, often unilateral pain in the facial area, without any identifiable structural or neurological impairment. Treatment is usually demanding and requires an interdisciplinary approach.

* Avtorja si delita mesto prvega avtorstva

¹ Doc. dr. Senta Frol, dr. med., Nevrološka klinika, Univerzitetni klinični center Ljubljana, Zaloška cesta 2a, 1000 Ljubljana; Katedra za nevrologijo, Medicinska fakulteta, Univerza v Ljubljani, Vrazov trg 2, 1000 Ljubljana; senta.frol@kclj.si

² Doc. dr. Matija Zupan, dr. med., Nevrološka klinika, Univerzitetni klinični center Ljubljana, Zaloška cesta 2a, 1000 Ljubljana; Katedra za nevrologijo, Medicinska fakulteta, Univerza v Ljubljani, Vrazov trg 2, 1000 Ljubljana; matija.zupan@kclj.si

NEURALGIJA TROVEJNEGA ŽIVCA

Nevralgija trovejnega živca je bolečinski sindrom, za katerega so značilni ponavljajoči se, kratkotrajni, a izjemno intenzivni bolečinski napadi, ki se pojavljajo v področju, ki ga oživčuje *n. trigeminus* (peti možganski živec, tj. trovejni živec). Zaradi svoje intenzivnosti je bolezen znana tudi kot *tic douloureux*. Bolečina je huda, neredko primerljiva z občutkom električnega sunka. Običajno jo sproži lahen dotik pri umivanju obraza, britju, čiščenju zob, lahko pa so napadi tudi spontani. Ob nevrološkem pregledu lahko ugotovimo blage senzibilitetne motnje.

Najpogostejši vzrok (v večini primerov primarna ali klasična oblika) je kompresija senzorične korenine trovejnega živca v bližini njegovega izstopa iz možganskega debla, običajno zaradi arterijske zanke, najpogosteje sprednje spodnje cerebelarne arterije (angl. *anterior inferior cerebellar artery*, AICA) ali zgornje cerebelarne arterije (angl. *superior cerebellar artery*, SCA). Kompresija povzroči demielinizacijo živčnih vlaken, kar vodi v ekotopično proženje in nepravilno prenašanje bolečinskih signalov. Sekundarna oblika nevralgije je lahko posledica drugih patoloških procesov, kot so multipla skleroza (še posebej pri mlajših bolnikih), tumorji (npr. vestibularni švanom, meningiom), poškodbe ali ishemični infarkti možganskega debla in postherpetična nevralgija.

Za nevralgijo trovejnega živca je značilna kratkotrajna, a zelo intenzivna bolečina, ki traja od nekaj sekund do največ dveh minut in je ostra, elektrizirajoča, žgoča ali prebadajoča. Lokalizirana je enostransko, najpogosteje v inervacijskem področju druge ali tretje veje trovejnega živca (*n. maxillaris* ali *n. mandibularis*). Bolečino lahko sprožijo dotik obraza, umivanje zob, žvečenje, govor, veter ipd. – t. i. sprožilne cone. Izven napadov je bolnik brez bolečin. Bolniki se pogosto izogibajo dotikanju obraza, jedo manj, govorijo manj in so anksiozni zaradi pričakovanja novega napada.

Diagnoza je večinoma klinična, vendar je pri atipični klinični sliki ali sumu na sekundarni vzrok indicirana dodatna diagnostika z MRI glave z usmerjenim prikazom možganskega debla in izstopišč možganskih živcev, po potrebi tudi MRI-angiografija možganskih arterij za izključitev vaskularne kompresije.

Diferencialna diagnoza vključuje migreno ali glavobol v rafalih, zobobol ali temporo-mandibularne motnje, postherpetično nevralgijo in bolečine zaradi sinusitisa ali tumorjev lobanjske baze.

Zdravljenje je večinoma farmakološko, kirurško zdravimo ob neuspehu farmakološkega zdravljenja ali kadar gre za jasno vaskularno kompresijo. Zdravilo prvega izbora je karbamazepin, ki je praviloma učinkovito, vendar z možnostjo stranskih učinkov (hiponatriemija, hematološke motnje). Ob neprenašanju karbamazepina lahko predpišemo sorodno zdravilo okskarbazepin, ki ima boljši profil neželenih učinkov. Od drugih zdravil lahko posežemo po gabapentinu, lamotriginu ali baklofenu. O nevrokirurškem zdravljenju razmišljamo pri trdovratnih oblikah, na voljo so mikrovaskularna dekompresija, radiofrekvenčna termokoagulacija, balonska kompresija, glikolna rizotomija in stereotaktična radiokirurgija.

Nevralgija trovejnega živca ima velik vpliv na kakovost življenja zaradi boleče narave napadov, njihove nepredvidljivosti in anksioznosti, ki jo povzroča strah pred bolečino. Pravočasna prepoznavna in učinkovito zdravljenje bistveno izboljšata funkcionalno sposobnost bolnika in zmanjšata trpljenje.

Klinični primer

Demografski podatki

62-letna bolnica brez kroničnih bolezni.

Anamneza

Poročala je o dvomesečnih napadih zelo močne, zbadajoče bolečine v desnem licu. Bolečino je opisala kot »električne sunke«, ki so trajali nekaj sekund do ene minute, pojavljali so se večkrat dnevno. Bolečina se je sprožila ob žvečenju, umivanju zob in celo ob dotiku kože na obrazu. Izven napadov ni imela bolečin. V preteklosti ni imela podobnih težav.

Klinični pregled

Nevrološki status je bil normalen, ob rahlem dotiku desnega lica v inervacijskem področju maksilarne veje trovejnega živca je prišlo do sprožitve značilnega bolečinskega napada. Parestezij ali zmanjšanja mišične moči žvekalnih mišic nismo ugotovili.

Slikovne preiskave

Z MRI možganov s kontrastnim sredstvom smo izključili sekundarne vzroke (tumor, demielinizacijske lezije). Opisali so stik arterijske zanke SCA z desnim trovejnim živcem, ki predstavlja verjeten vzrok za težave.

Nadaljnja obravnava

Predpisali smo karbamazepin 100 mg dvakrat dnevno s postopnim titriranjem glede na učinek, z rednimi kontrolami krvne slike in jetrnih testov. Tri tedne po začetku zdravljenja je prišlo do znatnega zmanjšanja pogostosti in intenzivnosti napadov, ki so se skoraj umirili. Bolnica zdravilo dobro prenaša. Ob ponovitvi težav kljub zdravlilu smo svetovali nevrokirurško obravnavo.

VZTRAJNA IDIOPATSKA OBRAZNA BOLEČINA

Vztrajna idiopatska obrazna bolečina, v preteklosti znana kot atipična obrazna bolečina, je kronična, vsakodnevna obrazna in/ali ustna bolečina, ki traja več kot dve uri dnevno, več kot tri mesece. Ob kliničnem pregledu žariščnih nevroloških izpadov ne ugotovimo, slikovna diagnostika ne prikaže patoloških sprememb, zobozdravstveni vzroki pa so izključeni. Bolečina je slabo lokalizirana, ne sledi poteku perifernega živca, lahko je topa, pekoča, zelo neprijetna in se pogosto poslabša ob stresu. Najpogosteje prizadene ženske in je lahko pridružena psihiatričnim motnjam ali drugim bolečinskim sindromom. V zdravljenju upoštevamo večdisciplinaren pristop, farmakološko lahko pomagamo s tricikličnimi anti-depresivi (npr. amitriptilin), zaviralci vnovičnega privzema serotonina in noradrenalina, antikonvulzivi in kognitivno-vedenjsko terapijo.

Klinični primer

Demografski podatki

52-letna učiteljica, brez pomembne internistične anamneze, v preteklosti občasne epizode anksioznosti.

Anamneza

Navajala je več kot šestmesečno vsakodnevno topo, včasih pekočo bolečino v področju levega lica in v zgornji čeljusti, ki je trajala večino dneva. Bolečina ni bila natančno omejena in ni sledila senzoričnem poteku vej trovejnega živca. Pojavljala se je neodvisno od gibanja, prehranjevanja ali dotika. Bolnica je že večkrat obiskala zobozdravnika, opravljena je bila ekstrakcija zoba 26 brez učinka na bolečino. Zanikala je hujšanje, vročino ali druge sistemske znake.

Klinični pregled

Psihiatrična ocena je razkrila zmerno stopnjo depresije in povečano stopnjo stresa v zadnjem letu. Nevrološki status je bil normalen; brez senzoričnih izpadov, brez znakov okužbe ali vidnih poškodb. Palpacija ni izzvala specifične bolečine.

Slikovna diagnostika

MRI glave ni prikazala patoloških sprememb.

Nadaljnja obravnava

V zdravljenje smo uvedli amitriptilin v nizkem odmerku – 10 mg zvečer, s titriranjem odmerka po potrebi. Pomembno je bilo izobraževanje bolnice in napotitev na kognitivno-vedenjsko terapijo. Seznanili smo jo s sprostitvenimi tehnikami. Na kontrolnem pregledu po osmih tednih je poročala o delnem izboljšanju jakosti bolečine in boljšem spancu.

VELJA SI ZAPOMNITI:

- Nevralgija trovejnega živca se običajno kaže z zelo močno zbadajočo in elektrizirajočo bolečino po eni strani obraza, ki je praviloma kratkotrajna, ne traja več kot dve minuti, a se lahko ponovi mnogokrat na dan.
- Značilno jo sprožijo žvečenje, britje, umivanje zob, hladen zunanji zrak.
- Če ob pregledu ugotovimo senzorični izpad v inervacijskem področju trovejnega živca, je indicirana slikovna diagnostika z MRI glave.
- Diagnozo vztrajne idiopatske obrazne bolečine (atipične obrazne bolečine) lahko postavimo šele po izključitvi vseh strukturnih vzrokov obrazne bolečine, vključno z zobozdravstvenimi, ob normalnem nevrološkem statusu.
- V zdravljenju idiopatske obrazne bolečine je ključen večdisciplinaren pristop.

LITERATURA

1. Liu Y, Tanaka E. Pathogenesis, diagnosis, and management of trigeminal neuralgia: A narrative review. *J Clin Med.* 2025; 14 (2): 528. doi:10.3390/jcm14020528
2. Lambrou G, Zakrzewska J, Matharu M. Trigeminal neuralgia: A practical guide. *Pract Neurol.* 2021; 21 (5): 392–402. doi: 10.1136/practneurol-2020-002782
3. Benoliel R, Gaul C. Persistent idiopathic facial pain. *Cephalalgia.* 2017; 37 (7): 680–91. doi: 10.1177/0333102417706349

Senta Frol^{1*}, Matija Zupan^{2*}

S sodobno tehnologijo podprti pristopi k obravnavi bolnika z glavobolom

Modern Technology-supported Approaches to Treating Patients With Headaches

IZVLEČEK

KLLJUČNE BESEDE: celostna obravnava bolnika z glavobolom, digitalizacija, telemedicina, umetna inteligenca

Digitalizacija je v zadnjih dveh desetletjih pomembno preoblikovala diagnostiko in zdravljenje glavobolov. Poleg klasičnih pristopov, kot so anamneza, klinični pregled in slikovne preiskave, so danes na voljo številna digitalna orodja, ki izboljšujejo spremljanje bolezni in prilagajanje terapije posamezniku. Aplikacije za beleženje glavobolov omogočajo sistematično zbiranje podatkov o pogostosti, intenzivnosti, sprožilcih in učinkovitosti zdravljenja, pogosto tudi v povezavi s prenosnimi napravami. Telemedicina omogoča oddaljeno spremljanje bolnikov, kar povečuje dostopnost specialistične obravnave, razbremenjuje ambulate in izboljšuje adherenco. Umetna inteligenca se uveljavlja pri analizi podatkov in slikovnih preiskav ter napovedovanju poteka bolezni, vendar ne nadomešča klinične presoje. Kljub izzivom, kot so varovanje podatkov, digitalna pismenost in etična vprašanja, sodobna digitalna orodja pomembno dopolnjujejo tradicionalne metode in prispevajo k celostni, posamezniku prilagojeni obravnavi bolnika z glavobolom.

ABSTRACT

KEY WORDS: comprehensive headache management, digitalization, telemedicine, artificial intelligence

Over the past two decades, digitalization has significantly transformed the diagnosis and management of headaches. In addition to traditional approaches such as medical history-taking, clinical examination, and neuroimaging, numerous digital tools now enhance disease monitoring and individualized treatment planning. Headache-tracking applications allow systematic recording of attack frequency, intensity, triggers, and treatment response, often integrated with wearable devices that capture physiological parameters. Telemedicine enables remote patient follow-up, improving access to specialist care, reducing clinic burden, and enhancing adherence. Artificial intelligence is increasingly used for data and imaging analysis as well as disease course prediction, though it does not replace clinical judgment. Despite challenges such as data privacy, digital literacy, and ethical considerations, modern digital tools complement rather than replace traditional methods, contributing to a more comprehensive and personalized approach to headache management.

* Avtorja si delita mesto prvega avtorstva

¹ Doc. dr. Senta Frol, dr. med., Nevrološka klinika, Univerzitetni klinični center Ljubljana, Zaloška cesta 2a, 1000 Ljubljana; Katedra za nevrologijo, Medicinska fakulteta, Univerza v Ljubljani, Zaloška cesta 2, 1000 Ljubljana

² Doc. dr. Matija Zupan, dr. med., Nevrološka klinika, Univerzitetni klinični center Ljubljana, Zaloška cesta 2a, 1000 Ljubljana; Katedra za nevrologijo, Medicinska fakulteta, Univerza v Ljubljani, Zaloška cesta 2, 1000 Ljubljana

SODOBNA DIGITALNA ORODJA PRI OBRAVNAVI GLAVOBOLOV

Digitalizacija je v zadnjih dveh desetletjih temeljito spremenila medicino, kar velja tudi za področje diagnostike in zdravljenja glavobolov. Poleg klasičnih metod, kot so anamneza, nevrološki pregled in slikovne preiskave, danes zdravnikom in bolnikom pomagajo različna digitalna orodja, ki omogočajo natančnejše spremljanje bolezni, večjo vključenost bolnikov in boljše načrtovanje zdravljenja. Sem sodijo aplikacije za beleženje glavobolov, telemedicinske storitve in uporaba umetne inteligence (UI).

Aplikacije za beleženje glavobolov

Spremljanje glavobolov je ključno za razumevanje bolezni. Tradicionalno so bolniki vodili papirne dnevnike glavobola, v katere so zapisovali pogostost, trajanje in intenzivnost napadov ter uporabljena zdravila. Tak način beleženja je bil pogosto nepregleden, zapisi pa pomanjkljivi. S pojavom pametnih telefonov so to vlogo prevzele mobilne aplikacije, ki omogočajo sistematično in uporabniku prijazno beleženje podatkov. Najpogosteje zbrani podatki vključujejo:

- čas nastopa glavobola in njegovo trajanje,
- intenzivnost napada (najpogosteje z vidno analogno lestvico),
- spremljajoče simptome (npr. slabost, bruhanje, fotofobijo, fonofobijo),
- sprožilne dejavnike (stres, hormonske spremembe, motnje spanja, določeno hrano, vremenske vplive ipd.),
- uporabljena zdravila in njihovo učinkovitost in
- vpliv glavobola na vsakodnevne aktivnosti.

Z rednim beleženjem teh podatkov bolnik pridobi pregled nad svojo boleznijo, zdravnik pa objektivnejše informacije, ki pripomorejo k natančnejši diagnozi in bolniku optimalno prilagojenemu zdravljenju.

Primeri najpogosteje uporabljenih aplikacij za spremljanje kroničnih glavobolov:

- Migraine Buddy – omogoča podrobno beleženje simptomov, sprožilcev, spanja in vremenskih pogojev.
- Headache Diary Pro – osredotočena na enostaven vnos podatkov in pregledne grafe.
- N1-Headache – znanstveno zasnovana aplikacija, ki uporablja algoritme za analizo podatkov in prepoznavanje sprožilcev.
- Moj glavobol – slovenska aplikacija, dostopna na: <https://www.mojglavobol.si/app>.

Nekatere aplikacije se povezujejo s prenosnimi napravami (npr. pametnimi urami, zapestnicami), ki zbirajo dodatne podatke o fizioloških parametrih, kot so srčni utrip, raven telesne aktivnosti in kakovost spanja. Ti podatki omogočajo še bolj poglobljen vpogled v dejavnike, ki vplivajo na pojav glavobola. Pomembna lastnost aplikacij je možnost izvoza strukturiranih poročil, ki jih bolnik prinese na pregled ali posreduje v telemedicinskem sistemu za obravnavo glavobola na daljavo. Tako lahko zdravnik na enem mestu vidi časovne trende, učinkovitost zdravljenja in morebitne povezave med sprožilci ter pojavnostjo napadov.

TELEMEDICINA

Telemedicina pomeni uporabo informacijsko-komunikacijskih tehnologij za zagotavljanje zdravstvenih storitev na daljavo. V zadnjih letih je postala nepogrešljiv del sodobne

medicine, zlasti v obdobju pandemije COVID-19 je predstavljala praktično edino možnost za obravnavo številnih nevroloških bolnikov.

Prednosti telemedicine pri obravnavi glavobolov so:

- Dostopnost: bolniki iz oddaljenih ali slabše dostopnih krajev lahko pridejo do specialista brez fizičnega obiska.
- Kontinuirano spremljanje: zdravnik lahko sproti prilagaja zdravljenje glede na podatke, ki jih bolnik deli na daljavo.
- Razbremenitev ambulant: stabilne bolnike, pri katerih zdravljenje ne terja stalnih prilagoditev, je mogoče varno spremljati od doma.
- Boljša aderenza: redni teleposveti zmanjšujejo možnost, da bolniki opustijo zdravljenje ali pozabijo na kontrolne preglede.

Telemedicinske storitve pogosto vključujejo integracijo z aplikacijami za beleženje glavobolov. Podatki, ki jih bolniki vnesejo, se lahko delijo z zdravnikom v realnem času. Dodatno nekatere platforme omogočajo izpolnjevanje standardiziranih vprašalnikov, kot sta Lestvica za oceno onesposobljenosti zaradi migrene (Migraine Disability Assessment Scale, MIDAS) ali Test za oceno vpliva glavobola na vsakdanje življenje (Headache Impact Test, HIT-6). Rezultati teh vprašalnikov se samodejno analizirajo in shranijo v elektronsko zdravstveno dokumentacijo, kar olajša spremljanje napredka skozi čas.

Klinični primer

25-letna bolnica z migreno je prek telemedicinske platforme izpolnila vprašalnik HIT-6 in delila podatke iz aplikacije Migraine Buddy. Zdravnik je na daljavo ugotovil, da se je po uvedbi novega zdravila pogostost napadov zmanjšala, a je še vedno prisotna izrazita nespečnost, ki je vplivala na učinkovitost zdravljenja. Na podlagi teh podatkov je prilagodil zdravljenje in predlagal spremembe življenjskega sloga.

UMETNA INTELIGENCA V DIAGNOSTIKI GLAVOBOLOV

Razvoj UI prinaša povsem nove možnosti v obravnavi glavobolov. Algoritmi strojnega učenja lahko obdelajo velike količine podatkov in prepoznajo sprožilce, ki jih bolnik sam težko opazi (npr. subtilna povezava med spremembami vremena in pojavom glavobola). V slikovni diagnostiki se UI uporablja za analizo slikovnih preiskav, pri čemer lahko pomaga razlikovati med primarnimi in sekundarnimi glavoboli. Napredni modeli UI so zmožni napovedati potek bolezni in oceniti tveganje za kronifikacijo migrene ali napovedati verjetnost odziva na specifična zdravila. V prihodnje je pričakovati razvoj sistemov, ki bodo zdravniku v pomoč pri izbiri optimalnega zdravljenja glede na značilnosti posameznika. Pričakovati je, da UI ne bo nadomestila zdravnika, temveč bo delovala kot orodje za izboljšanje klinične presoje. Kljub številnim prednostim je uporaba UI povezana z določenimi omejitvami, kot so varovanje zasebnosti zaradi občutljivosti zdravstvenih podatkov, različne kakovostne ravni aplikacij, nezadostna digitalna pismenost zlasti starejših bolnikov ali bolnikov brez pametnih telefonov in medmrežja. Nenazadnje odpira pomembna etična vprašanja, saj njeni algoritmi ne smejo in ne morejo nadomestiti zdravnikove klinične presoje. Digitalna orodja torej le dopolnjujejo in ne nadomeščajo klinične presoje ter zaupanja med zdravnikom in bolnikom.

VELJA SI ZAPOMNITI:

- Sodobna digitalna orodja, kot so elektronski dnevniki glavobolov, lahko zelo olajšajo spremljanje bolnika s kroničnim glavobolom in pripomorejo k optimizaciji njegove celostne obravnave.
- Prednosti telemedicine v obravnavi glavobolov so boljša dostopnost, možnost kontinuiranega spremljanja, razbremenitev ambulant in boljša aderenza.
- UI si utira pot v glavobolno nevrologijo kot pomemben pomočnik pri diagnostiki in zdravljenju, ki pa le dopolnjuje in ne nadomešča klinične presoje, še manj pa zaupanja med zdravnikom in bolnikom.

LITERATURA

1. Stubberud A, Linde M, Tronvik E. A narrative review of app- and internet-delivered headache interventions: From ideation to implementation and the future. *Cephalalgia*. 2025; 45 (6): 3331024251348651. doi: 10.1177/03331024251348651
2. Clausen TC, Greve NK, Müller KI, et al. Telemedicine in headache care: A systematic review. *Cephalalgia*. 2022; 42 (13): 1397–408. doi: 10.1177/03331024221111554
3. Espinoza-Vinces C, Martínez MC, Atorrasagasti-Villar A, et al. Artificial intelligence in headache medicine: Between automation and the doctor-patient relationship. A systematic review. *J Headache Pain*. 2025; 26 (1): 192. doi: 10.1186/s10194-025-02143-8

Vprašanja za samopreverjanje

Uvod in klasifikacija glavobolov

1. Katere so glavne skupine glavobolov?
2. Kaj pomenijo opozorilni znaki (angl. *red flags*) in zakaj so pomembni pri diagnostiki glavobola?
3. Katera stanja najpogosteje povzročijo sekundarni glavobol?
4. Kako se razlikujejo primarni in sekundarni glavoboli po nastanku in spremljajočih znakih?

Pristop k obravnavi bolnika z glavobolom

1. Katere ključne podatke mora vsebovati anamneza pri bolniku z glavobolom?
2. Katere znake pri glavobolu uvrščamo med opozorilne znake (angl. *red flags*)?
3. Katere diagnostične lestvice in vprašalnike uporabljamo pri oceni vpliva glavobola?
4. Zakaj je vidna analogna lestvica (angl. *visual analogue scale*, VAS) pomembna v obravnavi glavobola?

Diagnostični postopki

1. Kdaj je indicirana slikovna diagnostika pri bolniku z glavobolom?
2. Katere diagnostične preiskave izvedemo ob sumu na subarahnoidno krvavitev?
3. Kakšna je vloga lumbalne punkcije pri diagnostiki glavobolov?
4. Zakaj slikovne preiskave ne morejo nadomestiti temeljite anamneze in kliničnega pregleda?

Primarni glavoboli – Migrena

1. Katere faze ločimo pri tipičnem migrenskem napadu?
2. Kaj je migrenska avra in koliko časa običajno traja?
3. Kakšne so najpogostejše sprožilne okoliščine migrene?
4. Kdaj je indicirano preventivno zdravljenje migrene?
5. Katere skupine zdravil uporabljamo za abortivno in katere za preventivno zdravljenje migrene?
6. Katere posebne skupine bolnikov z migreno poznamo in kakšna so načela njihove obravnave?

Primarni glavoboli – Glavobol tenzijskega tipa

1. Kako bolniki običajno opisujejo bolečino pri glavobolu tenzijskega tipa?
2. Kako ločimo epizodni glavobol tenzijskega tipa?
3. Katere dejavnike tveganja in sprožilce najpogosteje povezujemo z glavobolom tenzijskega tipa?
4. Kakšni so osnovni nefarmakološki ukrepi pri zdravljenju glavobola tenzijskega tipa?

Primarni glavoboli – Glavobol v rafalih (angl. *cluster headache*)

1. Kakšne so značilnosti bolečine pri glavobolu v rafalih?
2. Katere spremljajoče simptome običajno najdemo ob napadu?
3. Katere možnosti akutnega in preventivnega zdravljenja poznamo?

Podobnosti in razlike med primarnimi glavoboli

1. Kako se na podlagi klinične slike in odzivnosti na indometacin med seboj ločijo tri najpogostejše oblike trigeminalnih avtonomnih glavobolov?
2. Kako se na podlagi kliničnih značilnosti med seboj ločijo migrena, glavobol tenzijskega tipa in glavobol v rafalih?

Interdisciplinarna obravnava kroničnih (primarnih) glavobolov

1. Kakšna je vloga zdravnika družinske medicine v obravnavi kroničnih (primarnih) glavobolov?
2. Katere pomembne psihiatrične komorbidnosti pri kroničnih (primarnih) glavobolih poznamo in kako jih obravnavamo?
3. Kateri dejavniki življenjskega sloga imajo odločilen vpliv na obravnavo kroničnih (primarnih) glavobolov?

Sekundarni glavoboli

1. Katere diagnostične okoliščine nas vodijo k sumu na sekundarni glavobol?
2. Kaj so najpogostejši urgentni vzroki sekundarnih glavobolov?
3. Katere laboratorijske in slikovne preiskave so ključne pri sekundarnih glavobolih?
4. Kdaj je indicirana lumbalna punkcija pri sumu na subarahnoidno krvavitev?
5. V katerih primerih znotrajmožganske krvavitve lahko pričakujemo glavobol?
6. Katere dejavnike tveganja za trombozo možganskih venskih sinusov in ven poznamo?
7. Katere dejavnike tveganja za disekcijo vratnih arterij poznamo?
8. Kaj so poleg subarahnoidne krvavitve najpogostejši vzroki za nevihtni glavobol?
9. Pri katerih bolnikih z glavobolom pomislimo na možnost bakterijskega meningitisa?
10. Kakšne so klinične značilnosti velikoceličnega arteritisa?
11. Katere značilnosti glavobola lahko govorijo v prid znotrajlobanjskega ekspanzivnega procesa?
12. Kaj je poglobitna nevarnost idiopatske intrakranialne hipertenzije in kako jo zdravimo?
13. Kdaj ob glavobolu pomislimo na intrakranialno hipotenzijo in kako jo zdravimo?
14. Kakšne so značilnosti glavobola zaradi vnetja obnosnih votlin?
15. Kakšne so značilnosti akutnega glavkomskega napada?
16. Kaj je poleg nevrokirurškega zdravljenja pomembno v zdravljenju hipofizne apopleksije?
17. Pri katerem bolniku pomislimo na cervikogeni glavobol?
18. Kakšne so značilnosti odontogenega glavobola?
19. Kako je opredeljen glavobol zaradi čezmerne uporabe zdravil?
20. Kako pristopamo k zdravljenju bolnikov z glavobolom zaradi čezmerne uporabe zdravil?

Boleče kranialne nevropatije in obrazne bolečine

1. Katere klinične značilnosti trigeminalne nevralgije poznamo?
2. Katere klinične značilnosti vztrajne idiopatske obrazne bolečine poznamo?

S sodobno tehnologijo podprti pristopi k obravnavi bolnika z glavobolom

1. Kaj so prednosti elektronskih dnevnikov glavobola?
2. Katere aplikacije za spremljanje kroničnih glavobolov poznamo?
3. Kaj so prednosti telemedicine v glavobolni nevrologiji?
4. Kakšni so možni načini uporabe umetne inteligence v obravnavi glavobola

Seznam terminov

- amitriptilin 19, 21, 22, 25, 28, 30, 32, 38, 79, 83, 84
- analgetiki 12, 19, 21, 22, 24, 27, 29, 38, 44, 57, 68, 69, 71, 76, 78–80
- anamneza 3, 7, 8, 9, 11–14, 16, 17, 22, 33, 36, 43, 44, 46, 48–50, 52, 54–58, 60, 62, 64, 66, 69, 71–74, 76, 77, 79, 83, 85, 86, 89
- antiagregacijska zdravila 12, 49, 54, 56
- anti-CGRP terapija 5, 19
- antiepileptiki 19, 25, 36, 38
- antikoagulacijska zdravila 12, 44, 49, 51, 52
- avra 19, 23, 24, 29, 33, 34, 79, 89
- avtonomni simptomi 19, 35, 36
- biokemične preiskave krvi 15, 16
- zaviralci adrenergičnih receptorjev β 19, 25, 32, 38, 72
- dehidracija 8, 19, 21, 40
- dejavniki tveganja 19, 39, 52, 66, 72, 78, 89
- disekcija karotidne arterije 16, 53, 54, 56
- disfazija 13, 49
- dizartrija 55, 64
- dnevniki glavobolov 11, 13, 29, 32, 33, 39, 40, 79, 86, 88, 90
- encefalitis 9, 10
- glavobol tenzijskega tipa 5, 7, 8, 9, 13, 15, 16, 19, 21, 22, 36, 38, 40, 41, 76–78, 89, 90
- glavobol v rafalih 5, 9, 16, 19, 35, 36, 38, 41, 82, 89, 90
- sekundarni glavoboli 3, 5, 7–10, 14–16, 28, 38, 41, 43–46, 75, 77, 87, 89, 90
- heteroanamneza 11, 12
- vdihanje čistega kisika 19, 36
- internistični pregled 7, 12, 14, 17
- klavstrofobija 17
- kognitivni upad 12, 45, 49
- lumbalna punkcija 10, 15, 16, 44–46, 48, 60, 61, 66, 67, 89, 90
- meningealni znaki 13
- meningizem 10, 44, 45, 46, 48, 57, 60, 74
- meningitis 7, 9, 10, 15, 43, 44, 60, 61, 90
- migrena 5, 7, 8, 9, 12–16, 19, 25–26, 28–30, 32–36, 38–40, 41, 68, 77–79, 82, 87, 89, 90
- motnje vida 12, 13, 23, 30, 33, 44, 45, 58, 62, 63, 66, 73, 74
- mravljinčenje 12, 13, 50
- nefarmakološki ukrepi 19, 21, 24, 29, 32, 39, 80
- nevihtni glavobol 11, 13, 15, 48, 57, 59, 90
- nevrolški izpadi 7, 9, 11, 13, 14, 33, 34, 43, 49, 52, 55, 57, 60, 63, 65, 77, 83
- nevrolški pregled 7, 11, 12, 15, 17, 44, 46, 57, 60, 75, 82, 86
- opozorilni znaki 7, 9, 10, 11, 13, 43, 44, 45, 89
- otrdel vrat 13, 16, 46, 60
- papiledem 13, 66–68
- pareza 13, 31, 49, 58, 59, 63
- postdromalna faza 19, 23
- preprečevanje migrene 30, 36
- primarni glavoboli 3, 7, –9, 13–16, 19, 23, 35, 38, 39, 41, 44, 77, 78, 80, 87, 89, 90
- prodromalna faza 19, 23
- profilaktično zdravljenje 19
- ptoza 19, 36, 38, 53, 54, 74
- rinoreja 19, 36
- slaba drža 8, 19, 21
- solzenje 19, 35–38
- spremembe življenjskega sloga 8, 19, 22, 39, 87, 90
- sprostitutvene tehnike 19, 21, 22, 33, 38, 40, 84
- sprožilci glavobola 19, 24, 29, 32, 33, 35, 39–41, 85–87, 89
- stres 8, 17, 19, 21, 22, 24, 29, 33, 38–41, 83, 84, 86
- subarahnoidna krvavitev 9, 10, 15, 16, 31, 43–48, 51, 57–59, 89, 90
- sumatriptan 19, 25–27, 33, 35–38
- temporalni arteritis 9, 10, 13, 16, 44, 45, 62
- trigeminalne avtonomne nevralgije 9, 19, 35
- triptani 19, 25–29, 34, 36, 38, 57, 78–80
- tromboza možganskih venskih sinusov 16, 43, 44, 52, 53, 66, 72, 90
- utrujenost 8, 19, 21, 23, 27, 30, 31, 60, 62
- verapamil 5, 19, 35–38
- vitalni znaki 11, 12, 16
- vrtočlavlava 12, 55

Seznam kratic

- 5-HT – 5-hidroksitriptamin (serotonin)
- ACoA – anteriorna komunikantna arterija (angl. *anterior communicating artery*)
- AH – arterijska hipertenzija
- AICA – sprednja spodnja cerebelarna arterija (angl. *anterior inferior cerebellar artery*)
- ASK – acetilsalicilna kislina
- AT – angiotenzin
- AV – atrioventrikularni
- AVM – arteriovenska malformacija
- CGRP – peptid, povezan z genom za kalcitonin (angl. *calcitonin gene-related peptide*)
- COX – ciklooksigenaza (angl. *cyclooxygenase*)
- CRP – C-reaktivna beljakovina (angl. *C-reactive protein*)
- CT – računalniška tomografija (angl. *computer tomography*)
- CTA – CT-angiografija
- CTV – CT-venografija
- CYP3A4 – citokrom 450 3A4 (angl. *cytochrome P450 3A4*)
- DNKA – disekcija notranje kartoidne arterije
- DSA – digitalna subtrakcijska angiografija
- DVA – disekcija vertebralne arterije
- EU – Evropska unija
- GABA – gama-aminomaslena kislina (angl. *gamma-aminobutyric acid*)
- GAD-7 - Vprašalnik o generalizirani anksioznosti (General Anxiety Disorder)
- GCS – Glasgowska lestvica nezavesti (Glasgow Coma Scale)
- GČUZ – glavobol zaradi čezmerne uporabe zdravil
- HIT-6 – test za oceno vpliva glavobola na vsakdanje življenje (Headache Impact Test)
- HIV – virus človeške imunske pomanjkljivosti (angl. *human immunodeficiency virus*)
- HSV-1 – virus herpesa simpleksa tipa 1 (angl. *herpes simplex virus 1*)
- ICHD-3 – Mednarodna klasifikacija glavobolov (International Classification of Headache Disorders, 3rd ed.)
- ID Migraine Test – test za prepoznavo migrene (Identification of Migraine)
- IE – mednarodna enota
- IIH – idiopatska intrakranialna hipertenzija
- IKH – intrakranialna hipotenzija
- im. – intramuskularno
- inj. – injekcija
- iv. – intravensko
- KOPB – kronična obstruktivna pljučna bolezen
- KT – krvni tlak
- KVT – kognitivno-vedenjska terapija
- MAO – monoaminoksidaza
- MIDAS – lestvica za oceno onesposobljenosti zaradi migrene (Migraine Disability Assessment)
- mPT – monoklonsko protitelo
- MRI – slikanje z magnetno resonanco (angl. *magnetic resonance imaging*)
- NMH – nizkomolekularni heparin
- NP – neuropeptid
- NSAID – nesteroidna protivnetna zdravila (angl. *nonsteroidal anti-inflammatory drugs*)
- NT – nevrotansmitter
- NTG – nitroglicerin
- ODT – orodisperzibilna tableta
- OŽS – osrednji živčni sistem
- p.p. – po potrebi
- PHQ-9 – Vprašalnik o bolnikovem zdravju (Patient Health Questionnaire-9)
- po. – peroralno
- PRES – sindrom posteriorne reverzibilne encefalopatije (angl. *posterior reversible encephalopathy syndrome*)
- RCVS – reverzibilni možganski vazokonstriksijski sindrom (angl. *reversible cerebral vasoconstriction syndrome*)

- RTG – rentgen
- SAK – subarahnoidna krvavitev
- sc. – subkutano (lat. *subcutaneus*)
- SCA – zgornja cerebelarna arterija
(angl. *superior cerebellar artery*)
- SNOOP – sistemski simptomi, nevrološki
simptomi, začetek, starost, anamneza
predhodnega glavobola (angl. *systemic
symptoms, neurological symptoms, onset,
older age, previous headache history*)
- SR – hitrost sedimentacije
(angl. *sedimentation rate*)
- SSRI – selektivni zaviralec ponovnega
privzema serotonina (angl. *selective
serotonin reuptake inhibitor*)
- SUNCT – kratkotrajni enostranski nevralski-
formni glavobol s pordelo veznico in
solzenjem (angl. *short-lasting unilateral
neuralgiform headache with conjunctival
injection and tearing*)
- supp. – svečka (lat. *suppositorium*)
- TA – temporalni arteritis
- TAG – trigeminalni avtonomni glavoboli
- TCA – triciklični antidepresivi
- UI – umetna inteligenca
- UZ – ultrazvok
- VAS – vidna analogna lestvica
(angl. *visual analogue scale*)
- ZMK – znotrajmožganska krvavitev

