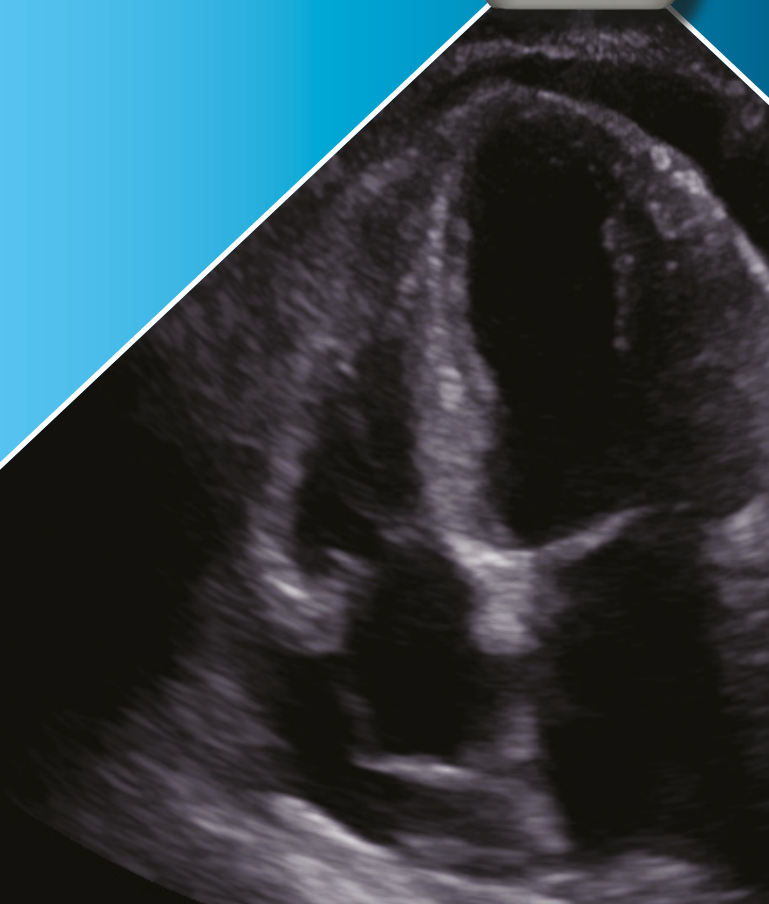


**OBPOSTELJNA
ULTRAZVOČNA
PREISKAVA
PRI NUJNIH STANJIH**



Uredniki: Veronika Podlogar | Robert Marčun | Borut Jug



Predgovor urednikov	V
Predgovor predstojnika Katedre za interno medicino Medicinske fakultete Univerze v Ljubljani	VI
Recenzije	VII
Seznam avtorjev in strokovnih recenzentov	XI
OSNOVE ULTRAZVOKA IN GUMBOLOGIJA	1
<i>(Veronika Podlogar, Domen Plut, Robert Marčun)</i>	
Osnove ultrazvoka	1
Interakcije ultrazvoka s tkivi	2
Ultrazvočne sonde	6
Anatomske ravnine	8
Orientacija sonde	8
Osnovni premiki sonde	12
Osnovna uporaba funkcij na ultrazvočnem aparatu	13
Slikovni načini (Modes)	16
FoCUS	25
<i>(Veronika Podlogar, Tadeja Skok, Katja Prokšelj, Borut Jug)</i>	
Anatomija srca in položaj srčnih ravnin in presekov	26
Pogostejše spremembe, ki jih ocenjujemo z obstojnim ultrazvokom	33
Kvalitativna ocena funkcije levega prekata	33
Velikost in funkcija desnega prekata	37
Perikardna votlina	39
Subkostalni vzdolžni presek spodnje votle vene in njenega vtočišča v desni preddvor	43
PLJUČA	49
<i>(Veronika Podlogar, Robert Marčun)</i>	
Ultrazvočna anatomija pljuč in stene prsnega koša	49
Znaki in artefakti v medrebrnih prostorih	50
Znaki in artefakti v kostodiafragmalnem žepu	58
Pogostejša bolezenska stanja	61
ŽILNI PRISTOPI	69
<i>(Karmen Krejan, Veronika Podlogar, Jerca Kranjc, Žiga Snoj, Peter Poredoš)</i>	
Prikaz žilja z ultrazvokom	69
Ultrazvočno vodeni (periferni) venski pristop	72
Načrtovanje vzpostavitve perifernega venskega pristopa in priprava	73
Tehnike vstavljanja perifernega venskega katetra	74

GLOBOKA VENSKA TROMBOZA SPODNJIH UDOV	79
<i>(Iza Predanič Drobne, Veronika Podlogar, Karmen Krejan, Borut Jug, Miodrag Janić)</i>	
Ultrazvočna anatomija ven spodnjega uda	80
Dvoregijska in triregijska kompresijska ultrazvočna preiskava	82
Lažno pozitiven rezultat pri ultrazvočnem pregledu	88
Drugi slikovni načini	89
ABDOMINALNA AORTA	93
<i>(Veronika Podlogar, Miodrag Janić, Žiga Snoj)</i>	
Ultrazvočna anatomija abdominalne aorte	93
Pristop k pregledu abdominalne aorte	94
Pogostejša bolezenska stanja	99
eFAST	103
<i>(Veronika Podlogar, Aleksandra Mohar, Domen Plut)</i>	
Pregled eFAST	104
1. Desni zgornji kvadrant (hepatorenalni žep, subfrenični prostor, kostodiafragmalni žep)	105
2. Levi zgornji kvadrant (splenorenalni žep, subfrenični prostor, kostodiafragmalni žep)	106
3. Subksifoidno oz. subkostalno okno (perikardna votlina)	109
4. Suprapubično oz. pelvično okno	111
5. in 6. Pljučni okni (ocena pnevmotoraksa)	113
LEDVICE IN MEHUR	115
<i>(Veronika Podlogar, Domen Plut, Jakob Gubenšek)</i>	
Pristop k pregledu ledvice	116
Pogostejša bolezenska stanja	119
Mehur	121
ŽOLČNIK	125
<i>(Veronika Podlogar, Karmen Krejan, Domen Plut, Tomaž Goslar)</i>	
Pristop k pregledu žolčnika	127
Pogostejša bolezenska stanja	129
Priporočena literatura	133
Stvarno kazalo	135