

Danijel Petrovič¹

Razvoj škržnih (branchialnih) organov

Development of Branchial Organs

IZVLEČEK

KLJUČNE BESEDE: škržni organi – embriologija

Škržno črevo (branchialni oziroma faringealni aparat) imenujemo predel od žrelne membrane prednjega črevesa do zasnove za dihala. Škržno črevo sestoji iz škržnih žepov, škržnih brazd, škržnih lokov in škržnih membran. V četrtem in petem embrionalnem tednu se pojavi na škržnem črevesu pet škržnih žepov, nasproti škržnim žepom so štiri škržne brazde, med škržnimi žepi in brazdami pa je pet škržnih lokov. Iz škržnega črevesa se razvijejo različne strukture obraza in vratu, ščitnica, priželjc, del hipofize in del dihalne poti.

ABSTRACT

KEY WORDS: branchial region – embryology

The branchial or pharyngeal apparatus is the region extending from the oropharyngeal (buccopharyngeal) membrane to the trachea. This apparatus consists of the branchial (pharyngeal) arches, the pharyngeal pouches, the branchial (pharyngeal) grooves and the branchial membranes. In the 4th and 5th week of the development of the embryo five pharyngeal pouches, four branchial grooves and five branchial arches are seen in the branchial apparatus. Several structures of the head and neck, the thyroid gland, the thymus, part of the pituitary gland and the larynx are formed from the branchial apparatus.

¹ Doc. dr. Danijel Petrovič, dr. med., Inštitut za histologijo in embriologijo, Medicinska fakulteta, Univerza v Ljubljani, Korytkova 2/1, 1105 Ljubljana.

ŠKRŽNO ČREVO

Škržno črevo (branhalni oziroma faringealni aparat) imenujemo predel od žrelne membrane prednjega črevesa do zasnove za dihala (1–5). Ker ima človeški zarodek razvit primitivni škržni aparat, ne pa škrg, se zdi nekaterim izraz škržno črevo moteč (grško *branchia* – škrge) ter predlagajo izraz faringealni aparat. Ne glede na te pomisleke je po knjigi *Nomina Embryologica* uradni izraz še vedno škržno črevo (6).

Škržno črevo sestoji iz škržnih žepov, škržnih brazd, škržnih lokov in škržnih membran. Iz škržnega črevesa se razvijejo različne strukture obraza in vratu, ščitnica, del hipofize in del dihalne poti.

Ustna jamica (*stomodeum*) se pojavi v površinskem ektodermu in predstavlja na koncu 4. tedna center obraza. Ustno jamico loči od primitivnega žrela žrelna (orofaringealna, bukofaringealna) membrana. Žrelna membrana se pojavi v 3. tednu razvoja zarodka in jo tvori ektoderm zunaj in endoderm znotraj. Žrelna membrana izgine 26. dan po oploditvi.

V četrtem in petem tednu se pojavi na škržnem črevesu pet škržnih žepov, nasproti

škržnim žepom so štiri škržne brazde, med škržnimi žepi in brazdami pa je pet škržnih lokov (1–5).

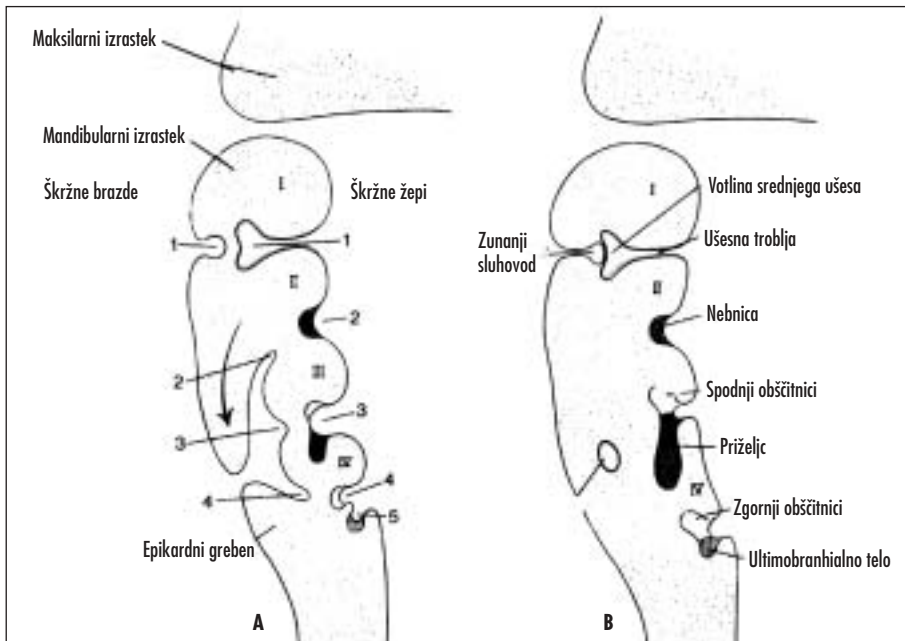
ŠKRŽNI ŽEPI

Na površju škržnih žepov je epitelij endodermalnega izvora, iz katerega se razvijejo različne pomembne strukture (slika 1).

Prvi škržni žep predstavlja divertikel s slepim koncem, ki se stika z epitelijem prve škržne brazde. Iz prvega škržnega žepa se razvija votlina srednjega ušesa in ušesna troblja (Eustahijeva troblja).

Iz drugega škržnega žepa se razvije nebica (*tonsilla palatina*). Epitelij drugega škržnega žepa se aktivno razmnožuje in tvori poganjke, ki prodirajo v mezenhim. V te poganjke naknadno prodre mezoderm in tako tvori zasnovo za nebico. V tretjem do petem mesecu razvoja se v nebico postopoma naseli limfatično tkivo (mezodermalnega izvora). Ostanek drugega škržnega žepa vidimo pri odraslih in se imenuje *fossa tonsillaris*.

Iz tretjega škržnega žepa se razvijejo spodnji obščitnici in endodermalni del priželjca. Tretji škržni žep ima na distalnem



Slika 1. Shematski prikaz razvoja škržnih žepov in brazd (prirejeno po 1).

koncu dve krili, dorzalno in ventralno. V 5. tednu se epitelij dorzalnega krila diferencira v spodnji obščitnici, iz ventralnega krila pa nastane priželjc. Priželjc se razvije iz epiteljskih celic endoderma ter iz mezenhima. Epiteljske celice tvorijo solidne povezke, se razmnožujejo in tako nastanejo stranske veje, iz katerih se razvijejo režnji (lobuli). Obe žlezni zasnovi izgubita stik s steno žrela, priželjc se seli kavdalno in medialno ter vleče spodnji obščitnici s sabo. Večji del priželjca se hitro preseli do končnega mesta v prsnem košu, rep priželjca pa je ozek, fragmentiran ter lahko deloma ostane v ščitnici oziroma v obliki zao-stalih samostojnih otočkov priželjca. Priželjc raste vse do pubertete, ko je največji, ter leži med prsnico spredaj in perikardom zadaj.

Epiteljske celice dorzalnega dela tretjega in četrtega škržnega žepa se razmnožujejo, medtem ko mezenhim raste v vozličce (nodule) in tvori kapilarno mrežo. Glavne celice obščitnice se pojavijo v embrionalnem obdobju, oksifilne celice pa se pojavijo v 5. do 7. letu starosti.

Četrti škržni žep ima na distalnem koncu dve krili, dorzalno in ventralno. V petem tednu se epitelij dorzalnega krila diferencira v zgornji obščitnici, medtem ko je usoda ventralnega krila neznana. Ko obščitnica izgubi kontakt s steno žrela, se skupaj s ščitnico seli kavdalno, končno pa je na zadnji površini ščitnice.

Peti škržni žep se pojavi zadnji. Iz njega se razvije ultimobranhialno telo, ki se kasneje vgradi v ščitnico. Iz ultimobranhialnega telesa se razvijejo parafolikularne celice (celice C), ki proizvajajo kalcitonin. Parafolikularne celice nastanejo iz celic nevralnega grebena, ki so se preselile iz škržnih lokov v peti škržni žep (1-5).

ŠKRŽNE BRAZDE

V 5. tednu so na škržem črevesu štiri ektodermalne škržne brazde. Dorzalni del prve škržne brazde prodre v mezenhim in tvori zunanji sluhovod. Epitelij na dnu zunanjega sluhovoda sodeluje pri nastanku bobniča.

Aktivno razmnoževanje mezenhima druge škržne brazde povzroči preraščanje tretje in četrte škržne brazde, druga škržna brazda se združi z epikardnim grebenom (slika 1) in

na ta način druga, tretja in četrta škržna brazda izgubijo stik z zunanostjo. Nastane prehodna votlina (cervikalni sinus), ki jo pokriva ektodermalni epitelij. Cervikalni sinus kasneje največkrat izgine (1-5).

ŠKRŽNE MEMBRANE

Škržne membrane nastanejo na mestih stikov med škržnimi brazdami in škržnimi žepi. So predhodne strukture pri človeškem zarodku, kajti škržne brazde in žepe že kmalu ločuje mezenhim. Ponavadi je pomemben le en par škržnih membran, namreč prvi par škržnih membran, iz katerih se razvije bobnič. Tvori ju ektoderm brazd, endoderm žepov in ozka plast mezenhima (slika 1) (1-5).

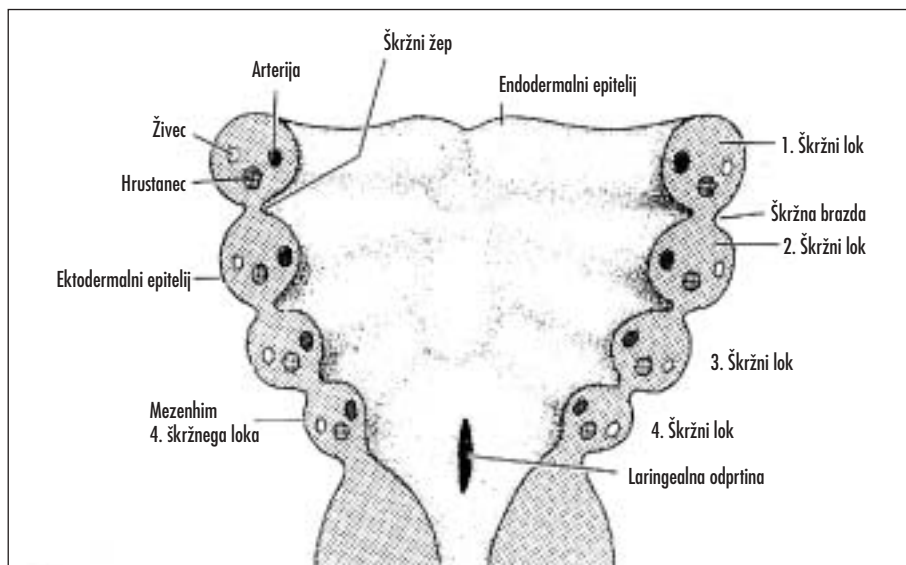
ŠKRŽNI LOKI

Med škržnimi žepi in brazdami je pet parov škržnih lokov, prvi, drugi, tretji, četrti in šesti, medtem ko peti par škržnih lokov največkrat manjka. Vsak škržni lok tvori ogrodje iz mezenhima, ki ga na zunanji strani pokriva površinski ektoderm, na notranji strani pa epitelij endodermalnega izvora (slika 2). Ogrodje škržnih lokov tvori v 3. tednu mezenhim, ki izvira iz paraaksialnega mezoderma, v 4. tednu pa še iz celic nevralnega grebena. Iz mezoderma škržnih lokov izvira skeletna mišičnina obraza in vratu ter endotelij žil, iz celic nevralnega grebena pa nastanejo kosti in vezivo obraza in vratu. Vsak škržni lok ima lastno mišično, hrustančno, živčno in arterijsko sestavo. Kamorkoli se selijo mišice, se selijo tudi možganski živci.

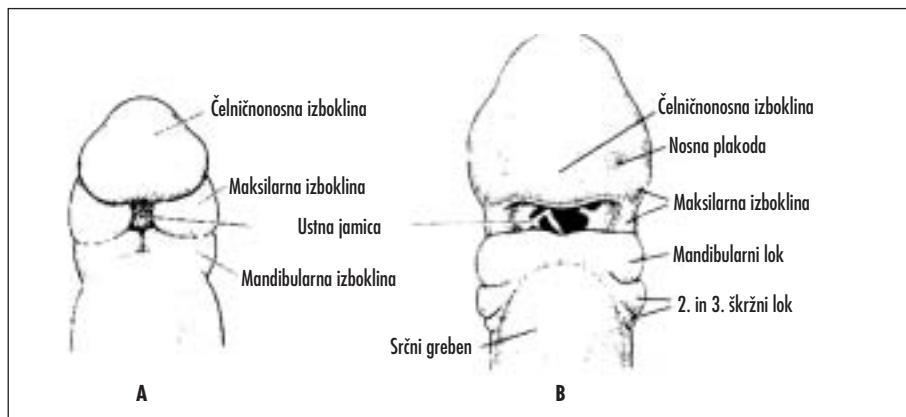
Na koncu 4. tedna predstavlja center obraza ustna jamica, ki jo obdaja prvi par škržnih lokov (slika 3). Sredi petega tedna je vidnih pet mezenhimskih izboklin na zarodku: dve mandibularni (prvi škržni lok) kavdalno od ustne jamice, dve maksilarni ob straneh ustne jamice (dorzalni del prvega škrženega loka) in čelničonosna kranialno od ustne jamice (1-5).

Prvi škržni lok

Prvi škržni lok ima dva dela, dorzalni del ali maksilarni izrastek in ventralni del ali mandibularni izrastek. Slednji vsebuje Mecklov hrustanec, ki sčasoma večinoma izgine, osta-



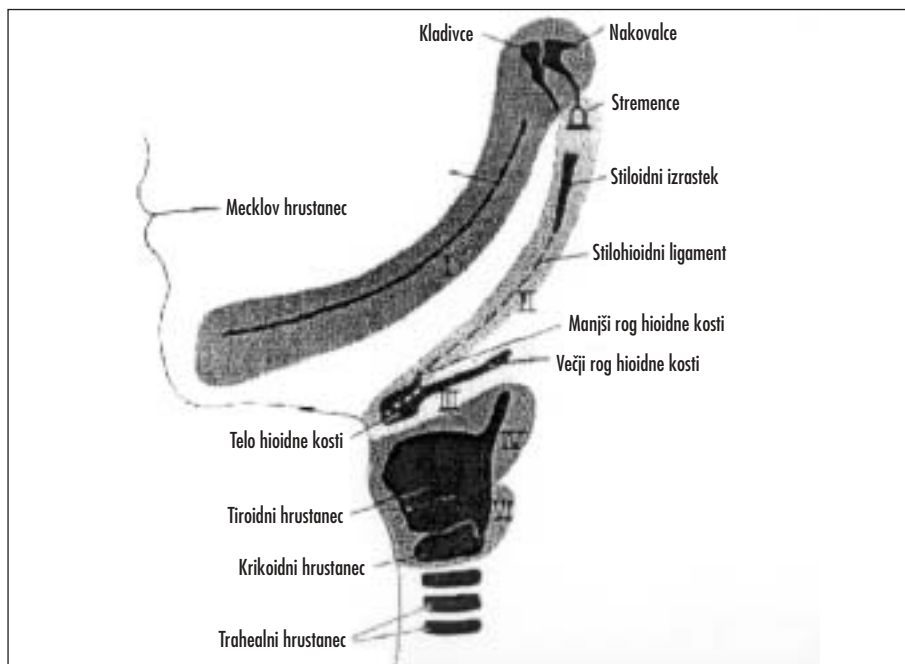
Slika 2. Shema škržnih lokov (prirejeno po 1).



Slika 3. A. Frontalni pogled na 24 dni star zarodek. B. Frontalni pogled na nekaj dni starejši zarodek (prirejeno po 1).

ne ga le malo v dveh slušnih koščicah (kladivce, nakovalce). Iz mezenhima maksilarnega izrastka se razvijejo z neposrednim zakostenevanjem premaksila, zgornja čeljustnica, lična kost in del senčne kosti. Spodnja čeljustnica nastane z direktno osifikacijo mezenhima, ki obkroža Mecklov hrustanec, medtem ko se manjši del Mecklovega hrustanca zabrazgotini. Iz mezenhima prvega škržnega loka nastane še usnjica (*dermis*) obraza.

Mišično sestavino prvega škržnega loka predstavljajo žvekalne mišice (*m. temporalis*, *m. masseter*, *m. pterygoideus*), sprednji del digastrične mišice, *m. mylohyoideus*, *m. tensor tympani* in *m. tensor veli palatini*. Mišice prvega škržnega loka niso vedno pritrjene na kosti in hrustančevino prvega škržnega loka, ampak se lahko tudi selijo. Pomembno je vedeti, da lahko ugotovimo izvor teh mišic, kajti vedno jih oskrbuje živec prvega škržnega loka, mandibularna veja trivejnega živca



Slika 4. Prikaz struktur, ki se razvijejo iz hrustančne komponente škvržnih lokov (prirejeno po 1).

(*n. trigeminus*). Usnjico obraza oskrbujejo vse tri veje trivejnega živca (oftalmična, maksilarna in mandibularna) (slika 4) (1–5, 7).

Drugi škvržni lok

Iz hrustančevine drugega škvržnega loka nastanejo stremence, stiloidni izrastek senčne kosti, stilohioidna vez, manjši rog hioidne kosti in zgornji del telesa hioidne kosti. Mišično komponento drugega škvržnega loka predstavljajo *m. stapedius*, *m. stylohyoideus*, del digastrične mišice, *m. auricularis* in obrazne mišice. Vse te mišice oskrbuje živec drugega škvržnega loka, *n. facialis* (slika 4) (1–5).

Tretji škvržni lok

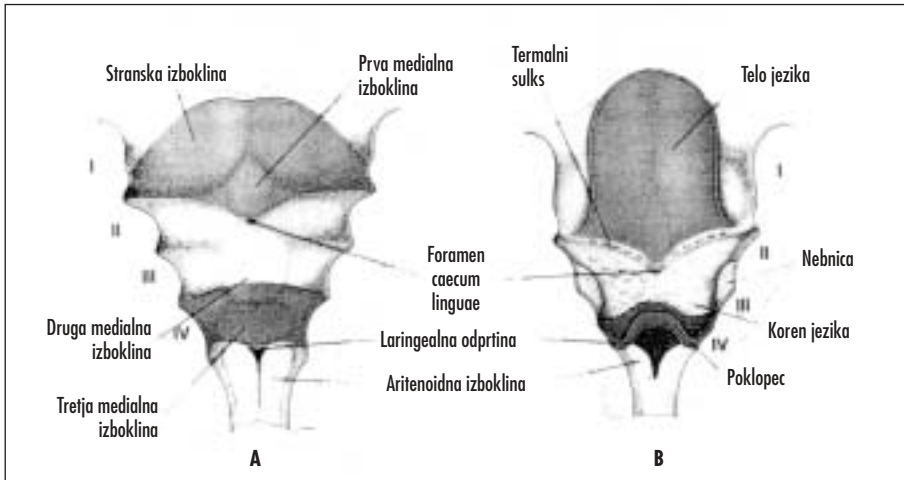
Hrustančevino tretjega škvržnega loka predstavlja spodnji del telesa in večji rog hioidne kosti. Mišično komponento tretjega škvržnega loka predstavljata *m. stylopharyngeus* in zgornji del žrelnega konstriktorja. Te mišice oskrbuje živec tretjega škvržnega loka, *n. glossopharyngeus* (slika 4) (1–5).

Četrti in šesti škvržni lok

Hrustančevino teh škvržnih lokov predstavljajo ščitasti, obročasti, piramidasti, kornikulatni in kuneiformni hrustanec grla. Mišično komponento četrtega škvržnega loka predstavljajo *m. cricothyroideus*, *m. levator veli palatini* in *m. constrictor pharyngis*. Te mišice oskrbuje živec četrtega škvržnega loka, zgornja laringealna veja vagalnega živca, medtem ko oskrbuje notranje mišice grla in skeletno mišičnino požiralnika *n. laryngeus recurrens* (*n. vagus*), živec šestega škvržnega loka (slika 4) (1–5).

JEZIK

Na dnu škvržnega črevesa se pri štirih tednih razvije jezik iz treh izboklin (dve stranski in prva medialna – *tuberculum impar*), ki izvirajo iz prvega škvržnega loka, in iz druge medialne izbokline (kopula in *eminentia hypobranchialis*), ki izvira iz mezoderma drugega, tretjega in delno četrtega škvržnega loka. Druga medialna izboklina se pojavi v ventromedialnem delu 2. para škvržnih lokov (kopula), kavdalno od kopule pa zadnji del



Slika 5. Škržni loki in nastanek jezika. A. 5 tednov star zarodek. B. 5 mesecev star plod (prirejeno po 1).

druge medialne izbokline (*eminentia hypobranchialis*); kopula se razvije iz mezoderma drugega škržnega loka, *eminentia hypobranchialis* pa iz tretjega in delno četrtega škržnega loka. Končno se pojavi še tretja medialna izboklina, ki izvira iz dorzalnega dela četrtega škržnega loka; iz te izbokline se razvije poklopec (slika 5).

Iz mezenhima škržnih lokov se razvijejo vezivo, limfatično tkivo in žile. Papile se pojavijo proti koncu 8. tedna razvoja zarodka. Najprej se pojavijo listaste in betičaste, nato gobaste, 11. teden pa se pojavijo še nitaste papile. Okušalne brbončice se pojavijo 11. do 13. teden.

Sprednji dve tretjini jezika (telo jezika) nastaneta iz dveh stranskih izboklin in iz prve medialne. Sluznica telesa jezika izvira iz prvega škržnega loka, oživčuje pa jo mandibularna veja trivejnega živca. Zadnja tretjina ali koren jezika, ki izvira iz drugega, tretjega in delno četrtega škržnega loka, oskrbuje s sezoričnimi vlakni *n. glossopharyngeus*. Skrajno zadnji del jezika in poklopec oskrbuje s senzoričnimi vlakni *n. laryngeus superior* (veja vagusnega živca). Ker tretji škržni lok preraste drugi škržni lok, je razumljivo (slika 1), da obrazni živec, ki je živec drugega škržnega loka, v glavnem ne sodeluje pri senzoričnem oživčenju jezika. Vendar pa *chorda tympani*, veja obraznega živca, oskrbuje z okušalnimi vlakni sprednji dve tretjini jezika.

Večina mišic jezika izvira iz mioblastov zatilnih somitov ter jih oživčuje *n. hypoglossus*, le *m. palatoglossus* oskrbuje *n. vagus* (1–5).

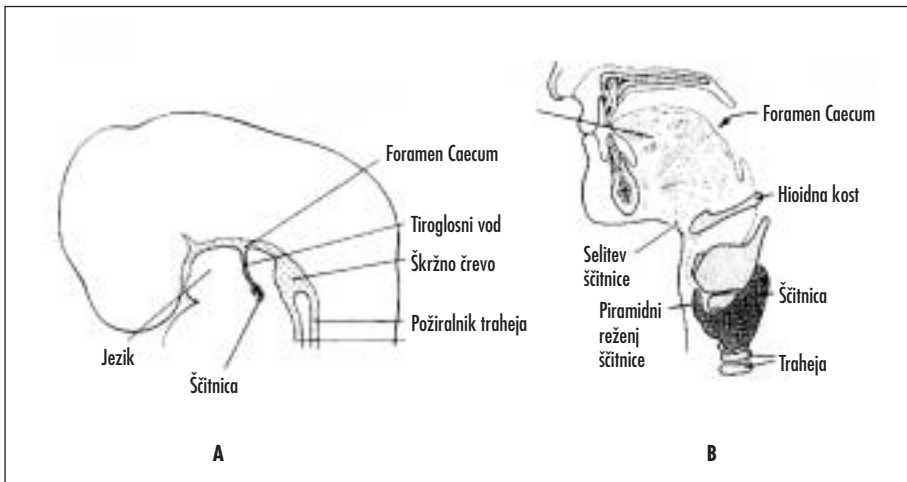
ŽLEZE SLINAVKE

Žleze slinavke se začno razvijati kot epitelijski brstiči v primitivni ustni votlini v 6. do 7. tednu razvoja zarodka. Žlezni parenhim izvira iz oralnega epitelijskega brstiča, vezivo v žlezah slinavkah iz celic nevralnega grebena, vezivna ovojnica pa iz okolišnjega mezenhima.

Obušesna slinavka (*glandula parotis*) se pojavi v 6. tednu kot epitelijski brstič iz oralnega ektoderma. Epitelijski brstiči tvorijo epitelijske povezke, v povezkih se do desetega tedna razvijejo izvodila in postopoma se iz zaokroženih koncev povezok razvijejo acinusi. Izločanje iz obušesne slinavke se začne v 18. tednu.

Podčeljustna slinavka (*glandula submandibularis*) se pojavi v šestem tednu kot epitelijski brstič iz oralnega endoderma na dnu ustne jamice. Epitelijski brstiči tvorijo epitelijske povezke, ki rastejo lateralno od jezika. V povezkih se razvijejo izvodila, v dvanajstem tednu se razvijejo mukozni acinusi, izločanje obušesne slinavke se začne v 16. tednu.

Podjezična slinavka (*glandula sublingualis*) se pojavi v 8. tednu kot epitelijski brstič iz oralnega endoderma v objezičnih sulkusih. Epitelijski brstiči rastejo in razvijejo se izvodila, ki se odpirajo v dno ustne votline (1, 2, 8).



Slika 6. A. Nastanek ščitnice iz dna žrela. B. Selitev ščitnice do končne pozicije pri odraslih (prirejeno po 1).

ŠČITNICA

Ščitnica izraste kot epitelijski endodermalni brstič iz dna žrela med *tuberculum impar* (prva medialna izboklina) in kopulo (druga medialna izboklina), na področju, kjer se kasneje pojavi *foramen caecum linguae* (slika 6). Ščitnično tkivo raste navzdol pred škvržnim črevesom in ostane povezano z jezikom z ozkim kanalom, tiroglosnim vodom (*ductus thyroglossalis*), ki kasneje izgine. Ščitnica doseže končno mesto pred sapnikom v 7. tednu razvoja in takrat sestoji iz mostička (*isthmus*) in dveh stranskih režnjev. Ščitnično tkivo sestoji iz mase endodermalnih celic, v katere je vdrl ožiljen mezenhim (embrionalno vezivo). V ščitnici se pojavijo prvi folikli s koloidom v 3. luninem mesecu in žleza prične delovati. V ščitnico se naselijo še parafolikularne celice (celice C), ki izvirajo iz ultimobranhialnega telesa (1–5).

OBRAZ

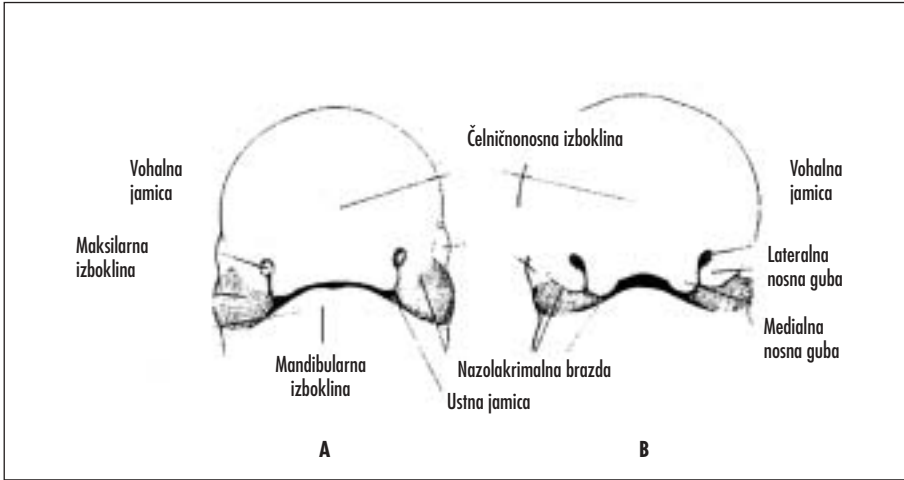
Na koncu 4. tedna predstavlja center obraza ustna jamica, ki jo obdaja prvi par škvržnih lokov. Sredi 5. tedna je vidnih pet mezenhimskih izboklin na zarodku: dve mandibularni (prvi škvržni lok) kavdalno od ustne jamice, dve maksilarni ob straneh ustne jamice (dorzalni del prvega škvrženega loka) in čelničnosna kranialno od ustne jamice (slika 3). Čelničnosna izboklina nastane

z razmnoževanjem mezenhima ventralno od možganskih mehurčkov, parne izbokline pa so nastale z razmnoževanjem celic nevralnega grebena, ki so se konec 4. embrionalnega tedna preselile v 1. škvržni lok.

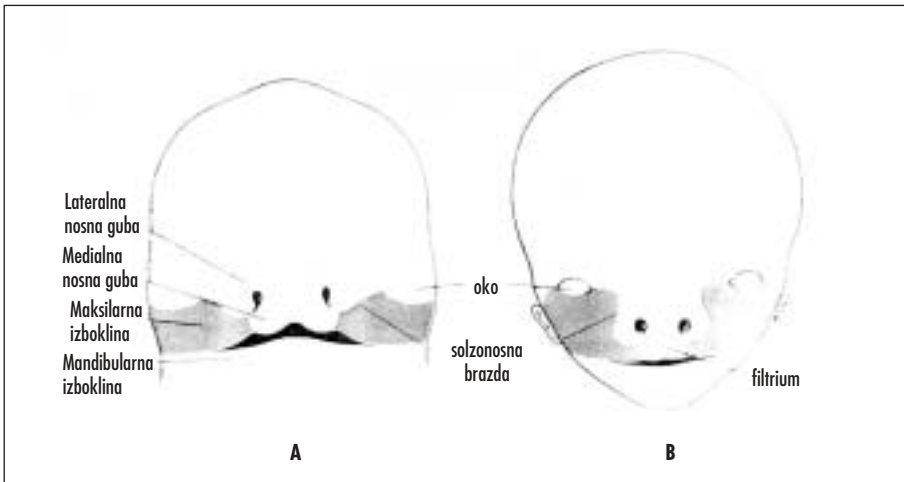
Na obeh straneh čelničnosne izbokline se pojavijo zadebelitve površinskega ektoderma, vohalni (nosni) plakodi, ki se razvijeta pod vplivom sprednjega dela možganov. Sredi 5. tedna se vohalni plakodi poglobita v vohalni jamici, ob strani jamic se pojavita medialni in lateralni nosni gubi. Iz čelničnosne izbokline se razvijejo vohalni plakodi, očesna čaša (iz nje se razvije oko) in čelo (slika 7).

Naslednja dva tedna se nadaljuje rast maksilarne izbokline v medialni smeri in končno se zraste z medialno nosno gubo (slika 8). Zgornja ustnica nastane tako iz obeh maksilarnih izboklin in medialne nosne gube, medtem ko lateralna nosna guba pri tem ne sodeluje. Spodnja ustnica in mandibula nastaneta iz obeh mandibularnih izboklin, ki se združita.

Sprva sta maksilarna izboklina in lateralna nosna guba ločeni s solzonosno brazdo. Ektoderm na dnu solzonosne brazde tvori soliden epitelijski povezek, ki se odlepi od ektoderma, se kanalizira in nastane solzonosni vod (*ductus nasolacimalis*), ki se razširi v solzonosno vrečko (*saccus nasolacimalis*). Po odlepljenju povezka od ektoderma se



Slika 7. Frontalni pogled na obraz. A. Pet tednov star zarodek. B. Šest tednov star zarodek (prirejeno po 1).



Slika 8. Frontalni pogled na obraz. A. Sedem tednov star zarodek, pri katerem sta se zrastle maksilarni izboklini z medialno nosno gubo. B. Deset tednov star zarodek (prirejeno po 1).

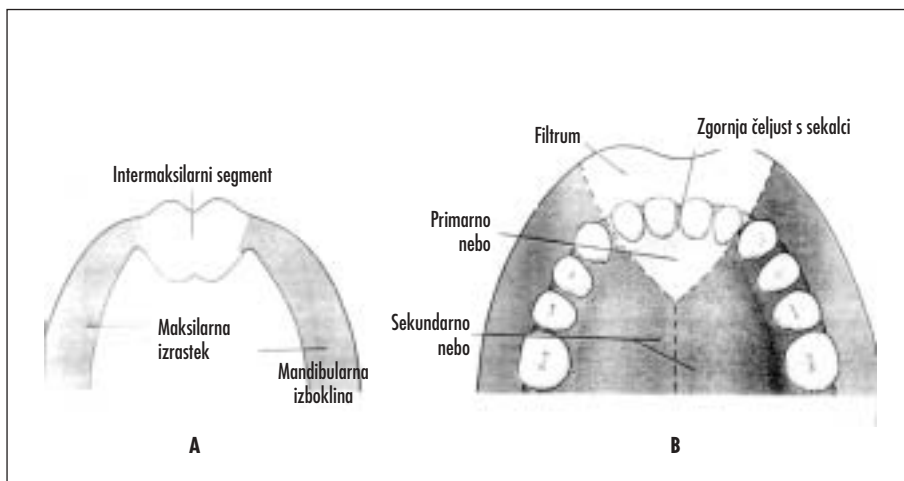
združita maksilarna izboklina in lateralna nosna guba (slika 1). Maksilarna izboklina se močno poveča in tvori zgornjo čeljustnico in lica. Solzonosni vod teče nato od medialnega očesnega kota do odprtine v nosni votlini (*meatus nasi inferior*) (1–5, 9).

INTERMAKSILARNI SEGMENT

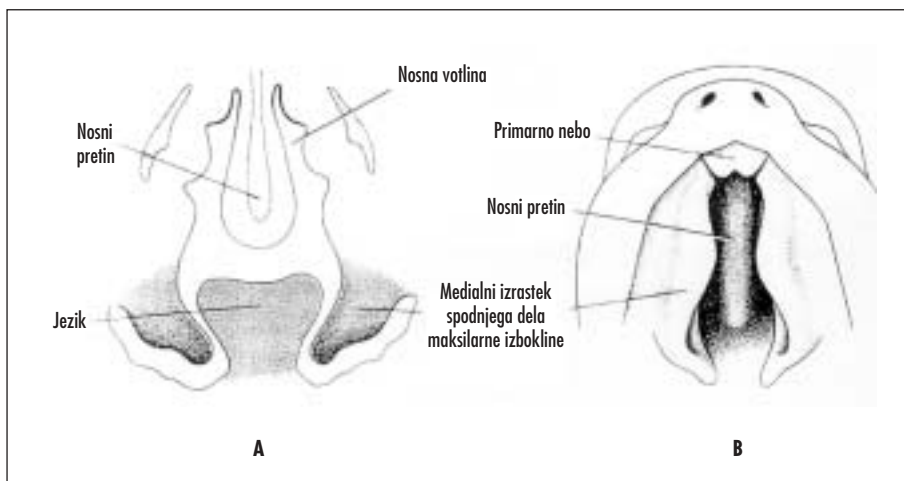
Intermaksilarni segment nastane z združitvijo obeh medialnih nosnih gub in obeh maxi-

larnih izboklin. Intermaksilarni segment sestoji iz labialnega dela (tvori *filtrum* zgornje ustnice), iz zgornje čeljusti (nosi štiri sekalce) in iz primarnega neba (slika 9).

Kranialno se intermaksilarni segment nadaljuje v rostralni del nosnega pretina, ki nastane iz čelnične izbokline. Primarno nebo nastane v 6. tednu iz intermaksilarnega segmenta, medtem ko nastane sekundarno nebo iz dveh medialnih izrastkov spodnjega dela



Slika 9. A. Prikaz intermaksilarnega segmenta in maksilarnih izboklin. B. Intermaksilarni segment sestoji iz labialnega dela (tvori filtrum zgornje ustnice), iz zgornje čeljusti (nosi štiri sekalce) in iz primarnega neba (prirejeno po 1).



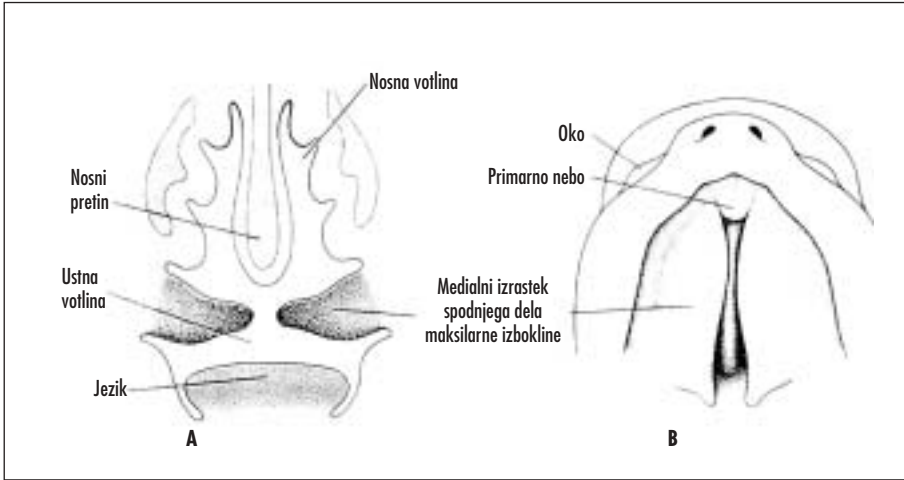
Slika 10. 6,5 tednov star zarodek. A. Frontalni prerez skozi glavo. B. Ventralni pogled (prirejeno po 1).

maksilarnih izboklin. Ta medialna izrastka se pojavita v 6. tednu, rasteta sprva navzdol in nato medialno, se združita in nastane sekundarno nebo (slika 10, slika 11). Spredaj se ti medialni izboklini združita s primarnim nebom, na mestu združitve pa vidimo *foramen incisivum* (slika 12). Ko nastane sekundarno nebo, zraste nosni pretin od zgoraj navzdol, se združi z sekundarnim nebom in predeli nosno votlino na dve polovici. Kritično obdobje

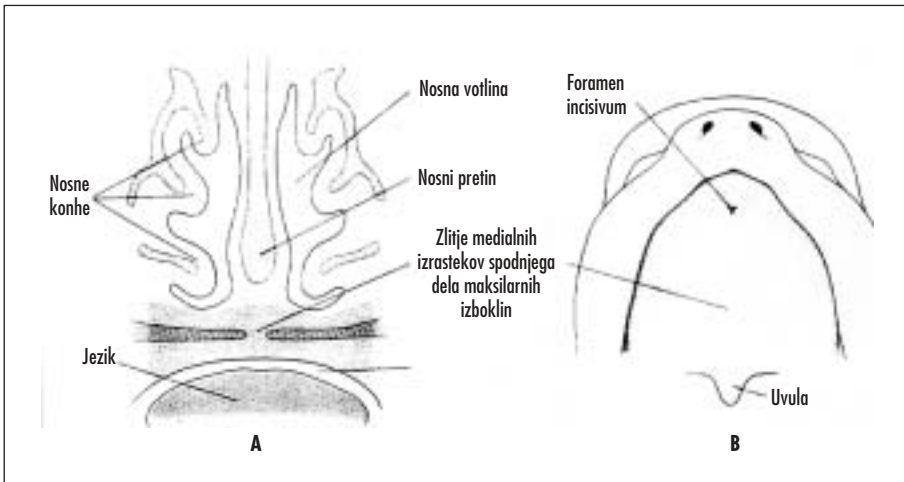
v razvoju neba je od konca 6. tedna do začetka 9. tedna (1–5, 9).

NOS, NOSNA VOTLINA, OB NOSNE VOTLINE

Nos nastane iz petih obraznih izboklin: iz čelne izbokline se razvije nosni koren, iz združenih medialnih nosnih gub nastaneta nosni greben in konica, iz lateralnih nosnih



Slika 11. 7,5 tednov star zarodek. A. Frontalni prerez skozi glavo. B. Ventralni pogled (prirejeno po 1).



Slika 12. 10 tednov star zarodek. A. Frontalni prerez skozi glavo. B. Ventralni pogled (prirejeno po 1).

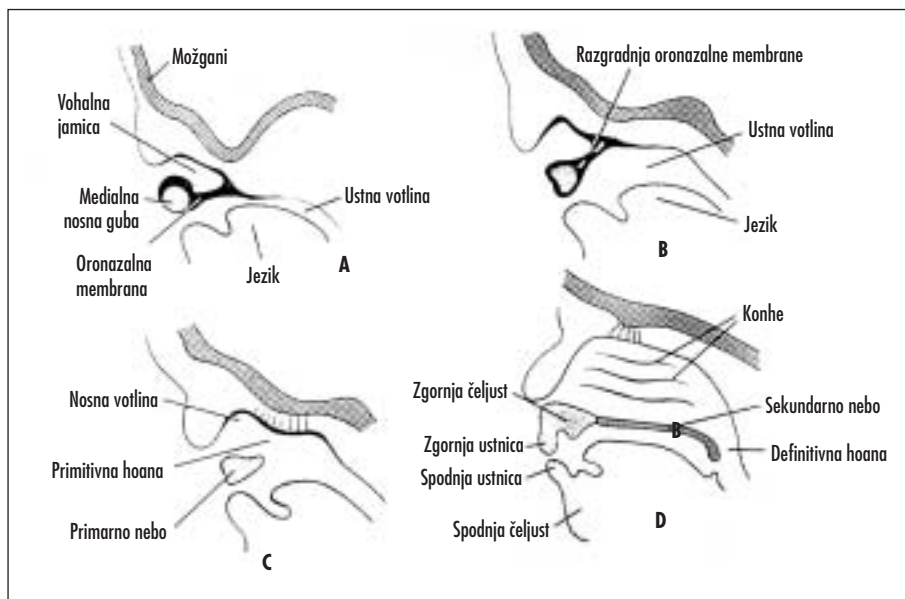
gub pa nastaneta nosni krili. Nosno dno nastane po zraščanju obeh medialnih izrastkov spodnjega dela maksilarnih izboklin.

Istočasno se razvija tudi nosna votlina. Vohalni jamici, ki sta nastali z poglobitvijo nosne plakode, sta v 6. tednu ločeni od ustne votline z oronazalno membrano (slika 13). Ko ta izgine, se primitivna nosna votlina poveže z ustno votlino prek primitivnih hoan (sapišč), ki sta na vsaki strani mediane linije neposredno za primarnim nebom. Potem ko sekundarno

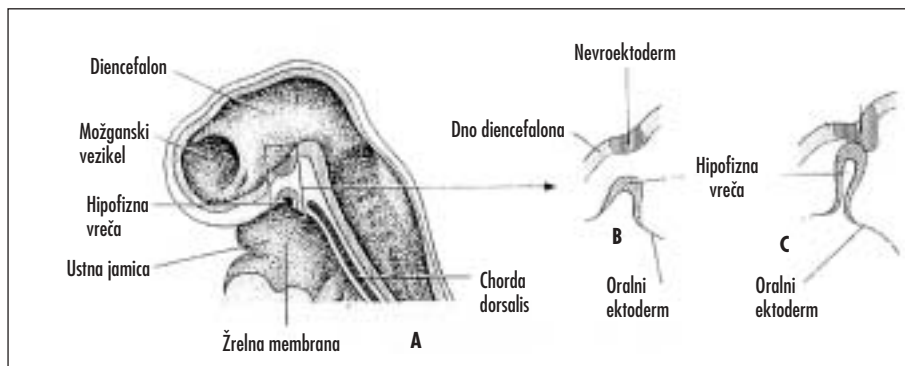
nebo povsem predeli nosno in ustno votlino, sta definitivni sapišči na prehodu iz nosne votline v žrelo. Medtem zraste nosni pretin od zgoraj navzdol, se združi z nebom in tako predeli nosno votlino na dve polovici.

Ektodermalni epitelij v steni nosnih votlin se specializira v vohalni epitelij, nekatere epiteljske celice se pretvorijo v živčna vlakna, ki tvorijo vohalni živec.

Obnosne votline se razvijejo kot izrastki stene nosne votline in so v zgornji čeljusti, sit-



Slika 13. Nastanek nosne votline. A. in B. 6 tednov star zarodek. C. 7 tednov star zarodek. D. 10 tednov star zarodek (prirejeno po 1).



Slika 14. Nastanek hipofize. Sprednji del hipofize (adenohipofiza) se razvije iz oralnega ektoderma in raste navzgor, zadnji del hipofize (nevrohipofiza) pa se razvije iz nevroektoderma ter raste navzdol (prirejeno po 1).

ki, čelnici in zagozdnic. Razvijejo se pozno v fetalnem obdobju in po rojstvu. Pri večini novorojenčkov so obnosne votline zakrnele. Maksilarni sinus je ob rojstvu majhen (premer 3–4 mm) in raste do pubertete. V sitki je le nekaj majhnih zračnih prostorov, medtem ko čelnega in zagozdničnega sinusa ob rojstvu ni. Zagozdnični sinus se pojavi v drugem letu, čelni sinus pa postane viden na rentgenskem posnetku šele pri sedmih letih (1–5).

HIPOFIZA

Hipofiza je ektodermalnega izvora. Sprednji del hipofize (adenohipofiza) se razvije iz oralnega ektoderma in raste navzgor. Zadnji del hipofize (nevrohipofiza) se razvije iz nevroektoderma ter raste navzdol (slika 14) (1, 3, 8).

Sredi 4. tedna se iz strešja ustne jamice, ki leži blizu dna diencefalona, izboči pecelj,

ki se imenuje hipofizna vreča (Ratkejeva vreča). Peti teden se ta hipofizna vreča raztegne in poveže s hipofiznim pecljem (infundibulum). Slednji izvira iz nevrohipofiznega popka ter raste navzdol. *Pars anterior (distalis)*, *pars intermedia* in *pars tuberalis* hipofize, ki nastanejo iz ektoderma ustne jamice, tvorijo adenohipofizo. Celice sprednjega dela hipofizne vreče se aktivno razmnožujejo in iz njih nastane *pars anterior (distalis)*. Kasneje se pojavi tanka plast celic adenohipofize, *pars tuberalis*, ki odspredaj prekrije deblo infundibuluma. Celice zadnjega dela hipofizne vreče se ne razmnožujejo in ta del imenujemo *pars intermedia*. *Pars intermedia* pri odraslem ni klinično pomembna in je ponavadi obliterirana. Del hipofize, ki se razvije iz nevroektoderma možganov (*infundibulum*), imenujemo nevrohipofizo. Iz infundibuluma se razvijajo *pars nervosa, eminentia mediana* in infundibularno deblo. Sprva je stena infundibuluma tanka, vendar se začnejo celice distalnega dela infundibuluma razmnoževati in diferencirati v pituicite

(nevroglijske celice). Neuroendokrine celice hipotalamusa začno v 12. embrionalnem tednu izločati sprostilne hormone v portalni obtok adenohipofize, v istem obdobju pa se začnejo sproščati tudi hormoni iz nevrohipofize (1, 3, 8).

GRLO

Osemindvajseti dan razvoja se pojavi endodermalna laringotrahealna brazda v nivoju četrtega škržnega loka, kavdalno od zasnove za poklopec. Laringotrahealna brazda poteka v kraniokavdalni smeri na dnu prednjega črevesa. V prednjem črevesu se pojavi aritenoidna izboklina, iz katere se 35. dan razvije aritenoidni (piramidasti) hrustanec. V notranjosti grla se pojavita dve gubi, vestibularna in vokalna, iz katerih se kasneje razvijeta lažna glasilka (*plica ventricularis*) in prava glasilka (*plica vocalis*). V 10. tednu endodermalne celice zaprejo grlo, ki pa postane kasneje ponovno prehodno (1–5).

LITERATURA

1. Sadler TW. Head and neck. In: Sadler TW, ed. *Langman's medical embryology*. 8th ed. Baltimore: Lippincott, Williams and Wilkins Company; 2000. pp. 345–381.
2. Moore KL, Persaud TVN. Branchial or pharyngeal apparatus. In: Moore KL, Persaud TVN, eds. *The developing human*. 5th ed. Philadelphia: Saunders; 1993. pp. 186–225.
3. McLachlan J. Branchial grooves and pharyngeal pouches. In: McLachlan J, ed. *Medical embryology*. 1st ed. Reading: Addison-Wesley publishing company; 1994. pp. 323–38.
4. Kališnik M. *Oris histologije z embriologijo*. Ljubljana: Acta stereologica in Državna založba Slovenije; 1990.
5. Fitzgerald MJT, Fitzgerald M. Head and neck: pharyngeal arches, pouches and clefts. In: Fitzgerald MJT, Fitzgerald M, eds. *Human embryology*. 1st ed. London: Bailliere Tindall; 1994. pp. 158–67.
6. Warwick R. *Nomina embryologica*. 3rd ed. Edinburgh: Churchill Livingstone; 1989.
7. Fitzgerald MJT, Fitzgerald M. Head and neck: the ear. In: Fitzgerald MJT, Fitzgerald M, eds. *Human embryology*. 1st ed. London: Bailliere Tindall; 1994. pp. 182–5.
8. Fitzgerald MJT, Fitzgerald M. Head and neck: skull and teeth, salivary glands. In: Fitzgerald MJT, Fitzgerald M, eds. *Human embryology*. 1st ed. London: Bailliere Tindall; 1994. pp. 174–81.
9. Fitzgerald MJT, Fitzgerald M. Head and neck: face and palate. In: Fitzgerald MJT, Fitzgerald M, eds. *Human embryology*. 1st ed. London: Bailliere Tindall; 1994. pp. 168–73.

Prispelo 18. 4. 2001