

Nina Gorišek<sup>1</sup>, Andrej Trampuž<sup>2</sup>

## *Capnocytophaga canimorsus* – neobičajna povzročiteljica septičnega šoka pri bolniku brez vranice

*Capnocytophaga canimorsus* – an Unusual Cause of Septic Shock in a Patient without a Spleen

---

### IZVLEČEK

---

**KLJUČNE BESEDE:** vranica ruptura, splenektomija, šok septični, *Capnocytophaga*

Opisan je primer 28-letnega moškega brez vranice, ki je nenadoma zbolel z visoko vročino, bruhanjem, krči v trebuhu, purpuro in periferno cianozo. Ob sprejemu je bil v septičnem šoku z odpovedjo več organov. Bolnik je potreboval intubacijo, umetno predihavanje in hemodinamsko podporo. V krvnih kulturah so po štirih dneh inkubacije porasli po Gramu negativni bacili, ki smo jih kasneje identificirali kot *Capnocytophaga canimorsus*. V nadaljevanju je opisana diferencialna diagnoza pri bolnikih brez vranice, ki nenadoma zbolijo s septičnim šokom. Poudarjen je pomen natančnih podatkov o dejavnikih iz okolja pri postavitvi pravilne diagnoze, vključno z možnimi stiki z domačimi živalmi.

337

---

### ABSTRACT

---

**KEY WORDS:** splenic rupture, splenectomy, shock septic, *Capnocytophaga*

The paper describes the case of a 28-year-old patient without a spleen in whom high fever, vomiting, abdominal cramps, palpable purpura and peripheral cyanosis suddenly developed. Upon admission, he was in septic shock with multi-organ failure. He needed intubation, artificial ventilation and hemodynamic support. Blood culture samples grew gram-negative rods after four days of incubation, which were later identified as *Capnocytophaga Canimorsus*. In continuation, the differential diagnosis in patients without a spleen who suddenly develop a septic shock is discussed. The importance of taking an exact exposure history to find the correct diagnosis is emphasized, including possible contacts with domestic animals.

---

<sup>1</sup> Nina Gorišek, dr. med., Oddelek za nalezljive bolezni in vročinska stanja, Splošna in učna bolnišnica Maribor, Ljubljanska 5, 2000 Maribor.

<sup>2</sup> Andrej Trampuž, dr. med., Division of Infectious Diseases, Department of Internal Medicine, University Hospital Basel, Petersgraben 4, CH-4031 Basel, Switzerland.

## PREDSTAVITEV BOLNIKA

28-letni bolnik je bil sprejet v bolnišnico zaradi dva dni trajajoče vročine do 40°C, bruhanja in krčev v trebuhu. Dvakrat je odvajal tekoče blato normalne barve, brez primesi krvi ali sluzi. Dan pred sprejemom sta se dodatno pojavili še mrzlica in suh kašelj. Na dan sprejema se je splošno stanje nenadoma poslabšalo in bolnik je postal zmeden, zato ga je življenjska sopotnica pripeljala na urgentni oddelek. Predhodno ni jemal antibiotikov ali drugih zdravil.

V osebni anamnezi je bilo zapisano, da se je bolnik v starosti 17 let poškodoval v prometni nesreči in so mu morali odstraniti vranico. Med operacijo je prejel transfuzijo krvi. Podatkov o morebitnem cepljenju proti pnevmokokom ni bilo. Drugih bolezni ali poškodb v preteklosti ni imel. Alkohola, zdravil ali intravenskih drog ni jemal. Zadnjih pet let je pokadil povprečno po en zavojček cigaret dnevno. V tujini se v bližini mednarodnih letališč ali pristanišč. Doma ima psa Labradorca. Vboda klopa ni opazil. Po poklicu je prodajalec, zaposlen v veleblagovnici.

Ob sprejemu je bil prizadet, somnolenten, neorientiran in vročičen s temperaturo 40,3°C (izmerjeno v zunanjem sluhovodu). Dihanje je bilo pospešeno s frekvenco 34 vdihov na minuto. Srčni utrip je bil reden s frekvenco 135 na minuto, dodatnih tonov ali šumov nismo zaznali. Krvni tlak z neinvazivno metodo ni bil merljiv. Meningealnih znakov ni imel. Podkožnih bezgavk nismo otipali. Zobovje je

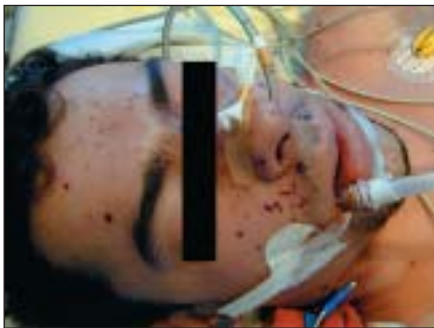bilo urejeno. Na koži obraza in zgornjega trupa so bile vidne številne krvavitve do velikosti 5 mm (slika 1). Na dlaneh in stopalih smo zaznali periferno cianozo (slika 2). Nad celotnimi pljuči smo slišali poke ob vdihu in izdihu. Trebuh je bil mehak, difuzno občutljiv, s posameznimi peristaltičnimi zvoki. Jetra niso bila povečana. Na koži trebuha je bila prisotna stara brazgotina po odstranitvi vranice. Zunanje spolovilo je bilo brez posebnosti. Proprioceptivni refleksi so bili simetrično izživni, znak Babinskega je bil obojestransko negativen. Ob rektalnem pregledu nismo našli posebnosti, na rokavici je ostalo rjavkasto sluzavo blato.

## OPRAVLJENE PREISKAVE

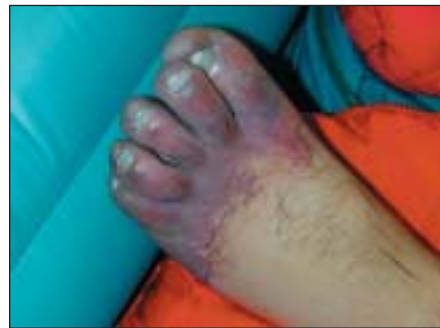Laboratorijski izvidi krvi in seruma so zbrani v tabeli 1. Vrednosti serumske amilaze, celokupnega bilirubina, gama-GT, alkalne fosfataze in albumina so bile v mejah referenčnih vrednosti. Koncentracija D-dimera je ob sprejemu znašala nad 20 µg/ml (normalno <0,5 µg/ml), fibrinogena 0,5 g/l (normalno 1,7–4,0 g/l) in antitrombina III 42% (normalno 80–120%). Vrednosti plinske analize arterijske krvi na sobnem zraku ob sprejemu so znašale: pH 6,97, pO<sub>2</sub> 7,0 kPa, pCO<sub>2</sub> 2,7 kPa, HCO<sub>2</sub> 4,5 mmol/l, presežek baz -18,2 mmol/l.

V cerebrospinalni tekočini (CST) je bilo 23 jedrnih celic/µl (normalno do 5 jedrnih celic/µl), od tega 16 polimorfonuklearnih in 7 mononuklearnih levkocitov. Vrednost laktata v CST je znašala 4,6 mmol/l (normalno 1,1–1,9 mmol/l), celokupnih beljakovin

338



Slika 1. Purpura do velikosti 5 mm na koži obraza pri intubiranem bolniku v septičnem šoku.



Slika 2. Začetna simetrična periferna gangrena na stopalih. Po demarkaciji je bila potrebna amputacija vseh prstov na nogi.

Tabela 1. Laboratorijske preiskave krvi in seruma. CRP – reaktivna beljakovina C, aPTČ – aktivirani parcialni tromboplastinski čas, AST – aspartatna transaminaza, ALT – alaninska transaminaza.

	Ob sprejemu	3 dni po sprejemu	10 dni po sprejemu	18 dni po sprejemu
Levkociti ( $\times 10^9/l$ ), normalno 4–10	5,2	32,3	17,5	9,4
Diferencialna bela krvna slika (%):				
segmentirani nevtrofilci	36	44	54	38
nesegmentirani nevtrofilci	56	47	6	7
limfociti	7	7	22	37
monociti	1	2	16	11
eozinofili	0	0	2	7
Hemoglobin (g/l)	107	97	95	86
Trombociti ( $\times 10^9/l$ ), normalno 150–350	34	12	204	723
CRP (mg/l), normalno < 15	287	549	104	45
Protrombinski čas (%)/INR	18/3,5	91/1,1	87/1,1	85/1,1
aPTČ (s), normalno 25–34	> 180	43	30	–
Kreatinin ( $\mu\text{mol/l}$ ), normalno 60–117	523	541	351	103
Sečnina (mmol/l), normalno 3,4–8,7	22,6	24,5	37,6	14,7
Laktat (mmol/l), normalno 1–2	8,5	3,6	0,7	–
AST (U/l), normalno 11–36	378	463	94	34
ALT (U/l), normalno 10–37	141	165	63	36

1120 mg/l (normalno 180–480 mg/l) in razmerje koncentracije sladkorja v krvi in CST 0,6 (normalno >0,5). V obarvanem mikroskopskem preparatu sedimenta CST-ja ni bilo mikroorganizmov. Izvid urina je bil normalen. V vzorcu blata ni bilo prisotne okultne krvi, koprokulture na enteropatogene bakterije so bile negativne. S pregledom krvnega razmaza in goste kaplje krvi nismo odkrili parazitov v krvi.

Na rentgenski sliki prsnih organov so bili vidni znaki pljučnega edema z obojestranskim plevralnim izlivom. Na računalniško tomografskem slikanju (CT) trebušnih organov z izjemo stanja po odstranitvi vranice ni bilo videti posebnosti. Na računalniško tomografski (CT) sliki glave je bilo prisotna obojestranska zadebelitev sluznice maksilarnega sinusa, vendar brez tekočinskega zastoja. Znakov možganskega edema ali krvavitev v lobanji ni bilo. Srčne zaklopke so bile z ehokardiografsko preiskavo prek požiralnika morfološko in funkcionalno brez posebnosti. Krvne kulture in kulture CST so bile do tretjega dne inkubacije negativne.

## POTEK BOLEZNI

Zaradi septičnega šoka in odpovedi organov je bil bolnik takoj premeščen na intenzivni oddelek. Nemudoma je bila potrebna intubacija in umetno predihavanje, za hemodinamsko podporo je potreboval dopamin in noradrenalin. Po odvzemu krvnih kultur je prejel meropenem v odmerku 1 gram na 8 ur intravensko. Zaradi akutne ledvične odpovedi je bila potrebna hemofiltracija. Za zdravljenje diseminirane znotraj žilne koagulacije je prejel svežo zmrznjeno plazmo ter koncentrat antitrombina III, vitamin K in nizke odmerke heparina intravensko.

Zaradi možnosti meningokokne sepse smo bolnika prvih 24 ur protimikrobnega zdravljenja izolirali v sobo z zračnim podtlakom in si pred vstopom v sobo nadeli zaščitne maske za preprečitev morebitnega kapljičnega prenosa. Sedmim osebam, ki so bile v tesnem stiku z bolnikom (življenje v istem gospodinjstvu) ali njegovimi izločki dihal (zdravstveno osebje ob intubaciji), smo predpisali protimeningokokno zaščito. Pet oseb je prejelo ciprofloksacin 500 mg oralno v enem

odmerku, nosečnici smo dali ceftriakson 250 mg v mišico v enkratnem odmerku ter triletni hčerki azitromicin 500 mg oralno v enkratnem odmerku.

## DELOVNE DIAGNOZE

Možne delovne diagnoze so bile:

- perakutna bakterijska sepsa,
- infekcijski endokarditis s septičnimi embolijami,
- trebušna sepsa, npr. zaradi predrtja črevesne stene ali nekrotizirajoče okužbe žolčnika,
- fulminantna okužba s krvnimi paraziti, npr. malarija tropika (možganska oblika) ali babezioza.

## RAZPRAVA

Okužba je znotraj 48 ur hitro napredovala do septičnega šoka z odpovedjo več organov: odpovedjo ledvic, pljuč, možganov ter motnjo strjevanja krvi. Najpogostejši povzročitelji fulminantne okužbe pri bolnikih brez vranice so bakterije s kapsulo (*Streptococcus pneumoniae*, *Haemophilus influenzae* in *Neisseria meningitidis*) (1). Vzrok je zmanjšana tvorba protiteles proti kapsularnim polisaharidom, ki poteka pretežno v vranici neodvisno od limfocitov T (2). Pri opisanem bolniku so bile krvne kulture še po treh dneh inkubacije negativne. Vzorci krvi so bili odvzeti pred pričetkom protimikrobnega zdravljenja. Bolnik tudi doma ni jemal antibiotikov. Zato menimo, da je sepsa z omenjenimi močno virulentnimi bakterijami s kapsulo manj verjetna. Tudi odsotnost meningealnih znakov ob kliničnem pregledu ter zgolj mejno zvišano število jedrnih celic (blaga pleocitoza) in prevladovanje mononuklearnih (in ne polimorfonuklearnih) levkocitov v CST-ju niso značilni za bakterijski (gnojni) meningitis, povzročen s pnevmokoki, meningokoki ali hemofilusom. Izjemoma je takšen laboratorijski izvid možen zgodaj v poteku gnojnega meningitisa.

Pri bolniki brez vranice moramo pomisliti tudi na redkejšje povzročitelje, kot je na primer bakterija *Capnocytophaga canimorsus*, zlasti če so bili v stiku s psom ali mačko. *Capnocytophaga canimorsus* je po Gramu negativna bakterija in predstavlja del normalne ustne flore psov (24%) in mačk (17%), redkeje dru-

gih živali (prašičev, ovc, goveda) (3). Okužba je lahko omejena na ugrizno rano (celulitis, eshara), pri imunsko oslabljenih bolnikih pa ta pogosto napreduje v septični šok z ledvično odpovedjo, pljučnim edemom, diseminirano znotrajžilno koagulacijo, fulminantno purpuro, simetrično periferno gangreno, endokarditisom, meningitisom in/ali možganskim abscesom (4).

Akutni infekcijski endokarditis, ki sicer praviloma poteka fulminantno, je z negativnimi krvnimi kulturami po treh dneh inkubacije, odsotnimi kliničnimi ali radiološkimi znaki septičnih embolij in normalnim ehokardiografskim izvidom srčnih zaklopk praktično izključen (5).

Krči v trebuhu, bruhanje in driska lahko predstavljajo zgolj spremljajoče neznailne bolezenske simptome pri septičnem bolniku, lahko pa so odraz okužbe v trebuhu kot izvoru sepse (6). Predrtje črevesa z vnetjem trebušnice (peritonitisom) praviloma povzroča refleksno zvišan tonus trebušnega mišičja in bakteriemijo z več različnimi mikroorganizmi v krvnih kulturah. Invazivni enterokolitis lahko povzročajo salmonele, šigele, kampilobakter, jersinije ali enteroinvazivna *Escherichia coli*. Pri empirnem žolčnika pogosto v krvnih kulturah najdemo *Enterobacter cloacae*. Mehak trebuh, prisotna črevesna peristaltika, negativne krvne kulture, odsotnost patogenih bakterij v koprokulturi ter normalen računalniško tomografski izvid trebušnih organov govorijo proti septičnemu žarišču v trebuhu.

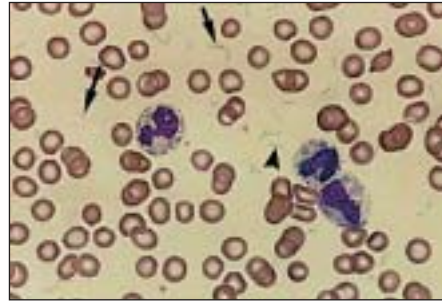
Bolniki brez vranice so nagnjeni tudi k težjim okužbam s praživalmi. Malarija tropika, povzročena s *Plasmodium falciparum*, lahko poteka s klinično sliko septičnega šoka z odpovedjo več organov, pljučnim edemom, encefalopatijo (možganska oblika) in trombotopenijo (7). Opisani bolnik se sicer ni zadrževal v tropskih področjih endemskih za malarijo, vendar je okužba s povzročiteljem malarije možna tudi izven endemskih krajev z »uvozom« okuženih komarjev vrste *Anopheles* z letali (letališka malarija) ali ladjami (pristaniška malarija) (8). Izjemoma je možen tudi prenos plazmodijev s transfuzijo krvi, izmenjavo kontaminiranih injekcijskih igel ali brizgalk, presaditvijo organov ali od matere na plod preko posteljice (9). Čeprav bolnik ni

imel epidemiološkega podatka o možni izpostavljenosti plazmodijem, smo opravili preiskavo krvi na malarijo (krvni razmaz in gosto kapljo), s čimer smo malarijo dokončno izključili. Če bi ob fulminantni klinični sliki spregledali možnost malarije in bi s protimaričnim zdravljenjem pričeli z nekajurno zakasnitvijo, smrtnega izida verjetno ne bi bilo več možno preprečiti (11).

Druga parazitoza, ki bi prišla v pošte v pri opisanem kliničnem poteku bolezni je babezioza (12). Povzročitelja na človeka prenaša okužen klop s svojo slino. Prvi primer babezioze pri človeku je bil odkrit leta 1957 v nekdanji Jugoslaviji (12). Pojavlja se predvsem pri govedu (v Evropi) in glodalcih (v ZDA) (13). Opisani so tudi primeri okužbe s transfuzijo in s prenosom od matere na plod (transplacentarno ali perinatalno). *Babesia bovis* in *B. divergens* povzročata težko okužbo z vročino, zlatenico, anemijo, bruhanjem in drisko. V Evropi je bilo do leta 2000 zabeleženih le 29 primerov bolnikov (14). Diagnozo postavimo s pregledom krvnega razmaza, serološkimi preiskavami ali metodo verižne reakcije s polimerazo (PCR). Paraziti so vidni znotraj eritrocitov v krvnem razmazu in zato babezioza predstavlja pomembno diferencialno diagnozo malariji. Pri našem bolniku je babezioza malo verjetna, ker ni imel stika z govedom, ni opazil vboda klopa in povzročiteljev nismo našli v krvnem razmazu, kjer smo jih aktivno iskali ob izključevanju malarije.

## KONČNE UGOTOVITVE

Četrty dan zdravljenja so v krvnih kulturah porasli vretenasti po Gramu negativni bacili. Istega dne je patolog v sedimentu CST-ja opisal nitaste paličaste bakterije v nevtrofilnih granulocitih. Na osnovi podatkov o manjkajoči vranici, stiku s psom in negativnih krvnih kulturah po treh dneh inkubacije, smo postavili sum na sepso z bakterijo *Capnocytophaga canimorsus*. Retrogradno smo pregledali prve mikroskopske razmaze, ki so bili pripravljene za določitev diferencialne krvne slike, in tudi v njih našli nitaste bakterije (slika 3). Povzročitelja smo po 11 dneh dokončno prepoznali z biokemičnimi reakcijami in verižno reakcijo s polimerazo (PCR). Pri bolniku brez



Slika 3. Nitaste paličaste bakterije *Capnocytophaga canimorsus* vidne v krvnem razmazu (brez predhodnega gojenja).

vranice smo na koncu postavili diagnozo sepse, ki jo je povzročila bakterija *C. canimorsus*.

*C. canimorsus* se na človeka prenaša z ugrizom psa (57 %), stikom s psom brez ugriza (27 %) ali prasko mačke (3 %) (15). V 13 % okuženih bolnikov stika z živalmi ni mogoče ugotoviti. Čas med ugrizom živali in prvimi bolezenskimi znaki znaša v povprečju 5,5 dni (od 1 do 30 dni). Do okužbe pride največkrat pri osebah brez vranice (38 %) ter osebah, ki prekomerno uživajo alkohol (30 %). Do okužbe lahko pride tudi pri osebah brez navedenih osnovnih bolezni (16, 17). Smrtnost sepse s *C. canimorsus* znaša okoli 30 %.

*C. canimorsus* je za gojenje zahtevna bakterija, ki raste počasi. Praviloma traja 4 do 6 dni do pozitivne krvne kulture. Bakterija raste fakultativno anaerobno, najbolje v atmosferi s 5–10 % ogljikovim dioksidom in je zaradi kapnofilnosti tudi dobila del imena (18). Bakterijo je možno najti že v razmazu krvi, če ga obarvamo po Gramu (v 52 %) ali z akridin oranžnim (v 76 %). V levkocitokritu (angl. *buffy-coat*) so bakterije vidne celo v 80 do 90 % (19).

## NADALJNI POTEK BOLEZNI

Četrty dan zdravljenja, po prejemu izvida krvnih kultur, smo antibiotik meropenem zamenjali z amoksicilinom s kalvulansko kislino in ga dajali 1,2 g na 8 ur intravensko. Peti dan zdravljenja na intenzivnem oddelku se je bolnikovo stanje pričelo izboljševati. Od tedaj ni več potreboval hemodinamske podpore. Osmi dan je bolnik pričel samostojno dihati in iz sapnika smo lahko odstranili tubus. Po prekinjeni sedaciji smo opazili

ohlapno tetraparezo in jo opredelili kot polinevropatijo kritično bolnega (angl. *critical illness polyneuropathy*). Ta se je v naslednjih 14 dneh popolnoma popravila. Kontrolni pregled CST-ja je bil, z izjemo mejno povečanih količin beljakovin, v mejah normalnega. V tekočem blatu smo deseti dan našli toksin bakterije *Clostridium difficile* in antibiotičnemu zdravljenju dodali metronidazol v odmerku 500 mg 3-krat dnevno za 14 dni skozi želodčno sondo. Na prstih nog se je iz začetne cianoze postopoma razvila simetrična periferne suha gangrena. Po demarkaciji je kirurg 25. dneh bolnišničnega zdravljenja amputiral vseh deset prstov. Po 21 dneh smo prekinili protimikrobno zdravljenje in bolnika po 33 dneh bolnišničnega zdravljenja premestili v rehabilitacijsko ustanovo za nadaljnje okrevanje. Pred odpustom smo bolnika cepili proti pnevmokokom, meningokokom in hemofilusom po priporočilih ameriškega Centra za nadzor in preprečevanje bolezni (CDC) (20) ter odsvetovali stike z živalmi, predvsem s psi in mačkami.

## ZAKLJUČEK

Pri bolnikih brez vranice, ki zbolijo s fulminantnim septičnim šokom so najpogostejši povzročitelji *Streptococcus pneumoniae*, *Haemophilus influenzae* in *Neisseria meningitidis*. Če v anamnezi obstajajo stiki s psi ali mačkami moramo pomisliti tudi na redkejšo povzročitelje, kot je *C. canimorsus*. Spremljajoča simetrična periferne gangrena in fulminantna purpura povečajo sum na sepsa, povzročeno s *C. canimorsus*. Ker povzročitelj v kulturi raste počasi in je dokončna določitev bakterije zamudna, lahko k zgodnji diagnozi pripomore pregled obarvanega krvnega razmaza brez predhodnega gojenja. Protimeningokokna antibiotična zaščita oseb, ki so bili v tesnem stiku z bolnikom, je bila preuranjena in nepotrebna. Osebam brez vranice svetujemo, da se izogibajo stikom s psi in mačkami. Takim osebam po ugrizu živali brez odlašanja priporočamo pričetek jemanja antibiotika, na primer amoksicilina s klavulansko kislino.

## ZAHVALA

Avtorja se zahvaljujeva Martini Kavčič, dr. med., Viktoriji Tomič, dr. med. in Ireni Grmek Košnik, dr. med., za skrben pregled rokopisa in koristne pripombe.

## LITERATURA

1. Brigden ML, Pattullo AL. Prevention and management of overwhelming postsplenectomy infection – an update. *Crit Care Med* 1999; 27: 836–42.
2. Lynch AM, Kapila R. Overwhelming postsplenectomy infection. *Infect Dis Clin North Am* 1996; 10: 693–707.
3. Talan DA, Citron DM, Abrahamian FM, Moran GJ, Goldstein EJ. Bacteriologic analysis of infected dog and cat bites. Emergency Medicine Animal Bite Infection Study Group. *N Engl J Med* 1999; 340: 85–92.
4. Mellor DJ, Bhandari S, Kerr K, Bodenham AR. Man's best friend: life threatening sepsis after minor dog bite. *BMJ* 1997; 314: 129–30.
5. Rognon R, Kehtari R. Individual value of each of the Duke criteria for the diagnosis of infective endocarditis. *Clin Microbiol Infect* 1999; 5: 396–403.
6. Bartlett JG. Intra-abdominal sepsis. *Med Clin North Am* 1995; 79: 599–617.
7. Gupta D, Chugh K, Sachdev A, Soni A. ICU management of severe malaria. *Indian J Pediatr* 2001; 68: 1057–61.
8. Peleman R, Benoit D, Goossens L, et al. Indigenous malaria in a suburb of Ghent, Belgium. *J Travel Med* 2000; 7: 48–9.
9. Krogstad DJ. Malaria as a reemerging disease. *Epidemiol Rev* 1996; 18: 77–89.
10. Losert H, Schmid K, Wilfing A, et al. Experiences with severe *P. falciparum* malaria in the intensive care unit. *Intensive Care Med* 2000; 26: 195–201.
11. Kjemtrup AM, Conrad PA. Human babesiosis: an emerging tick-borne disease. *Int J Parasitol* 2000; 30: 1323–37.
12. Gelfand JA, Poutsika D. Babesia. In: Mandell GL, Bennett JE, Dolin R, eds. *Principles and practice of infectious diseases*. Philadelphia: Churchill Livingstone, 2000: 2899–902.
13. Gray J, von Stedingk LV, Granstrom M. Zoonotic babesiosis. *Int J Med Microbiol* 2002; 291 Suppl 33: 108–11.
14. Homer MJ, Aguilar-Delfin I, Telford SR, III, Krause PJ, Persing DH. Babesiosis. *Clin Microbiol Rev* 2000; 13: 451–69.

15. Kullberg BJ, Westendorp RG, 't Wout JW, Meinders AE. Purpura fulminans and symmetrical peripheral gangrene caused by *Capnocytophaga canimorsus* (formerly DF-2) septicemia-a complication of dog bite. *Medicine (Baltimore)* 1991; 70: 287-92.
16. Pers C, Gahrn-Hansen B, Frederiksen W. *Capnocytophaga canimorsus* septicemia in Denmark, 1982-1995: review of 39 cases. *Clin Infect Dis* 1996; 23: 71-5.
17. Ruddock TL, Rindler JM, Bergfeld WF. *Capnocytophaga canimorsus* septicemia in an asplenic patient. *Cutis* 1997; 60: 95-7.
18. Dusch H, Zbinden R, Von Graevenitz A. Growth differences of *Capnocytophaga canimorsus* strains and some other fastidious organisms on various Columbia-based blood agar media. *Zentralbl Bacteriol* 1995; 282: 362-6.
19. Fife A, Hill D, Barton C, Burden P. Gram negative septicaemia diagnosed on peripheral blood smear appearances. *J Clin Pathol* 1994; 47: 82-4.
20. Anon. Prevention of pneumococcal disease: recommendations of the Advisory Committee on Immunization Practices (ACIP). *MMWR Morb Mortal Wkly Rep* 1997; 46: 1-24.

Prispelo 21.5.2002