

Marta Žnidaršič Eržen<sup>1</sup>, Igor Frangež<sup>2</sup>, Vladimir Senekovič<sup>3</sup>

# Anterolateralni utesnitveni sindrom gležnja

## *Ankle Impingement Syndrome*

---

### IZVLEČEK

---

**KLJUČNE BESEDE:** artroskopija, gleženj, zvin, utesnitev, zdravljenje

Inverzijske poškodbe gležnja so pogoste in večino jih lahko uspešno zdravimo konzervativno. Pri večini bolnikov bodo kljub konzervativni terapiji prisotne težave. Utesnitveni sindrom gležnja je klinično stanje, pri katerem se pojavi bolečina pri poskusu izvajanja celotnega obsega giba v predelu zgornjega skočnega sklepa zaradi mehanske utesnitve v sklepu. Lahko je posledica poškodbe, infekcije, vnetja ali degenerativnih sprememb. Ločimo med anterolateralnim, anteromedialnim, posteriornim, mehkotkivnim in kostnim utesnitvenim sindromom. Diagnoza utesnitvenega sindroma je pogosto težka zaradi nespecifičnih znakov in simptomov. Glavni simptom je bolečina, ki se prvič pojavi ob inverzijski poškodbi gležnja in se kronično pojavlja pri vsakodnevnih aktivnostih. Lahko je prisotna blaga oteklina prizadetega gležnja v primerjavi z normalnim, bolnik ima lahko občutek nestabilnosti v gležnju. Pri kliničnem pregledu lahko ugotovimo palpatorno občutljivost anterolateralnega predela gležnja. Pasivna dorzifleksija gležnja je pogosto boleča. Glavni klinični test, ki se uporablja pri utesnitvenem sindromu gležnja, je Molloy-Bendallov test utesnitve. Slikovna diagnostika je za prikaz utesnitvenega sindroma nespecifična, zato je dokonča diagnoza mogoča le z artroskopijo, ki je diagnostična in hkrati terapevtska preiskava. Uspešnost artroskopske terapije se razlikuje med posameznimi avtorji (69–90 % uspešnosti posega).

---

### ABSTRACT

---

**KEY WORDS:** arthroscopy, ankle, sprain, impingement, therapy

Inversion injuries of the ankle are common and most are managed adequately by functional treatment. A significant number will, however, remain symptomatic. Ankle impingement syndrome is clinically evident as pain, which is elicited by full range of motion in ankle joint because of the mechanical impingement in the joint. Ankle impingement can result from trauma, infection, inflammation or from degenerative process. The impingement syndrome can be anterolateral, anteromedial, posterior, made of soft tissue or bone. This condition is often difficult to diagnose because the physical signs and investigations are non-specific. The presenting complaint is the pain with activities of daily living after an inversion ankle injury that has not resolved. The patient may note some mild swelling when comparing this ankle to the contralateral ankle. There may be a feeling of instability. Physical examination reveals localized palpable tenderness at the anterolateral corner of the ankle joint. Pain is often elicited by passive forceful dorsiflexion of the ankle. The cardinal physical sign is the Molloy-Bendall impingement test. Most patients have no specific findings visible on medical imaging. Definitive diagnosis is made only with arthroscopy, which is therapeutic and diagnostic.

---

<sup>1</sup> Marta Žnidaršič Eržen, štud. med., Medicinska fakulteta, Univerza v Ljubljani, Vrazov trg 2, 1000 Ljubljana; marta.znidarsic@gmail.com

<sup>2</sup> Asist. mag. Igor Frangež, dr. med., dr. dent. med., Travmatološka klinika, Univerzitetni klinični center Ljubljana, Zaloška cesta 2, 1525 Ljubljana

<sup>3</sup> Asist. dr. Vladimir Senekovič, dr. med., Travmatološka klinika, Univerzitetni klinični center Ljubljana, Zaloška cesta 2, 1525 Ljubljana

## UVOD

### Opredelitev

Utesnitveni sindrom gležnja je klinično stanje, pri katerem se pojavi bolečina pri poskusu izvajanja celotnega obsega giba v predelu zgornjega skočnega sklepa zaradi mehanske utesnitve v sklepu. Do utesnitve v predelu sklepa lahko pride zaradi razraščanja osteofitnih in/ali mehkotivnih lezij. Podobno klinično stanje lahko opazujemo pri utesnitvenem sindromu rame, kjer prav tako prihaja do mehanske utesnitve tetiv rotatorne manšete pod akromionom in posledične kronične bolečine v rami.

Artroskopija gležnja se je v zadnjih letih uveljavila kot način, ki omogoča neposreden pregled sklepnih struktur ter zdravljenje poškodb, popoškodbenih sprememb in kroničnih boleznih zgornjega skočnega sklepa. Tagaki je leta 1939 prvič opisal operacijo s pomočjo artroskopije pri zgornjem skočnem sklepu (1). Watanabe je opisal serijo 28 artroskopij gležnja, in sicer leta 1972, nato so sledili tudi drugi prispevki, posebej proti koncu osemdesetih let (2, 3–10).

### Etiologija in patogeneza

Sprožitveni dejavnik za razvoj utesnitvenega sindroma je poškodba, na primer zlom ali direktna poškodba gležnja med športno dejavnostjo, ki povzroči poškodbo ene ali več vezi gležnja. Zaradi poškodbe vezi se razvije hemartroza, ki spodbudi razraščanje sinovije (reaktivni sinovitis) in hialinu podobnega brazgotinskega tkiva. Razraščanje sinovije je lahko tudi posledica vnetja, degenerativnih procesov ali infekcije. Osteofiti so večinoma degenerativne spremembe, ki nastanejo kot posledica ponavljajoče se direktne ali indirektno poškodbe (11).

Kateri koli od teh procesov (sinovitis, brazgotinjenje, osteofiti) lahko povzroči utesnitev v predelu gležnja zaradi razraščanja tkiva, ki zapolnjuje predel sklepa ali njegove okolice in omejuje normalno gibanje v sklepu. Wolin in sodelavci, ki so zdravili devet bolnikov s kronično bolečino in oteklino v predelu anterolateralnega kota gležnja po zvinu gležnja, so maso hipertrofirane tkiva poimenovali »meniskoidna lezija«, ker je bil njen videz

podoben meniskusu kolena (12). Od tod izvira tudi sinonim za anterolateralni utesnitveni sindrom – meniskoidni sindrom.

Glede na lokacijo razlikujemo med anterolateralnim, anteromedialnim in posteriornim utesnitvenim sindromom. Glede na vrsto mase, ki povzroča mehansko utesnitev v gležnju, pa med utesnitvenimi sindromi ločimo kostne (utesnitev povzročajo osteofiti in degenerativne spremembe) in mehkotivne (utesnitev povzroča sinovitis in/ali hialinu podobna fibrozna brazgotina).

### Anterolateralni utesnitveni sindrom

#### Klinična slika

Glavni simptom pri anterolateralnem (AL) utesnitvenem sindromu v gležnju je bolečina, ki se prvič pojavi po inverzijski poškodbi gležnja in se kronično pojavlja pri vsakodnevni aktivnostih. Bolniki pogosto opišejo sprožitveno poškodbo gležnja kot blago. Bolečina se poslabša pri hoji po stopnicah navgor ali pri podaljšanem stoječem položaju in hoji; v mirovanju navadno preneha. Prisotna je lahko blaga oteklina prizadetega gležnja v primerjavi z normalnim (13). Bolnik ima lahko občutek nestabilnosti v gležnju. To je posledica prisotnosti mehkotivne mase v predelu sklepa, kar imenujemo funkcionalna nestabilnost, prava nestabilnost zaradi okvare vezi pri utesnitvenem sindromu gležnja ni prisotna (14).

Pri kliničnem pregledu lahko ugotovimo palpatorno občutljivost anterolateralnega predela gležnja, občutljiv je prav tako predel anteriorno od lateralnega maleolusa in predel sindezmoze ter lateralnih ligamentov. Pomembno je določiti področje največje občutljivosti in s tem izključiti preostale diagnoze. Točke največje občutljivosti, ki so v predelu sindezmoze, anteriornega talofibularnega ligamenta in morda v predelu fibulokalka-nearnega ligamenta, nakazujejo na utesnitveni sindrom, medtem ko velika občutljivost v predelu *sinus tarsi* verjetno utesnitveni sindrom gležnja izključuje (11). Pogosto lahko v predelu anterolateralnega kota gležnja zati-pamo brazgotinsko tvorbo (predvsem kadar poškodovani gleženj primerjamo z normalnim) (13).

Forsirana dorzifleksija je pogosto boleča zaradi ujetja sinovije ali kapsularnega tkiva med tibialni osteofit in talus ali med tibiotalarne osteofite (11). Kadar pa bolnik aktivno dorzalno flektira stopalo v razbremenjenem položaju, navadno do bolečine ne pride (13). Dorzalna fleksija je pogosto omejena, čeprav lahko le za nekaj stopinj v primerjavi z zdravim gležnjem. Glavni klinični test, ki se uporablja pri utesnitvenem sindromu gležnja je Molloy-Bendallov test utesnitve: gleženj dorziflektiramo, s prstom druge roke pa izvajamo pritisk nad sklepno črto zgornjega skočnega sklepa. Test je pozitiven, kadar se pod prstom pojavi ali poveča bolečina. Test je občasno treba ponavljati na različnih predelih sklepne linije. Test ima 95 % občutljivost in 88 % specifičnost (14).

### Diagnostika

#### Slikovna diagnostika

Pregledna rentgenska slika je pri mehkotkivnem utesnitvenem sindromu neznčilna. Prikazemo lahko velikost osteofitov na srednjem delu golenice. Kljub nespecifičnosti pa je rentgenski prikaz gležnja v treh projekcijah pomemben pri diferencialni diagnostiki drugih kostnih abnormalnosti. Slikanje z magnetno resonanco (MR) je nespecifičen diagnostični test za ugotavljanje mehkotkivnega sindroma gležnja (15).

#### Artroskopija

Zaradi nespecifičnosti slikovnih diagnostičnih testov je pri diagnozi utesnitvenega sindroma gležnja pomembna predvsem artroskopija. Pri najpogostejših kliničnih slikah lahko z njo ugotovimo lokalni sinovitis (mehkotkivni utesnitveni sindrom) in fibrozne trakove (kostni utesnitveni sindrom) v anterolateralnem razdelku gležnja. Mehkotkivne spremembe najpogosteje najdemo na srednjem fibulotalarnem ligamentu in v predelu okrog njegovega spodnjega roba ter v anterolateralnem razdelku. Dorzalna ali plantarna fleksija lahko prikaže utesnitev mehkih tkiv v predelu skočnice (11). Za artroskopijo gležnja se odločimo predvsem takrat, kadar nameravamo opravi tudi artroskopsko operativno odstranitev mehkotkivnega materiala iz sklepa (16).

Pomemben diagnostični test pri bolnikih z mehkotkivnim utesnitvenim sindromom je

poskus z lokalnim anestetikom. Če vbrizgamo lidokain v področje največje občutljivosti, se bolečina zmanjša. Diagnoza mehkotkivnega utesnitvenega sindroma je s tem potrjena (13).

### Diferencialna diagnoza

Pri bolniku s kronično bolečino v predelu gležnja moramo pomisliti tudi na druge možne diagnoze (11):

- adhezije,
- poškodbe kosti in hrustanca skočnice,
- kalcifikacije v predelu notranjega in zunanega gležnja,
- raztrganje peronealne kite,
- nepopoln izpah peronealne kite,
- degenerativne spremembe v sklepu,
- lezije živcev,
- zlome (skočnica, petnica),
- vnetje subtalarne sklepa,
- sindrom *sinus tarsi*,
- kronično lateralno nestabilnost,
- poškodbo sindezmoe in
- anteromedialni in anteroposteriorni utesnitveni sindrom.

### Terapija

Pri AL utesnitvenem sindromu lahko izvajamo konzervativno ali artroskopsko operativno zdravljenje. Kadar se po konzervativnem zdravljenju (imobilizacija, nesteroidna protivnetna zdravila, krioterapija, relativni počitek, fizioterapija) simptomi ne izboljšajo bistveno, je indicirana artroskopska resekcija zarastlin in sinovije.

### Indikacije in kontraindikacije za artroskopsko resekcijo

Ferkel je leta 1993 zasnoval shemo za diagnostične in terapevtske indikacije artroskopije, ki je v uporabi še danes. Tabela 1 prikazuje diagnostične in terapevtske indikacije za artroskopijo gležnja.

Obstajata dve absolutni kontraindikaciji za artroskopijo skočnega sklepa. To sta vnetje in težka artroza. Močna oteklina mehkih tkiv ob sklepu, slaba prekrvavljenaost noge ali zmanjšanje sklepne površine so relativne kontraindikacije (17).

Ustrezno indicirana artroskopija gležnja temelji na ciljani anamnezi, natančnem kli-

**Tabela 1.** Diagnostične in terapevtske indikacije za artroskopijo gležnja.

Diagnostične indikacije za artroskopijo gležnja	Terapevtske indikacije za artroskopijo gležnja
rigidnost sklepa	poškodbe sklepnih površin
nestabilnost	prosto telo v sklepu
blokada v gibanju	sinovitis
izliv	osteohondralni zlom ali defekt
vztrajna bolečina neznanega izvora	osteofiti
	kostne utesnitve, artrofibroza

ničnem pregledu in nativnih rentgenskih posnetkih gležnja. V obravnavi si lahko pomagamo še s posebnimi rentgenskimi projekcijami za gleženj, z ultrazvokom in magnetno resonanco. Sledi diagnostična artroskopija, ki je invaziven poseg.

#### Operativni postopek in tehnika artroskopije gležnja

Uporabljamo lokalno (apliciranje 30 ml 0,66 % ksilokaina z dodatkom ¼ ampule noradrenalina v razmerju 1 : 1.000) ali sistemsko anestezijo. Izbira lokalne ali sistemske anestezije je

pogojena z zdravstvenim stanjem bolnika. Pred operacijo bolniku intravensko vbrizgamo 1 g cefazolina, če bolnik ni alergičen nanj.

Pred posegom na koži označimo anatomske meje sklepa: zunanji in notranji gleženj, kito mišice *tibialis anterior*, arterijo *dorsalis pedis*, kito mišice *peroneus tertius* in vidne veje živca *peroneus superficialis* (slika 1).

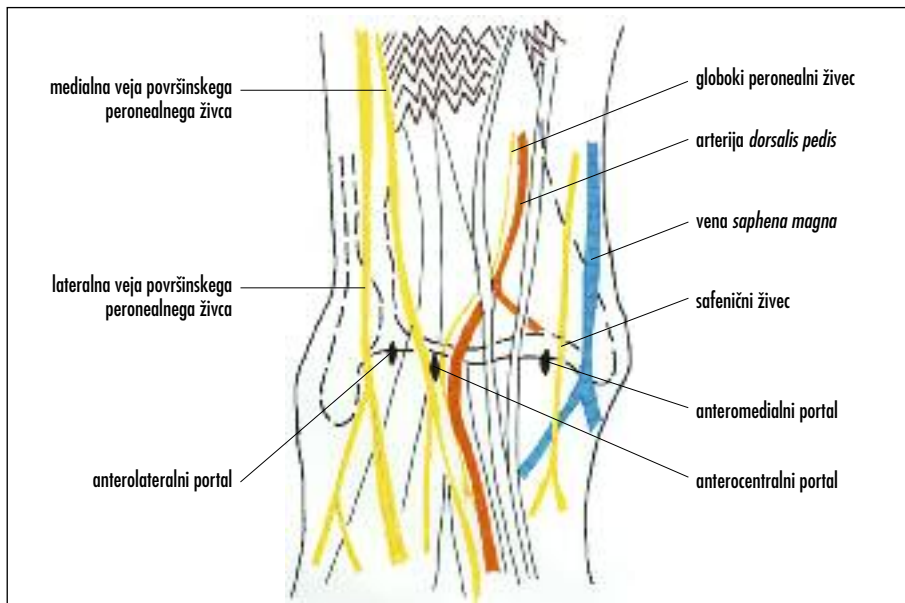
Uporabljamo različne pristope oz. portale: anteromedialnega, anterolateralnega, posterolateralnega in posteromedialnega (slika 2, slika 3, slika 4).

Poseg začnemo z ostrim vrezom kože v predelu izbranega portala, nadaljujemo s prepraco do sklepne kapsule in vstavitvijo topega instrumenta v predel sklepa (slika 5).

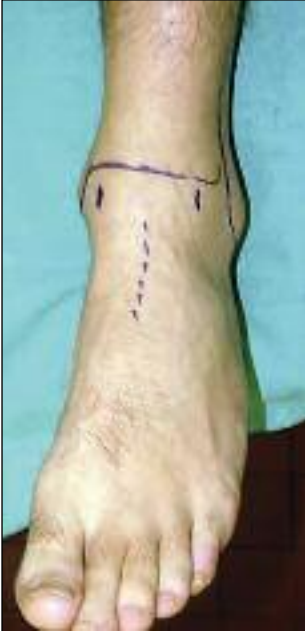S pomočjo artroskopa odstranimo mehko tkivne lezije oz. osteofite (slika 6, slika 7, slika 8, slika 9).

Po odstranitvi lezij je potrebna popolna diagnostična artroskopija gležnja, saj pogosto poleg utesnitvenega sindroma najdemo tudi druge patologije gležnja (13).

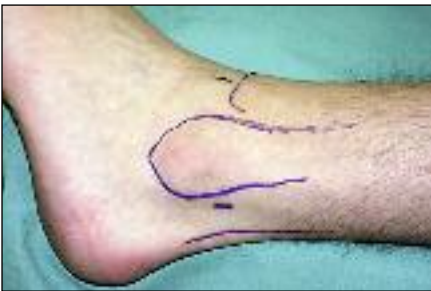Sam poseg je bolj omejen kot pri artroskopiji kolenskega ali ramenskega sklepa, ker je v sklepu manj prostora. Z ročno raztegnitvijo sklepa si povečamo obseg vidnih sklepnih površin. Nekateri avtorji zagovarjajo razteg-



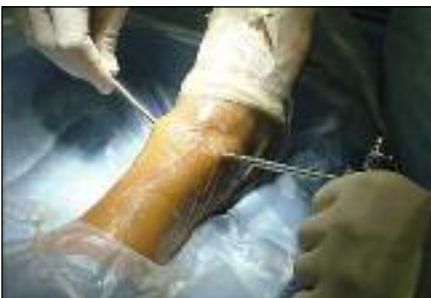Slika 1. Pomembne orientacijske anatomske točke pri artroskopiji gležnja.



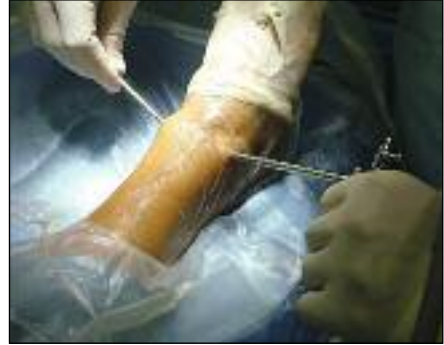Slika 2. Anteromedialni in anterolateralni pristop (Vladimir Senekovič).



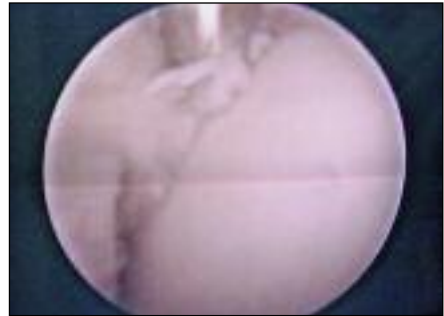
Slika 3. Posterolateralni pristop (Vladimir Senekovič).



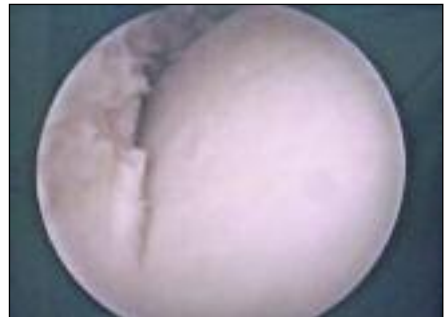
Slika 4. Posteromedialni pristop (Vladimir Senekovič).



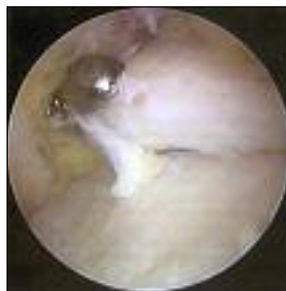Slika 5. Vstavitev topega instrumenta – anteromedialni in anterolateralni pristop (Vladimir Senekovič).



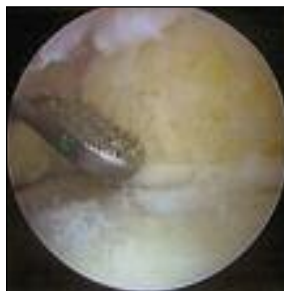
Slika 6. Artrioskopska slika anterolateralnega mehko tkivnega utesnitvenega sindroma v predelu zgornjega skočnega sklepa pred artrioskopsko odstranitvijo mehko tkivnega materiala (Vladimir Senekovič).



Slika 7. Artrioskopska slika anterolateralnega mehko tkivnega utesnitvenega sindroma v predelu zgornjega skočnega sklepa po artrioskopski odstranitvi mehko tkivnega materiala (Vladimir Senekovič).



Slika 8. Artrioskopska slika anterolateralnega utesnitvenega sindroma zaradi osteofitov v predelu zgornjega skočnega sklepa pred artrioskopsko odstranitvijo osteofitov (Vladimir Senekovič).



Slika 9. Artrioskopska slika anterolateralnega utesnitvenega sindroma zaradi osteofitov v predelu zgornjega skočnega sklepa po artrioskopski odstranitvi osteofitov (Vladimir Senekovič).

nitev sklepa z zunanjim fiksatorjem ali z distraktorjem (18). Senekovič poroča, da lahko zadostuje že ročna distrakcija sklepa, ki jo med operacijo izvaja asistent. Ker se pri ročni distrakciji ne uporablja rigidna distrakcija, se gibljivost v sklepu med samim operativnim posegom ne izgubi, tako da sta mogoči pasivna fleksija in ekstenzija, pa tudi inverzija in everzija gležnja. S tem se izognejo tudi možnim iatrogenim poškodbam zaradi same postavitve distraktorja, predvsem poškodbam žil in živcev ter možnim prevelikim poškodbam kosti, ki so jih opisali že nekateri avtorji (16, 19).

Pooperativno se bolniku priporoča nošenje elastične preveze in delno razbremenjevanje operirane okončine. Prenos 50% telesne teže se priporoča 2–4 dni, kasneje postopoma povečujemo obremenitev do bolečine (11).

Uspešnost artrioskopske terapije se razlikuje med posameznimi avtorji. Duparc navaja, da so pri 69% bolnikov simptomi povsem izginili, pri 14% so opazili precejšnje izboljšanje (11). Pri 17% bolnikov niso opazili izboljšanja. Senekovič s sodelavci navaja, da so bili rezultati odstranitve zarastlin in sinovije z intenzivno pooperacijsko fizioterapijo pri desetih bolnikih odlični, dobri pa pri štirih od skupno 14 bolnikov (16). Boynton s sodelavci navaja, da je bila artrioskopska ekscizija anterolateralnega mehkega tkiva uspešna pri 80–90% bolnikov. Avtorji navajajo, da so bili najboljši rezultati doseženi pri bolnikih, ki so imeli lokalizirane simptome, tipno poškodbo, niso imeli nestabilnosti, simptomi pa so popustili po vbrizganju lokalnega kortikosteroida (13).

Tveganje za zaplete pri artrioskopski resekciji tkiva pri mehkoaktivnem utesnitvenem sindromu gležnja je približno 3%. Zapleti so naslednje: nevropraksija perinealnega živca, lokalna neobčutljivost kože in površinske infekcije kože (13).

## KLINIČNI PRIMERI

### 1. klinični primer

Oseminrtidesletni bolnik je iskal pomoč v travmatološki ambulanti zaradi hudih bolečin v predelu desnega zgornjega skočnega sklepa, ki so se pojavljale teden dni in so bile izrazite predvsem med hojo. Bolnik je v anamnezi navajal poškodbo pred dvema mesecema, ko je pri hoji zgrešil stopnico in si poškodoval desni gleženj. Po poškodbi je opazil izrazito otekline in podplutbo, hujših bolečin ni imel, nogo je lahko obremenjeval. Pri kliničnem pregledu smo opazili, da bolnik pri hoji močno šepa in nogo le s težavo obremenjuje. V predelu desnega zgornjega skočnega sklepa je bila vidna otekline. Predel nad distalno fibulo in medialnim maleolusom je bil na pritisk boleč, prisotna je bila tudi izrazita bolečina nad tibiofibularno sindezmazo. Gibljivost gležnja je bila ob pregledu zadovoljiva. Opazili smo atrofijo mečnih mišic. Pri gospodu smo opravili rentgensko slikanje desnega gležnja. Izvid ni pokazal prepričljivih znakov poškodbe skeleta. MR desnega gležnja je pokazala prisotnost tekočine v predelu sklepnega žepna. Konzervativna terapija s počitkom, krioterapijo, analgetikom in razbremenjevanjem prizadetega gležnja ni

bilo uspešna, saj je bolnik tri tedne po uvedbi še vedno čutil bolečine, ki so bile med obremenjevanjem neznosne, v mirovanju pa nekoliko manjše. Zaradi neuspešnega konzervativnega zdravljenja smo se pri bolniku odločili za artroskopijo v lokalni anesteziji. Gleženj je operater pregledal skozi anteromedialni in anterolateralni portal. Na lateralni strani so bile vidne zarastline in obilna sinovija, ki so se vrivale med skočnico in golenico. Omenjeno mehkokotkivno maso je operater artroskopsko odstranil. Na sprednjem robu golenice so bili vidni osteofiti, ki jih je operater prav tako artroskopsko odstranil. Po posegu je bolnik prejemal analgetično terapijo, gleženj je povijal z elastičnim povojem in ga hladil z ledom preko tkanine. V območnem zdravstvenem domu je opravljal fizioterapijo – razgibavanje v razbremenjenem položaju in vaje za krepitev mišic. Ob kontrolnem kliničnem pregledu en mesec po posegu smo ugotovili, da zgornji skočni sklep in predel pred njim na pritisk ni boleč, oteklina je izzvenela, zavrta in boleča pa je bila dorzalna fleksija. Bolniku smo svetovali konzervativno zdravljenje z analgetiki, krioterapijo in z razbremenjevanjem prizadete okončine.

## 2. klinični primer

Dvainštiridesetletna bolnica je poiskala pomoč v travmatološki ambulanti zaradi bolečine v desnem gležnju, ki se je pojavljala predvsem med hojo. Občasno je opažala oteklino v predelu prizadetega sklepa. Gospa je povedala, da je pred osmimi meseci utrpela zvin desne ga gležnja. Ob poškodbah ji je bilo svetovano konzervativno zdravljenje z elastičnim povojem, počitkom, krioterapijo, analgetikom in razbremenjevanjem prizadetega gležnja. Pri kliničnem pregledu je bila prisotna palpatorna občutljivost v predelu pod zunanjim gležnjem. Pri dorzalni fleksiji smo izzvali bolečino. Dorzifleksija je bila izvedljiva v polnem obsegu, gleženj klinično ni bil nestabilen. Svetovali smo ji konzervativno zdravljenje z elastičnim povojem, počitkom, krioterapijo, analgetikom in razbremenjevanjem prizadetega gležnja. Na kontrolnem pregledu en mesec kasneje je bolnica navajala stalno prisotnost bolečine, izrazitejše med hojo. Klinično smo opazili nekoliko omejeno dorzalno fleksijo prizadetega gležnja, ki pa je bila

neboleča. Opravljeno je bilo slikanje z MR, ki je pokazalo izliv v tibiotalarnem sklepu. Ultrazvočna (UZ) diagnostika je pokazala sinovitis peronealnih tetiv in zunanega skočnega sklepa ter tendinozo *musculus tibialis posterior*. Zaradi bolečine, ki je vztrajala že 15 mesecev po prvem pregledu, smo se odločili za artroskopski poseg. Pri artroskopiji smo našli manjši osteofit, ki je ležal lateralno in se je skupaj z mehkim tkivom vračal med golenico in skočnico. Artroskopsko smo odstranili osteofit in reaktivno mehko tkivo. Po posegu je bolnica prejemala analgetično terapijo, gleženj je povijala z elastičnim povojem in ga hladila z ledom preko tkanine. V območnem zdravstvenem domu je opravila fizioterapijo – razgibavanje v razbremenjenem položaju in vaje za krepitev mišic. Ob kontrolnem kliničnem pregledu en mesec po posegu je bila še vedno prisotna blaga oteklina, gibljivost gležnja je bila zadovoljiva. Bolnica je navajala izboljšanje stanja.

## RAZPRAVLJANJE IN ZAKLJUČKI

Inverzijske poškodbe gležnja so med najpogostejšimi športnimi poškodbami. Večinoma simptomi prenehajo po konzervativni terapiji, pri nekaterih bolnikih pa se razvije kronična bolečina v gležnju. Zaradi nespecifičnih kliničnih simptomov in znakov je utesnitveni sindrom pogosto klinično neprepoznan. Za diagnostično in hkrati terapevtsko artroskopijo se odločimo šele po ciljani anamnezi in natančno opravljenem kliničnem pregledu ter slikovnih diagnostičnih metodah (RTG, UZ, MR). Z artroskopsko odstranitvijo kostnih ali mehkokotkivnih lezij v večini primerov dosežemo izginotje ali vsaj izboljšanje simptomatike pri bolnikih, ki trpijo zaradi kronične bolečine v predelu gležnja. Ker se je število artroskopskih operativnih posegov v zadnjem času zelo zvišalo, se moramo izogibati čisti diagnostični artroskopiji, posebej v primerih, ko ne bi spremenili terapevtskega postopka. Glede na naše izkušnje menimo, da se lahko za artroskopijo gležnja odločimo takrat, ko bomo opravili tudi artroskopsko operacijo. Glede na izkušnje je artroskopski poseg pri utesnitvenem sindromu gležnja vsekakor indiciran (16). Seveda pa je pri tem treba upoštevati relativne kontraindikacije za artrosko-

pijo gležnja, kot so žilne bolezni, periferni edemi in okužba mehkih tkiv v okolici sklepa. Absolutni kontraindikaciji sta močna artrroza in vnetje v predelu sklepa.

Rezultati artroskopskega zdravljenja zgornjega skočnega sklepa so dobri, vsekakor pa ne smemo ob tem zanemariti ustrezne konzervativne terapije (16).

## LITERATURA

1. Tagaki K. The arthroscope. *Jpn J Orthop Assn.* 1939; 14: 359–9.
2. Watanabe M. Selfoc-Arthroscope (Watanabe no. 24 arthroscope). Tokyo: Teishin Hospital; 1972.
3. Bieder R. Anterior ankle pain in sports medicine: Aetiology and indications for arthroscopy. *Arch Orthop Trauma Surg.* 1991; 110 (6): 293–7.
4. Guhl JF. Ankle arthroscopy: pathology and surgical techniques, Thorofare. New York: Slack Inc; 1987.
5. Martin DF, Baker CL, Curl WW, et al. Operative ankle arthroscopy. Long term follow up. *Am J Sports Med.* 1989; 17 (1): 16–23.
6. Parisien JS. Diagnostic and operative arthroscopy of the ankle: technique and indications. *Bull Hosp Jt Dis.* 1985; 45 (1): 38–47.
7. Martin DF, Curl WW, Baker CL. Arthroscopic treatment of chronic synovitis of the ankle. *Arthroscopy.* 1989; 5 (2): 255–7.
8. Guhl JF. New concepts (distraction) in ankle arthroscopy. *Arthroscopy.* 1988; 4 (3): 160–7.
9. Guhl JF. Arthroscopic advances: new techniques for arthroscopic surgery of the ankle. *Orthopedics.* 1986; 9 (2): 261–9.
10. Ferkel RD, Fischer SP. Progress in ankle arthroscopy. *Clin Orthop.* 1989; 240: 210–20.
11. Duparc J. Ankle joint – special part. In: Duparc J, ed. Lower leg, ankle and foot. Amsterdam: Elsevier; 2002. p. 693–703.
12. Wolin I, Glassman F, Sideman S. Internal derangement of the talofibular component of the ankle. *Surg Gynecol Obstet.* 1950; 91 (2): 193–200.
13. Boynton MD, Guhl JF. Soft tissue pathology. In: Guhl JF, Parisien JS, Boynton MD, eds. Foot and ankle arthroscopy. New York: Springer – Verlag; 2004. p. 99–109.
14. Molloy S, Solan MC, Bendall SP. Synovial impingement in the ankle. A new physical sign. *J Bone Joint Surg Br.* 2003; 85 (3): 330–3.
15. Thein R, Eichenblat M. Arthroscopic treatment of sports-related synovitis of the ankle. *Am J Sports Med.* 1992; 20 (5): 496–8.
16. Senekovič V, Šaćiri V. Artoskopske operacije v zgornjem skočnem sklepu. *Zdrav Vestn.* 2001; 70: 539–42.
17. Ferkel RD, Scranton PE jr. Arthroscopy of the ankle and foot. *J Bone Joint Surg Am.* 1993; 75 (8): 1233–42.
18. Palladino SJ. Distraction system for ankle arthroscopy. *Clin Podia Med Surg.* 1994; 11 (3): 99–511.
19. Jerosch J, Schneider T, Strauss JM. Arthroscopie des oberen Sprunggelenkes. Indikationlisten der Literatur - realistische Erwartungen. *Unfall chirurg.* 1993; 96: 82–7.

Prispelo 2. 7. 2010