

Saša Ilovar<sup>1</sup>, Matej Kastelec<sup>2</sup>

# Izpah proksimalnega interfalangealnega sklepa

## *Dislocation of Proximal Interphalangeal Joint*

### IZVLEČEK

KLJUČNE BESEDE: proksimalni interfalangealni sklep, izpah, konzervativno zdravljenje, kirurško zdravljenje

Pogosta poškodba proksimalnega interfalangealnega sklepa je izpah. Proksimalni interfalangealni sklep se lahko izpahne v tri smeri: dorzalno, lateralno ali palmarno. Smer določimo glede na položaj srednje falange v odnosu s proksimalno falango. Kljub pogostosti izpahov proksimalnega interfalangealnega sklepa pa so le-ti prevečkrat napačno zdravljeni, kar lahko vodi v togost, boleče premikanje ali fleksijsko kontrakturo sklepa. Namen prispevka je pregled izpahov proksimalnih interfalangealnih sklepov. Opozoriti želimo na pomembnost prepoznavne in pravilnega zdravljenja tovrstnih poškodb ter predstaviti možne kirurške načine zdravljenja.

### ABSTRACT

KEY WORDS: proximal interphalangeal joint, dislocations, conservative treatment, surgical treatment

A frequent injury of the proximal interphalangeal joint is dislocation. The proximal interphalangeal joint may dislocate in one of the three possible directions: dorsal, lateral or palmar. The direction is determined by the position of the middle phalanx in relation to the proximal phalanx. Despite frequent dislocation injuries of the proximal interphalangeal joint, these kinds of injuries are still often inappropriately treated, which leads to stiffness, painful movement or flexion contracture of a joint. The purpose of the article is to review dislocations of the proximal interphalangeal joint. We want to emphasize the importance of recognition and appropriate treatment of these injuries and present possible surgical methods of treatment.

<sup>1</sup> Saša Ilovar, štud. med., Medicinska fakulteta, Univerza v Ljubljani, Vrazov trg 2, 1000 Ljubljana

<sup>2</sup> Asist. mag. Matej Kastelec, dr. med., Klinični oddelek za travmatologijo, Kirurška klinika, Univerzitetni klinični center Ljubljana, Zaloška cesta 2, 1000 Ljubljana; matej.kastelec@kclj.si

## UVOD

Proksimalni interfalangealni sklep (angl. *proximal interphalangeal joint*, PIP sklep) je najpogostejše poškodovan sklep na roki (1). Pogosta poškodba PIP sklepa je izpah. Ko govorimo o izpahih PIP sklepa, govorimo v prvi vrsti o poškodbi vezi, spekter poškodb pa zajema vse od blažjega natega vezi (zvin) do popolnega pretrganja vezi. Hkrati lahko pride tudi do zloma prstnih kosti. Kljub pogostosti poškodb PIP sklepov izkušnje kažejo, da je obravnava teh poškodb (pre)večkrat neprimerna – ali so poškodbe spregledane zaradi neznanja, nedodelanega pristopa ali pa so zdravljene s predolgo imobilizacijo. Cilj zdravljenja izpahov PIP sklepa je ponovna vzpostavitev funkcionalne stabilnosti in optimalne gibljivosti sklepa, za kar so ključni zgodnja prepoznavna izpaha, zadostna stabilizacija sklepa in zgoden pričetek gibanja (2). Neprimerna oskrba izpahov PIP sklepa lahko vodi do artrofibroze, čemur je PIP sklep še posebej podvržen.

## FUNKCIONALNA ANATOMIJA PROKSIMALNEGA INTERFALANGEALNEGA SKLEPA

PIP sklep je tečajast sklep med glavico proksimalne falange in bazo srednje falange prsta. Anatomska zasnova zagotavlja močno stabilnost sklepa in omogoča 100–110° gibanje srednje falange prsta v smeri upogib–izteg. Sklepno ovojnico PIP sklepa krepi močan ligamentarni aparat, ki sklep obdaja kot tristrana škatla (slika 1, slika 2). Spodnjo ploskev tvori palmarna plošča, stranski ploskvi pa stranske vezi (lat. *proprius* in *accessorius*). Ligamentarni aparat zagotavlja stabilnost PIP sklepa; primarna funkcija palmarne plošče je, da preprečuje hiperekstenzijo, stranske vezi pa preprečujejo ulnarno in radialno deviacijo (3). Dorzavno preko PIP sklepa poteka ekstenzorna aponevroza, palmarno pa kite fleksorjev.

Dokler ligamentarni aparat okrog PIP sklepa ni močnejše poškodovan, gibanje

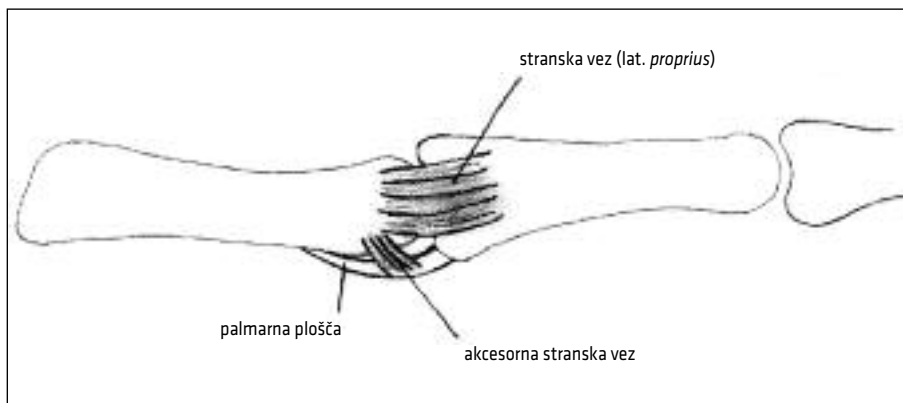
v sklepu večinoma ni omejeno in takrat govorimo o blažjih poškodbah. Popoln izpah PIP sklepa kaže na to, da sta bili vsaj dve mehko tkivni strukturi popolnoma prekinjeni (4). Stranske vezi se po navadi odtrgajo z narastišča na bazi srednje falange ali na palmarni plošči, prav tako se tudi palmarna plošča po navadi odtrga z narastišča na bazi srednje falange. Vezi se lahko odtrgajo tudi skupaj s kostnim narastiščem – takrat govorimo o avulziji (1).

## DIAGNOSTIKA IZPAHOV PROKSIMALNEGA INTERFALANGEALNEGA SKLEPA

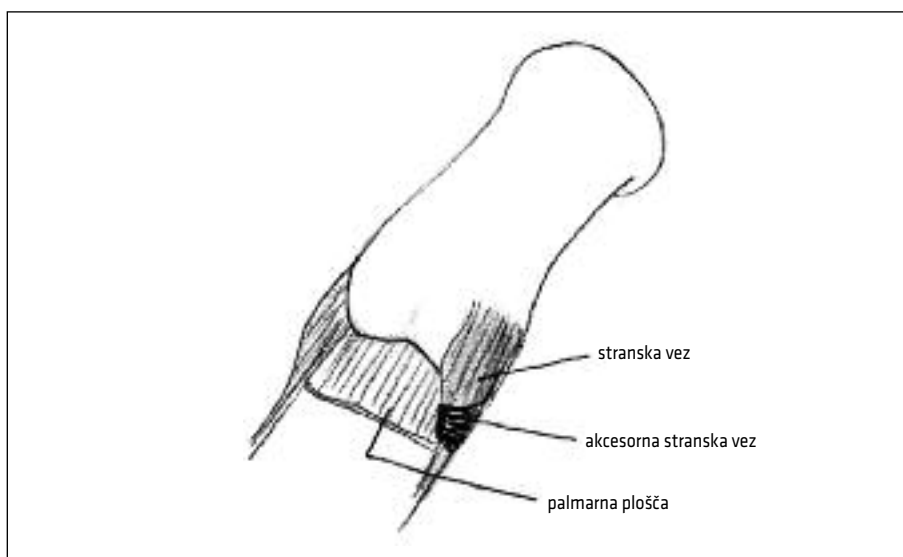
Spekter poškodb PIP sklepa je razmeroma širok, zato je pomemben pravilen diagnostični postopek, s katerim dobimo čim bolj podrobno predstavo o poškodbi. Na podlagi teh podatkov se potem tudi lahko najbolj ustrezno odločimo glede vrste in načina zdravljenja. Poškodovance je smiselno vprašati po podrobni anamnezi, da lažje in natančneje razumemo mehanizem oz. način poškodovanja. Pozanimati se moramo, ali je poškodovan PIP sklep po poškodbi že kdo poskusil naravnati in ali je bil poškodovan že kdaj prej.

## Klinični pregled

Klinični pregled je včasih otežen zaradi otekline in bolečine. Najprej si poškodovani prst ogledamo in presodimo, ali je PIP sklep v anatomske položaju ali je že vidno premaknjen. Z natančno palpacijo poskusimo določiti mesto največje bolečnosti in s tem ugotoviti mesto poškodbe (dorzalno – centralni snop ekstenzorjev, radialno oz. ulnar – stranske vezi, palmarno – palmarna plošča) (5). Sklep, ki klinično ne izgleda deformiran ali močnejše otekel, klinično testiramo. V primeru močnejše otekline ali deformacije sklepa pa, preden sklep klinično testiramo, opravimo rentgensko slikanje. Če rentgensko slikanje ne pokaže izpaha PIP sklepa ali kostne poškodbe (zloma baze srednje falange, avulzije stranskih vezi ali



**Slika 1.** Ligamentarni aparat proksimalnega interfalangealnega sklepa, stranski pogled.



**Slika 2.** Ligamentarni aparat obdaja proksimalni interfalangealni sklep kot tristrana škatla in s tem zagotavlja njegovo stabilnost.

avulzije palmarne plošče), nadaljujemo s kliničnim pregledom za oceno stabilnosti sklepa.

Pri testiranju stabilnosti sklepa (stresni test) moramo biti nežni, da ne povzročimo še dodatne poškodbe že strganih vezi. Stabilnost testiramo dvostopenjsko – najprej preverimo aktivno in nato še pasivno gibljivost. Pri testiranju aktivne gibljivosti bolniku rečemo, naj sam poskuša izvesti

upogib in izteg v čim večjem obsegu. V kolikor sta upogib in izteg nemotena in pri gibanju ne pride do premika oz. izpaha v sklepu, je sklep stabilen. Pasivno stabilnost preverimo s pritiskom na radialno ali ulnarno stransko vez in s pritiskom na palmarno ploščo. Ta test izvajamo v iztegnjenem in deloma skrčenem položaju sklepa, s čimer izključimo stabilizirajoči učinek palmarne plošče. Testiranje je vedno pri-

merjalno – poškodovani sklep primerjamo z nepoškodovanim sklepom na drugi roki. Kadar je sklep pri aktivnem in pasivnem stresnem testu stabilen, prisotni pa sta oteklina sklepa in bolečina pri testu in palpaciji sklepa, takrat gre verjetno za nepopolne ali delne raztrganine vezi (1).

### Radiološka diagnostika

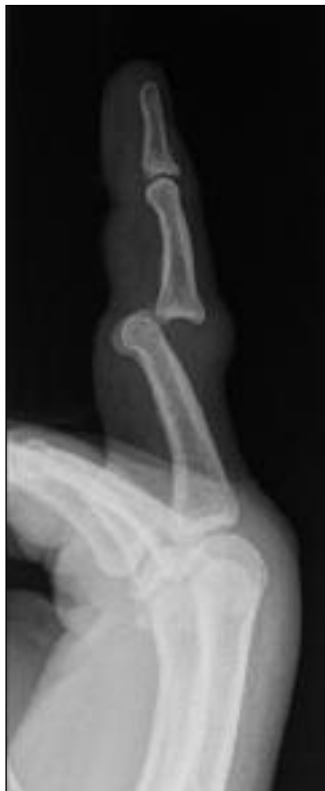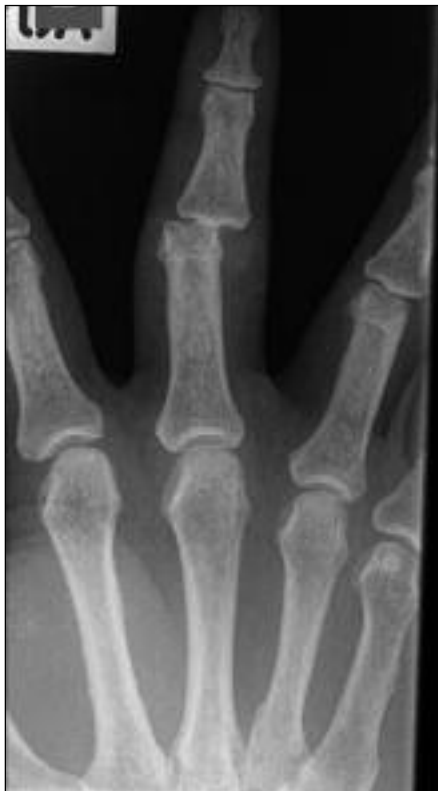V primeru izpahov PIP sklepa nujno napravimo rentgensko slikanje v dveh projekcijah – anteroposteriorni in stranski projekciji:

- za potrditev kliničnih ugotovitev in natančnejši prikaz kostnih struktur po kliničnem pregledu,
- ob deformaciji in močnejši oteklini pa vedno tudi pred natančnim kliničnim testiranjem gibljivosti.

Rentgenski posnetek pokaže vrsto izpaha, morebitne avulzijske poškodbe in zlome zlasti v predelu baze srednje falange – t. i. luksacijske frakture (3, 6).

### KLASIFIKACIJA IZPAHOV PROKSIMALNEGA INTERFALANGEALNEGA SKLEPA

PIP sklep se lahko izpahne v eno od treh smeri: dorzalno, lateralno ali palmarno. Smer odraža položaj srednje falange glede na proksimalno falango in je v večjem deležu pogojena z načinom poškodovanja. Smer izpaha nakazuje tudi na poškodbo anatomskih struktur, zaradi česar sta pri obravnavi izpahov PIP sklepov nujna razumevanje mehanizma poškodovanja in celostna obravnava.



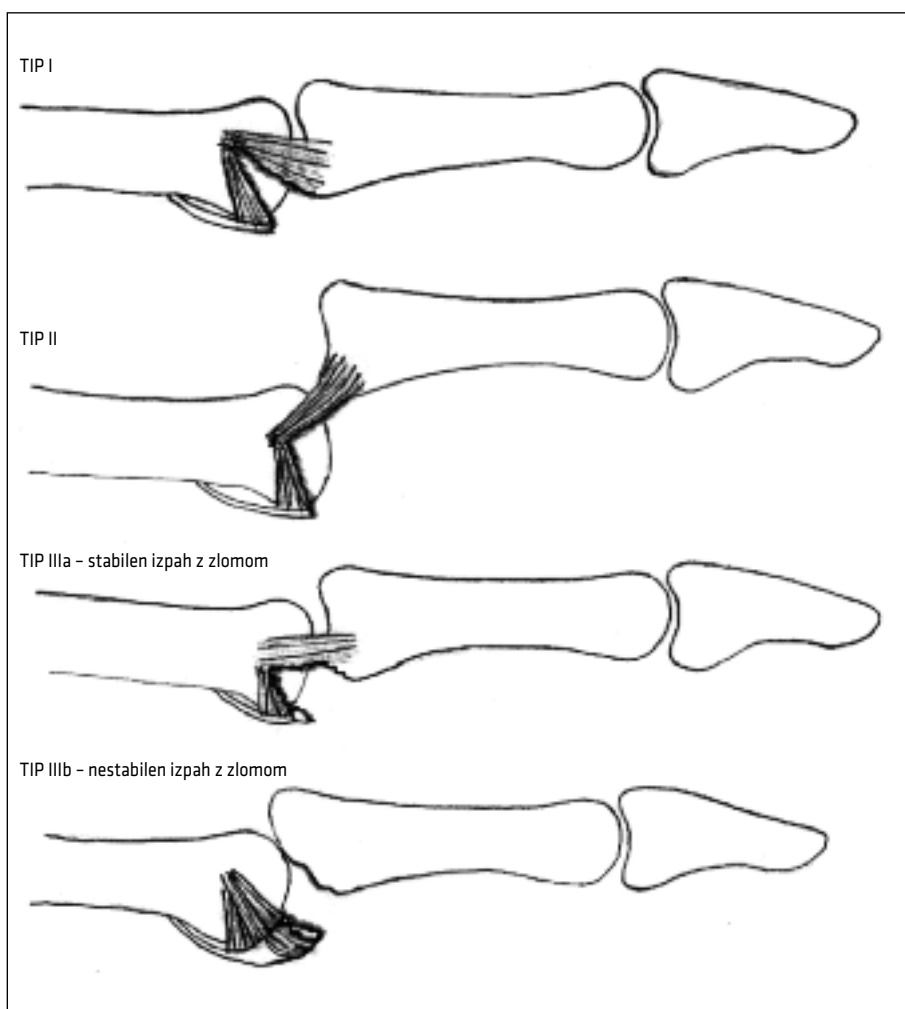
**Slika 3.** Dorzalni izpah proksimalnega interfalangealnega sklepa, rentgenski posnetek (anteroposteriorni in stranski).

## Dorzalni izpah proksimalnega interfalangealnega sklepa

Dorzalni izpah PIP sklepa je najpogostejša oblika izpahov PIP sklepa. Mehanizem poškodovanja pri dorzalnih izpahih je najpogostejše hiperekstenzija PIP sklepa v kombinaciji z različnimi stopnjami kompresije vzdolž prsta. Po navadi do dorzalnih izpahov pride pri igri z žogo, ko npr. žoga prileti v konico prsta (slika 3).

Značilno ob dorzalnem izpahu PIP sklepa pride do odtrganja palmarne plošče; pri

manjših silah izključno do ligamentarne poškodbe v smislu odtrganja palmarne plošče z narastišča na bazi srednje falange, kadar pa na sklep deluje močnejša sila, se lahko skupaj s palmarno ploščo odtrga tudi delček kosti palmarnega roba srednje falange, čemur rečemo avulzijski zlom (angl. *palmar lip fracture-dislocation*) (1). Redko pride do odtrganja palmarne plošče proksimalno, ob čemer se palmarna plošča lahko tudi ujame med glavico proksimalne falange in bazo srednje falange, kar zahteva kirurško oskrbo.



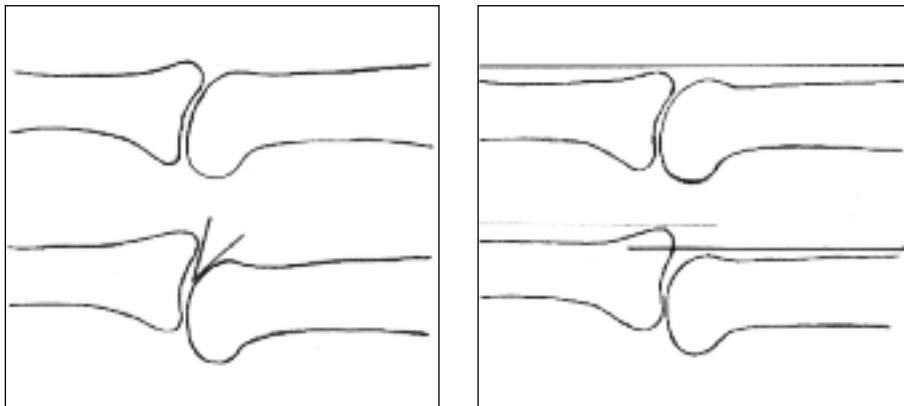
**Slika 4.** Trije tipi dorzalnih izpahov po Eatonu in Littlerju.

Pri popolnem dorzalnem izpahu PIP sklepa so poleg palmarne plošče poškodovani tudi stranski ligamenti (7). Dorzalni izpah srednje falange povzroči specifične ligamentarne poškodbe, ki sta jih Eaton in Littler klasificirala v tri tipe (slika 4) (8):

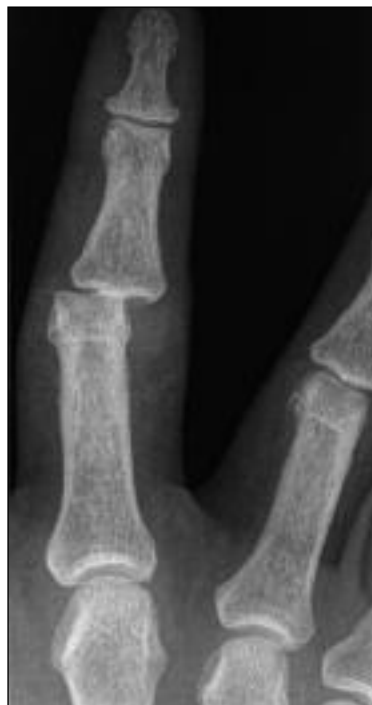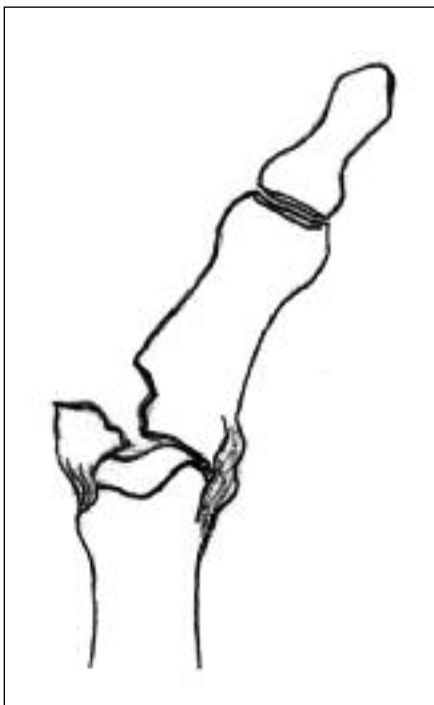
- Tip I: hiperekstenzija. Značilnost tega tipa poškodb je delno ali popolno odtrganje palmarne plošče z narastišča na bazi srednje falange s pridruženim minimalnim vzdolžnim razcepom med akcesornim stranskim ligamentom in *proprius* stranskim ligamentom. Sklepni površini sta sicer v stiku, a nista skladni (sklep ni kongruenten), na rentgenskem posnetku vidi -mo V-znak (slika 5) (9). Klinično ne opazimo hiperekstenzijske nestabilnosti ob aktivnem iztegu ali ob pasivni hiperekstenziji prsta.
- Tip II: dorzalni izpah. Značilnost tega tipa poškodb je popolno odtrganje palmarne plošče in vzdolžni razcep med stranskimi ligamenti. Izpah je popoln in sklepni površini nista več v stiku - srednja falanga je vzporedno dorzalno zamaknjena glede na proksimalno falango. Klinično je opazna nestabilnost ob aktivnem iztegu ali hiperekstenzijska deformiranost ob pasivnem dorzalno usmerjenem stresnem testiranju.
- Tip III: izpah z zlomom (angl. *fracture dislocation*). Pri tem tipu poškodb je kompresijska sila dovolj močna, da pride do avulzijskega zloma palmarnega dela baze srednje falange, lahko pa pride tudi do dodatne impresijske frakture. Ta tip dorzalnih izpahov PIP sklepa lahko še nadalje delimo na stabilne in nestabilne izpahe z zlomom (6, 9). Stabilni izpahi z zlomom so izpahi s palmarnim fragmentom, ki predstavlja manj kot 40% palmarne sklepne površine baze srednje falange in pri katerih dorzalni del stranskih vezi ostane pripet na srednjo falango, zaradi česar sklep po naravnavi ostane stabilen. Pri nestabilnih izpaih z zlomom pa pride do zloma ali utisnjenja (impresije) večjega segmenta palmarne sklepne površine srednje falange (več kot 40%), s čimer PIP sklep izgubi pomembno ligamentarno in sklepno oporo in ga je težko stabilno zaprto naravnati. Pri nestabilnih izpaih z zlomom je po navadi za zadovoljiv izid zdravljenja potrebna kirurška oskrba (6, 9).

### Lateralni izpah proksimalnega interfalangealnega sklepa

Mehanizem poškodovanja pri lateralnih izpaih je addukcijska ali abdukcijska sila,



**Slika 5.** Nekongruenten sklep lahko prepoznamo po značilnostih na rentgenskih posnetkih. Levo - V-znak in desno - znak vzporednic.



**Slika 6.** Levo – skica lateralnega izpaha proksimalnega interfalangealnega sklepa z zlomom, desno – rentgenski posnetek lateralne dislokacije proksimalnega interfalangealnega sklepa.

ki deluje na iztegnjen prst, pri čemer pride do poškodbe stranskih vezi. Značilno ob lateralnem izpahu PIP sklepa pride do raztrganine ene od stranskih vezi, ki se lahko strga ob narastišču na proksimalno falango ali ob narastišču na palmarno ploščo in srednjo falango. Pogosto raztrganino stranske vezi spremlja vsaj delna avulzija palmarne plošče z baze srednje falange (slika 6) (10). Najbolj so lateralnim izpahom izpostavljeni zunanji prsti (mezinec, palec), od vezi pa je najpogosteje raztrgana radialna stranska vez zaradi česar se prst ulnarno premakne (5).

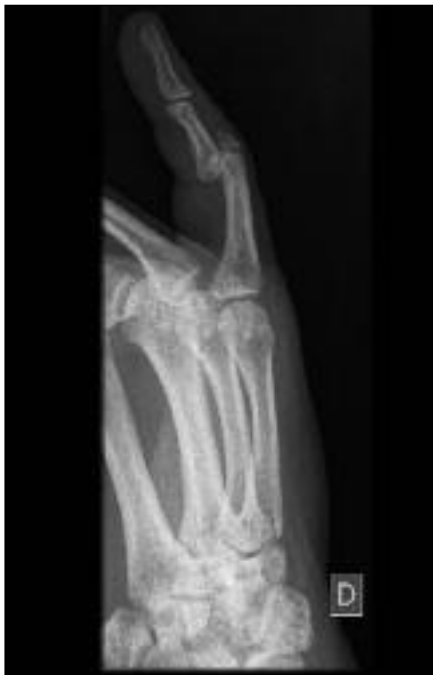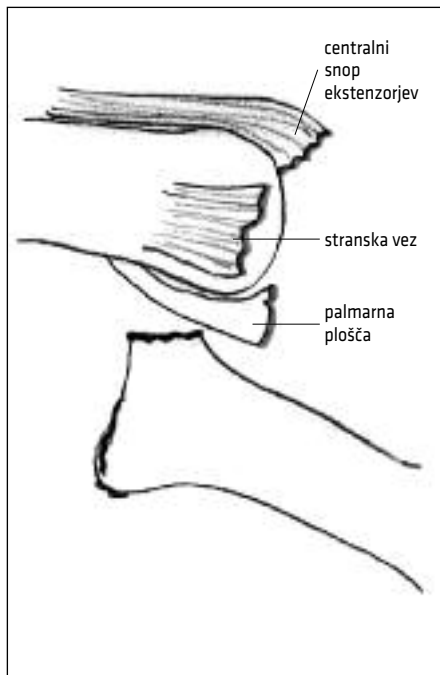
Če ob pasivnem testiranju stabilnosti lateralnih vezi PIP sklepa v iztegu opazimo več kot 20° angulacijo, to kaže na popolno raztrganino ene stranske vezi in poškodbo vsaj enega dodatnega stabilizatorja sklepa (po navadi palmarne plošče). Gre za pomembno prekinitev ligamentarnega aparata, ki pa

po navadi nima resnejših posledic, saj se po naravnanju sklepa vezi same lepo zacelijo. Objavljenih je bilo sicer nekaj poročil o operativnem popravilu stranskih vezi pri atletih in fizičnih delavcih, saj zagovorniki te tehnike obljublajo hitrejšo vrnitev k športu in delu, vendar za zdaj še ni prepričljivih dokazov, da bi to res držalo (6, 11, 12).

### **Palmarni izpah proksimalnega interfalangealnega sklepa**

Palmarni izpah PIP sklepa je redkejša poškodba. Baza srednje falange se lahko palmarno premakne brez rotacije (palmarni izpah) ali pa se zavrti na eni nepoškodovani stranski vezi tako, da nasprotna stran subluksira v palmarni smeri (angl. *palmar rotatory subluxation*). Razlikovanje med tema oblikama je pomembno zaradi načrtovanja zdravljenja (6).

Mehanizem poškodovanja je nenadna rotacijska vzdolžna sila, ki deluje na delno



**Slika 7.** Palmarni izpah proksimalnega interfalangealnega sklepa z zlomom. Levo – odlomek narastišča centralnega snopa ekstenzorne aponevroze, strgane stranske vezi in avulzija palmarne plošče, desno – rentgenski posnetek, stranska projekcija.

skrčen prst v PIP sklepu. Ob tem po navedi pride do enostranske prekinitve stranske vezi in delne avulzije palmarne plošče. Ob palmarnem izpahu srednje falange se priležni kondil premakne v nasprotno smer, dorzalno skozi kite ekstenzorjev prsta, v katere se včasih lahko tudi ujame. Izpah kondila lahko povzroči raztrganino centralnega snopa ekstenzorjev (angl. *central slip*). Palmarnemu izpahu je lahko pridružen tudi zlom, če se centralni snop z narastiščem odloži z baze srednje falange (angl. *dorsal lip fracture-dislocation*) (slika 7) (4).

### **ZDRAVLJENJE IZPAHOV PROKSIMALNEGA INTERFALANGEALNEGA SKLEPA**

Cilj takojšnje oskrbe izpahov PIP sklepa je naravnati izpahnjene sklep in ga v anatomskem položaju stabilno fiksirati, hkrati pa omogočiti čim hitrejši začetek razgibavanja. Dolgoročni, končni cilj zdravljenja pa

je doseči stabilno in neboleče gibanje v sklepu z optimalnim obsegom gibanja. Večina izpahov PIP sklepov je zadovoljivo zdravljena z naravnavo sklepa, primerno opornico in čim krajšo imobilizacijo, včasih pa je potrebna tudi kirurška oskrba. Kadar je le mogoče, je treba čim hitreje po poškodbi začeti z gibanjem poškodovanega sklepa, kar minimalizira nastanek zarastlin (adhezij) in kontraktur ter omogoči boljše celjenje hrustanca in mehkih tkiv.

Ustrezna prepoznava izpahov PIP sklepa, ki potrebujejo operativno zdravljenje, je za optimalen izid zdravljenja prav tako pomembna kot ustrezno zdravljenje stabilnih poškodb z namenom ohranitve funkcije (13).

### **Zdravljenje stabilnih izpahov proksimalnega interfalangealnega sklepa**

Terapija izbora za stabilne hiperekstenzijske in dorzalne izpahe PIP sklepa (tip I in II)



je konzervativno zdravljenje. Prav tako stabilne lateralne in palmarne izpahe večinoma zdravimo konzervativno. Dolgotrajna imobilizacija PIP sklepa ni priporočljiva, pravzaprav je celo odsvetovana, saj hitro vodi v togost in fleksijsko kontrakturo sklepa (14). Omejena gibljivost v sklepu, bolečine in otekanje lahko pri poškodbah, ki povzročijo izpah PIP sklepa, trajajo več mesecev (celo do enega leta), na kar je treba bolnike opozoriti, saj potem zdravljenje, ki je včasih lahko dolgotrajno, sprejmejo z večjim razumevanjem in boljšo motivacijo (6).

Sklep, ki je po naravnavi stabilen v celotnem obsegu giba, vseeno še delno stabiliziramo, najpogosteje z obližno imobilizacijo (angl. *buddy taping*) – poškodovani prst z lepilnim trakom pričvrstimo ob sosednji prst za povprečno 1–2 tedna in naročimo bolniku, naj prst razgibava (slika 8) (6). Pazi ti je treba, da pri lateralnih izpaih PIP sklepa poškodovani prst pričvrstimo ob sosednji prst, ki je na strani poškodovanega kolateralnega ligamenta. Svetujemo hlajenje poškodovanega predela, v primeru otekanja pa kompresijske obveze in elevacijo roke.

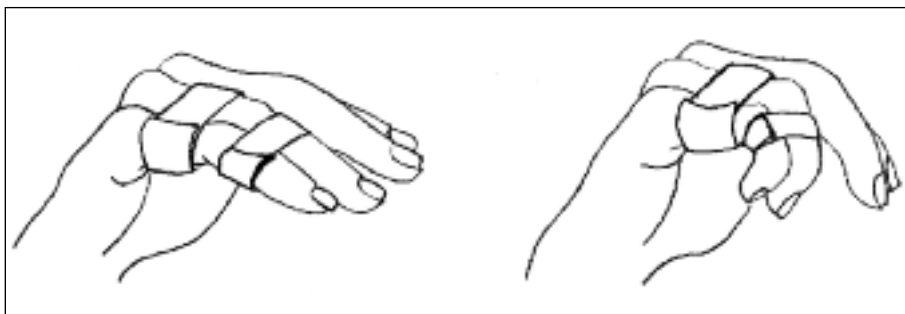
Če sklep ni popolnoma stabilen oz. je bila poškodba hujša, obližna imobilizacija ni dovolj in je treba namestiti opornico za poškodovani prst – za dorzalne izpahe je najprimernejša dorzalna opornica, ki prepreči popoln izteg (angl. *extension (dorsal) block splint*) (slika 9). Opornica drži prst v upog-

njenem (flektiranem) položaju. Vsak teden kot upogiba zmanjšujemo za 10°, cilj pa je, da najkasneje po treh do štirih tednih opornico odstranimo. Študije so pokazale, da v rahlo upognjenem položaju strgana palmarna plošča lahko zavzame skoraj anatomsko lego, ki je optimalna za celjenje, zato je ta metoda zdravljenja učinkovita (6, 15). Če je potrebna namestitev opornice tako, da je prst upognjen za več kot 30°, da ostane v stabilnem položaju, je po navadi primernejše operativno zdravljenje.

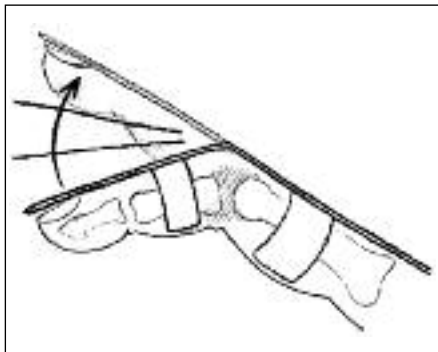
Pri palmarnih izpaih PIP sklepa po uspešni naravnavi sklepa lahko namestimo palmarno opornico, ki preprečuje upogib PIP sklepa (angl. *palmar (extension) splint*). Prst, popolnoma iztegnjen v PIP sklepu, namestimo v opornico, ki preprečuje gibanje v sklepu. Gibanje v distalnem interfalangealnem sklepu je omogočeno in zelo priporočljivo, saj prepreči nastanek zarastlin med okolnimi strukturami (slika 10) (9). Opornico odstranimo po šestih tednih, lahko pa jo poškodovanec začne snemati že prej (ali nosi samo ponoči), če je sklep zadovoljivo imobiliziran sam po sebi.

### Zdravljenje nestabilnih izpahov proksimalnega interfalangealnega sklepa

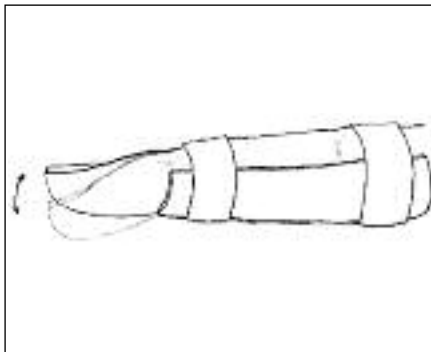
Izpahi PIP sklepa, ki jih ne moremo zaprto naravnati, potrebujejo operativno oskrbo. Prav tako operativno oskrbo potrebujejo



**Slika 8.** Poškodovani prst pričvrstimo ob zdravega z lepilnim trakom, kar prst zadostno stabilizira in hkrati omogoča gibanje.



**Slika 9.** Dorzalna opornica, ki prepreči popoln izteg in drži prst v upognjenem položaju. Vsak teden kot upogiba zmanjšamo s ciljem, da po treh do štirih tednih opornico odstranimo.



**Slika 10.** Palmarna opornica, ki preprečuje upogib v proksimalnem interfalangealnem sklepu in se uporablja pri palmarnih izpahih.

nestabilni izpahi PIP sklepa z zlomom (dorzalni izpahi tipa III, palmarni izpahi z zlomom). Anatomsko naravnava zlomljene sklepne površine, kljub temu da je zaželela, ni vedno predpogoj za optimalno funkcijo PIP sklepa (16). Obstaja več operativnih tehnik za zdravljenje izpahov PIP sklepa, a nobena ni popolna, zato je smiselno obli - ko kirurškega zdravljenja prilagoditi značilnostim posamezne poškodbe (6). Vsem oblikam zdravljenja naj bi bilo skupno vodi - lo, da je čim prej po operativnem posegu sklep treba začeti razgibavati. V nadaljeva - nju bomo opisali najpogosteje uporabljene operativne metode zdravljenja izpahov PIP sklepa, ki se pri kirurškem zdravljenju izpahov PIP sklepa lahko tudi kombinirajo.

### Dinamična skeletna trakcija

Dinamična skeletna trakcija (angl. *dynamic skeletal traction*) je posredni način naravnave zloma in sklepa z ligamentotakso. Naravno in zunanjo fiksacijo dosežemo s per - kutano pritrditvijo dveh Kirschnerjevih žic na način, da PIP sklep raztegujemo (6). Pozitivna stran zdravljenja z dinamično skeletno trakcijo je, da ohranimo anatomijo mehkih tkiv okrog sklepa ter omogočimo takojšnje razgibavanje sklepa, s čimer zmanjšamo možnosti za kontrakture v sklepu po zaključ -

ku zdravljenja. To tehniko lahko uporabimo le pri poškodbah, pri katerih lahko z njo zadovoljivo naravnamo zlom (rentgenska kontrola med operacijo). Naravnava zloma je namreč predpogoj za nadaljnje uspešno zdravljenje zloma z dinamično skeletno trakcijo (17, 18).

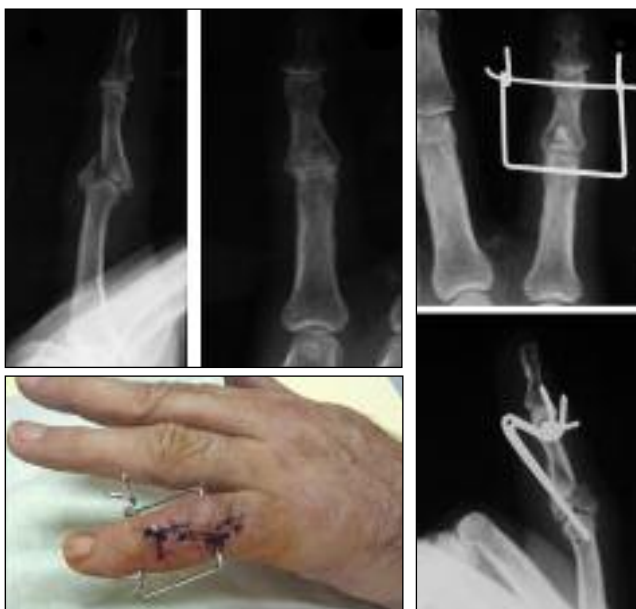Če s samo dinamično skeletno trakcijo odlomkov baze srednje falange ne naravnamo zadovoljivo, to lahko storimo z dodatno odprto naravno odlomkov (slika 11).

### Odrpta naravnava in notranja fiksacija

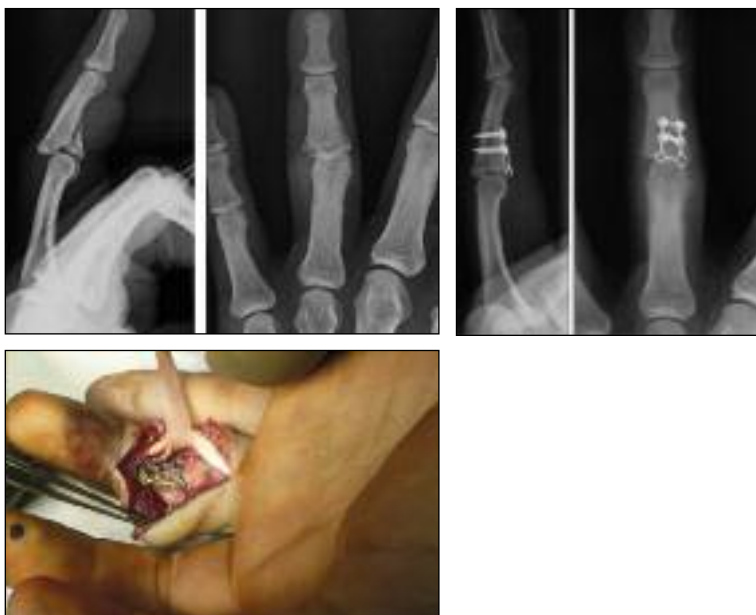Odrpta naravnava in notranja fiksacija (angl. *open reduction and internal fixation*) je kirurški način zdravljenja, ki se ga za zdravljenje luksacijskih zlomov PIP sklepa poslužujemo le v primerih, ko z dinamič - no skeletno trakcijo ne dosežemo zadovo - ljive naravnave PIP sklepa (slika 12). Vrsta učvrstitve (vijaki, mini ploščice itd.) je odvisna od velikosti in števila odlomkov.

### Artroplastika s palmarno ploščo

Artroplastika s palmarno ploščo (angl. *palm plate arthroplasty*) je indicirana za rekonstrukcijo sklepne površine v primeru palmarnih kominutivnih (zdrobljenih) zlomov na bazi srednje falange (4). Distalni del fibro - hrustančne palmarne plošče nadomesti



**Slika 11.** Dinamična skeletna trakcija za zdravljenje izpaha proksimalnega interfalangealnega sklepa. Levo zgoraj – rentgenski posnetek palmarnega izpaha proksimalnega interfalangealnega sklepa z zlomom in vtisnjem odlomka v centralnem delu (centralno impresijo), levo spodaj – izgled po operaciji (kombinacija dinamične skeletne trakcije in odprte naravnave), desno – rentgenska posnetka po operaciji.



**Slika 12.** Odprta naravnava in notranja fiksacija z mini ploščico in vijaki. Levo zgoraj – rentgenski posnetek (dorzalni izpah proksimalnega interfalangealnega sklepa z zlomom), levo spodaj – intraoperativna slika ploščice in vijakov po naravnavi vtisjenih odlomkov baze srednje falange, desno – rentgenska posnetka po operaciji.

zdrobljeno sklepno površino, ki jo odstranimo, in hkrati prepreči dorzalno sublukcijo sklepa po odprti naravnavi (6).

### **Kostni presadek iz hamatuma**

Vstavitev kostnega presadka iz hamatuma (angl. *hemihamate arthroplasty*) za rekonstrukcijo baze srednje falange je zahtevna kirurška tehnika, ki omogoča povrnitev skladnosti in stabilnosti PIP sklepa ter dovoljuje zgodnji začetek gibanja. S kostnim presadkom iz distalne dorzalne sklepne površine hamatuma nadomestimo palmarni rob srednje falange. Prednosti te metode zdravljenja so, da dovoljuje takojšnje rehabilitacijo ter tako zmanjša verjetnost nastanka togosti in artroze sklepa po poškodbi (19, 20).

## **ZAPLETI ZDRAVLJENJA IZPAHOV PROKSIMALNEGA INTERFALANGEALNEGA SKLEPA**

Poškodbe PIP sklepa so lahko delikatne. Zapleti zdravljenja izpahov PIP sklepa niso redki, jih pa lahko s premišljenim in sistematičnim pristopom k zdravljenju omilimo in velikokrat tudi preprečimo. Najpogostejši zapleti zdravljenja so (1, 6, 21):

- deformacija (vretenasta zadebelitev) sklepa zaradi poškodbe same – oteklina, fibroz - na zadebelitev obsklepnih tkiv,

- omejena gibljivost oz. rigidnost zaradi predolge imobilizacije (adhezije ekstenzornega aparata),
- artroza sklepa zaradi poškodbe sklepnega hrustanca ali nezadostne naravnave sklepa pri luksacijskih zlomih,
- sklepna bolečina med gibanjem ali celo v mirovanju,
- ponovni izpah zaradi nezadostne imobilizacije (po zaprti ali odprti naravnavi) in okužbe mehkih tkiv (zelo redko kosti) pri zunanji skeletni trakciji ali perkutani fiksaciji s Kirschnerjevimi žicami.

## **ZAKLJUČEK**

Izpahi PIP sklepov so lahko resne poškodbe in tega se je treba pri njihovem zdravljenju zavedati ter k obravnavi pristopiti celostno. Kljub optimalni diagnostiki in oskrbi rezultati zdravljenja včasih niso optimalni. Pri obravnavi izpahov PIP sklepa je pomembno razumevanje mehanizma poškodbe, ki je privedel do izpaha, pomembna je natančna klinična diagnostika poškodbe in poznavanje različnih vrst izpahov ter primernih načinov zdravljenja. S preudarnim pristopom in spremljanjem poteka zdravljenja lahko dosežemo včasih optimalen, veči - noma pa vsaj zadovoljiv izid zdravljenja z zadovoljivo in nebolečo gibljivostjo, kar mora biti cilj obravnave izpahov PIP sklepov.

**LITERATURA**

1. Chinchalkar SJ, Gan BS. Management of proximal interphalangeal joint fractures and dislocations. *J Hand Ther.* 2003; 16 (2): 117–28.
2. Owsley B. Treating proximal interphalangeal (PIP) joint injuries. Colorado hand therapy update [internet]. 2008 [citirano 2013 Nov 13]; 4: 1–2. Dosegljivo na: <http://www.coloradohandtherapy.net/files/33645245.pdf>
3. Miller MD, Hart JA, MacKnight JM. Essential orthopaedics. 6th ed. Philadelphia: Saunders Elsevier; 2010.
4. Freiberg A. Management of proximal interphalangeal joint injuries. *Can J Plast Surg.* 2007; 15 (4): 199–203.
5. Rupar P, Pšenica J. Poškodbe roke. In: Kersnik J, ed. Zbornik predavanj 5. Kokaljevih dnevov: Poškodbe v osnovnem zdravstvu; 2005 Apr 7–9; Kranjska Gora, Slovenija. Ljubljana: Združenje zdravnikov družinske medicine SZD; 2005. p. 62–73.
6. Green DP, Hotchkiss RN, Pederson WC, et al., eds. Green's operative hand surgery. 5th ed. Philadelphia: Churchill Livingstone; 2005. p. 291–333.
7. Wheelless CR. Dorsal fracture dislocations of the PIP joint. In: Wheelless CR. Wheelless' textbook of orthopaedics [internet]. Towson (MD): Data Trace Internet Publishing, LLC; c1996–2011 [citirano 20 Dec 2012]. Dosegljivo na: [http://www.wheellessonline.com/ortho/dorsal\\_fracture\\_dislocations\\_of\\_the\\_pip\\_joint](http://www.wheellessonline.com/ortho/dorsal_fracture_dislocations_of_the_pip_joint)
8. Eaton RG, Littler JW. Joint injuries and their sequelae. *Clin Plast Surg.* 1976; 3 (1): 85–98.
9. Lawson E, Thomsen L, Hans-Moevi Akué A, et al. [Complex fracture-dislocation of the proximal interphalangeal joint. A case report and focus on palmar proximal interphalangeal fractures-dislocations]. *Chir Main.* 2013; 32 (5): 281–6. Francoščina.
10. PIP joint – lateral dislocation. [internet]. Davos: AO Foundation; c2012 [citirano 20 Dec 2012]. Dosegljivo na: [https://www2.aofoundation.org/wps/portal/surgery/?showPage=indication&bone=Hand&segment=PhalangesMiddle&classification=74-Proximal,+Dislocation&treatment=&method=PIP+joint+-+lateral+dislocation&implantstype=Collateral+ligament+repair&redfix\\_url=1291113091138](https://www2.aofoundation.org/wps/portal/surgery/?showPage=indication&bone=Hand&segment=PhalangesMiddle&classification=74-Proximal,+Dislocation&treatment=&method=PIP+joint+-+lateral+dislocation&implantstype=Collateral+ligament+repair&redfix_url=1291113091138)
11. Mantovani G, Pavan A, Aita MA, et al. Surgical reconstruction of PIP joint collateral ligament in chronic instability in a high performance athlete: case report and description of technique. *Tech Hand Up Extrem Surg.* 2011; 15 (2): 87–91.
12. Gong HS, Chung MS, Oh JH, et al. Ligament reconstruction and tendon interposition for advanced posttraumatic arthritis of the proximal interphalangeal joint: 3 case reports. *J Hand Surg Am.* 2008; 33 (9): 1573–8.
13. Oetgen ME, Dodds SD. Non-operative treatment of common finger injuries. *Curr Rev Musculoskelet Med.* 2008; 1 (2): 97–102.
14. Wolfe SW, Dick HM. Articular fractures of the hand: Part II. Guidelines for management. *Orthop Rev.* 1991; 20 (2): 123–8.
15. Lutz M, Fritz D, Arora R, et al. Anatomical basis for functional treatment of dorsolateral dislocation of the proximal interphalangeal joint. *Clin Anat.* 2004; 17 (4): 303–7.
16. Kang R, Stern PJ. Fracture dislocations of the proximal interphalangeal joint. *J Am Soc Surg Hand.* 2002; 2 (2): 47–59.
17. Borgohain B, Borgohain N, Tittal P. Double parabolic Kirschner-wires as dynamic distractor for treatment of unstable intraarticular phalangeal fractures of hand. *Indian J Orthop.* 2012; 46 (6): 680–4.
18. Badia A, Riano F, Ravikoff J, et al. Dynamic intradigital external fixation for proximal interphalangeal joint fracture dislocations. *J Hand Surg Am.* 2005; 30 (1): 154–60.
19. Williams RM, Hastings H 2nd, Kieffhaber TR. PIP fracture/dislocation treatment technique: use of a hemi-hamate resurfacing arthroplasty. *Tech Hand Up Extrem Surg.* 2002; 6 (4): 185–92.
20. Lindenblatt N, Biraima A, Tami I, et al. Hemi-hamate autograft arthroplasty for acute and chronic PIP joint fracture dislocations. *Handchir Mikrochir Plast Chir.* 2013; 45 (1): 13–9.
21. Polansky R. Finger dislocation joint reduction. [internet]. New York: Medscape Reference; c1994–2012 [citirano 27 Dec 2012]. Dosegljivo na: [http://emedicine.medscape.com/article/109206-overview\\_\\_a16](http://emedicine.medscape.com/article/109206-overview__a16)