

Hana Žitnik Remškar¹

Obravnava zapletov Meckelovega divertikla – prikaz primera

Management of Complications of Meckel's Diverticulum – Case Report

IZVLEČEK

KLJUČNE BESEDE: Meckelov divertikel, invaginacija, nepravilnost v razvoju tankega črevesa, diagnostika, zdravljenje

Meckelov divertikel je najpogostejša prirojena nepravilnost tankega črevesa. Prisoten je pri približno 2 % prebivalstva, največkrat se nahaja v distalnem delu ileuma. V večini primerov je asimptomatski, v 4–10 % pa se izrazi z akutnim zapletom, kot je krvavitev, vnetje divertikla ali obstrukcija črevesa. Najpogosteje se težave pojavijo pred drugim letom starosti, pri odraslih in mladostnikih pa do zapletov pride veliko redkeje. V prispevku je prikazan primer 21-letnega dekleta z akutnim zapletom, povezanim s prisotnostjo do tedaj neugotovljenega Meckelovega divertikla. V razpravi je opisana epidemiologija, klinična slika, diagnostika ter zdravljenje Meckelovega divertikla in pridruženih zapletov. Diagnostika je zahtevna, pogosto je usmerjena v izključevanje drugih, pogostejših vzrokov za nastanek akutne bolečine v trebuhu. Zanesljiva diagnoza je predoperativno redko postavljena. Zdravljenje zapletov Meckelovega divertikla je kirurško, prizadeti del črevesja reseciramo ali klinasto izrežemo. Zdravljenje asimptomatskega Meckelovega divertikla ni potrebno.

ABSTRACT

KEY WORDS: Meckel's diverticulum, intussusception, small bowel anomaly, diagnosis, treatment

Meckel's diverticulum is the most common anomaly of the small intestine. It is present in almost 2% of the population; its most common location is in the terminal part of the ileum. In 4–10% of the affected population, it manifests itself as an acute complication, such as bleeding, inflammation of the diverticulum or obstruction of the bowel lumen. In over half of all cases, the complications of Meckel's diverticulum arise before the age of two. Clinical findings are much less frequent in adolescents or adults. We present a case of a 21-year-old female with acute abdominal pain, due to complications in connection with previously undiagnosed Meckel's diverticulum. We discuss the epidemiology, clinical findings, diagnostic procedures, and treatment. There is little possibility that the diagnosis of Meckel's diverticulum is made before surgical treatment due to complications.

¹ Hana Žitnik Remškar, dr. med., Oddelek za radiologijo, Splošna bolnišnica Jesenice, Cesta maršala Tita 112, 4270 Jesenice; hana.zitnik-remskar@sb-je.si

In symptomatic cases, it requires surgical removal, either by resection of the affected segment or, less commonly, by removing a small part of the intestinal wall that contains the diverticulum. Asymptomatic diverticula do not require any kind of treatment.

UVOD

Meckelov divertikel je najpogostejša prirojena nepravilnost tankega črevesa. Po oce-ni podatkov iz obdukcij in iz retrospektiv-nih epidemioloških študij je prisotna pri približno 2% prebivalstva, dejanska incidenca v prebivalstvu pa ni znana (1). V večini primerov je asimptomatski, v 4–10% pa povzroča zaplete, ki praviloma privedejo do obravnave bolnika v urgentni ambulanti (2, 3). Skoraj polovica bolnikov, ki so obravnavani zaradi zapletov ob prisotnosti Meckelovega divertikla, je starih manj kot dve leti (2). Najpogostejši zaplet v otroški dobi je krvavitev (4). Pri odraslih so zapleti mnogo redkejši: najpogosteje se pojavi mehanski ileus tankega črevesa, vnetje oz. divertikulitis ali krvavitev iz divertikla (2, 4).

V prispevku je predstavljen primer bol-nice s klinično sliko akutnega abdomna, pri kateri je bil zgodaj v poteku bolezni s po-močju UZ-pregleda ugotovljen mehanski ileus in postavljen sum na invaginacijo tankega črevesa. Divertikel je bil dokazan pri operativni odstranitvi prizadetega predela. Namen v prispevku opisanega primera je predstaviti tipično klinično sliko, diagno-stiko in zdravljenje zapletov Meckelovega divertikla. Nanj je treba pomisliti in ga v sklopu diferencialne diagnoze izključiti pri bolnikih, ki so zaradi akutno nastale bolečine v trebuhu pregledani v urgentni ambulanti (5–7).

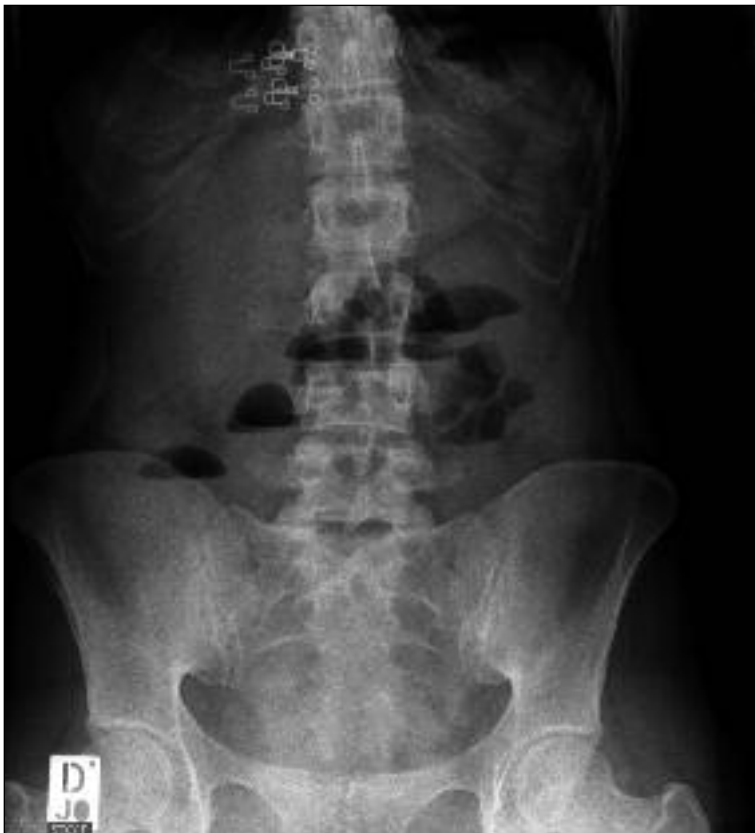KLINIČNI PRIMER

Enaindvajsetletna bolnica je bila v zgodnjih jutranjih urah pregledana v urgentni kirurški ambulanti Splošne bolnišnice Jesenice zaradi en dan trajajoče, stalno prisotne, močne bolečine v zgornjem delu trebuha. Prejšnji dan je večkrat bruhalo pa vsakem

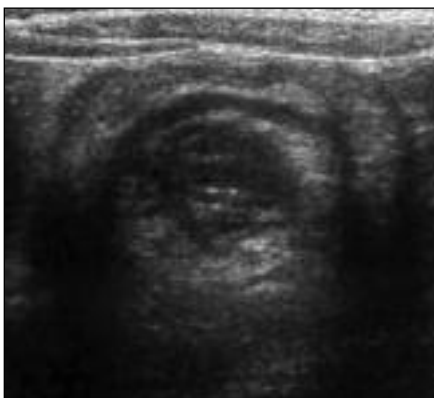obroku hrane. Ponoči je večkrat odvajala tekoče blato; od takrat ni odvajala niti vetrov, niti blata. Do tega pregleda večjih težav z zdravjem ni imela. Pred šestimi meseci je začela prejemati inhibitor protonске črpalke zaradi gastroezofagealne refluksne bolezni.

Pri pregledu je bila bolnica prizadeta zaradi bolečine, bleada, mirna. Krvni tlak je bil 110/74 mmHg, frekvenca pulza 80/min, frekvenca dihanja 16/min, saturacija, izmerjena s pulznim oksimetrom, je bila 98%. Izmerjena telesna temperatura je bila v me-jah normale. Ugotovitve pri usmerjenem pregledu trebuha so bile naslednje: trebuh je bil v nivoju prsnega koša, meteorističen; pri palpaciji sta bila ugotovljena difuzna občutljivost in mišični odpor, najizrazitej-ša v spodnjem desnem kvadrantu, tipnih rezistenc nismo odkrili, peristaltika ni bila slišna, kilna izstopišča so bila prosta. Pri rektalnem pregledu na rokavici ni bilo sledov blata ali sveže krvi, na dosegu prsta ni bilo tipnih rezistenc ali bolečih mest. Pri usmerjenem pregledu ostalih organskih sistemov ni bilo ugotovljenih posebnosti.

Bolnici je bil odvzet vzorec periferne venske krvi za laboratorijsko preiskavo, v katerem je bilo ugotovljeno povišano število levkocitov v krvi ($13,22 \times 10^9/l$) in blago povišana koncentracija C-reaktivnega proteina (14,7 mg/l). Ostale vrednosti opravljenih krvnih preiskav (hemogram, testi ledvičnega delovanja, jetrni testi, amilaza, lipaza) in vrednosti pri pregledu vzorca urina so bile v mejah normale. Test na prisotnost nosečnosti (humani horionski gonadotropin, β -HCG) je bil negativen. Na preglednem RTG posnetku trebuha stoje so bili vidni zračno-tekočinski nivoji, ki so kazali na zaporo tankega črevesja (slika 1).



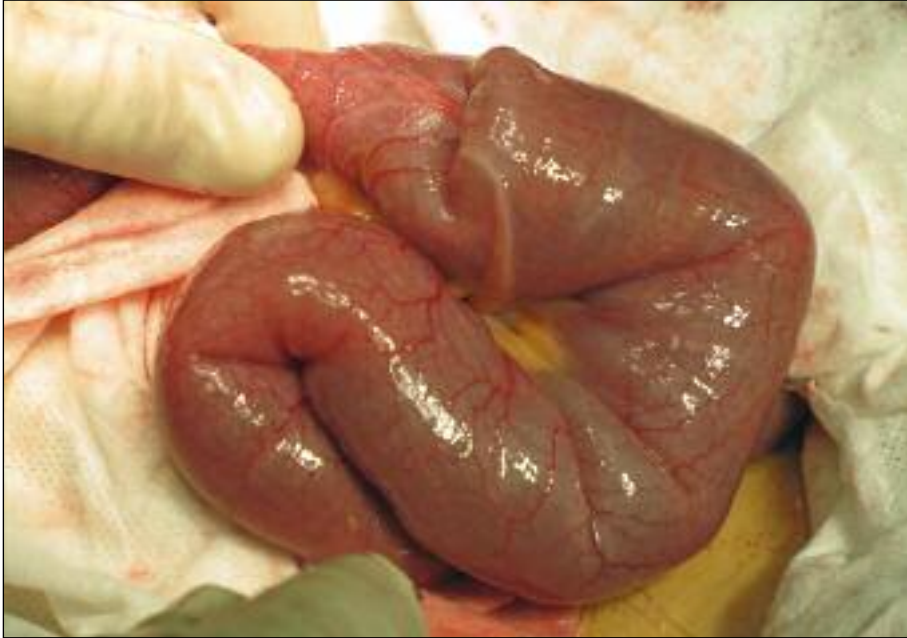
Slika 1. Rentgenski posnetek trebuha stoje. Vidni so zračno-tekočinski nivoji, ki kažejo na zaporo tankega črevesa.



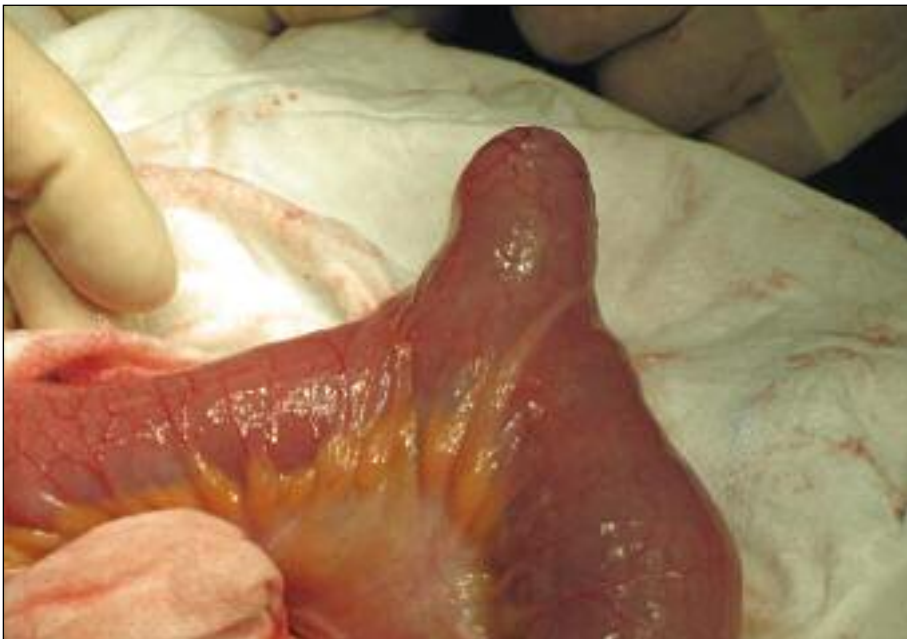Slika 2. Z ultrazvočno preiskavo viden invaginiran segment tankega črevesa. Pri ultrazvočni preiskavi je značilno viden t. i. znak tarče oziroma znak krofa, ki je posledica navidezne podvojitve črevesne stene pri invaginaciji (8).

Opravljen je bil UZ-pregled trebuha, ki je prikazal razširjene vijuge jejunuma in proksimalnega ileuma s prisotno plitvo peristaltiko, v dnu male medenice pa segment črevesa, ki je dajal vtis invaginacije (slika 2). V ostalih pregledanih strukturah trebuha z UZ ni bilo videti posebnosti.

Zaradi hudih bolečin smo bolnici že v ambulantni intravensko vbrizgali eno ampulo natrijevega metamizolata (analgetik) in eno ampulo tropispijevega klorida (spazmolitik), ob tem je bolečina nekoliko popustila. Bolnica je bila zaradi UZ-ugotovljene invaginacije tankega črevesa zaradi opazovanja sprejeta na oddelek abdominalne kirurgije Splošne bolnišnice Jesenice in ob odsotnosti izboljšanja klinične slike še



Slika 3. Mesto invaginacije tankega črevesa med operacijo. Prikazan je ishemični segment ileuma, ki je bil uvihan v priležnem delu črevesa, distalno od ležišča baze Meckelovega divertikla. Pred njim je prišlo do zapore svetline črevesa in do zastoja črevesne vsebine, kar je povzročilo opisano klinično sliko. Opravljena je bila resekcija prikazanega segmenta.



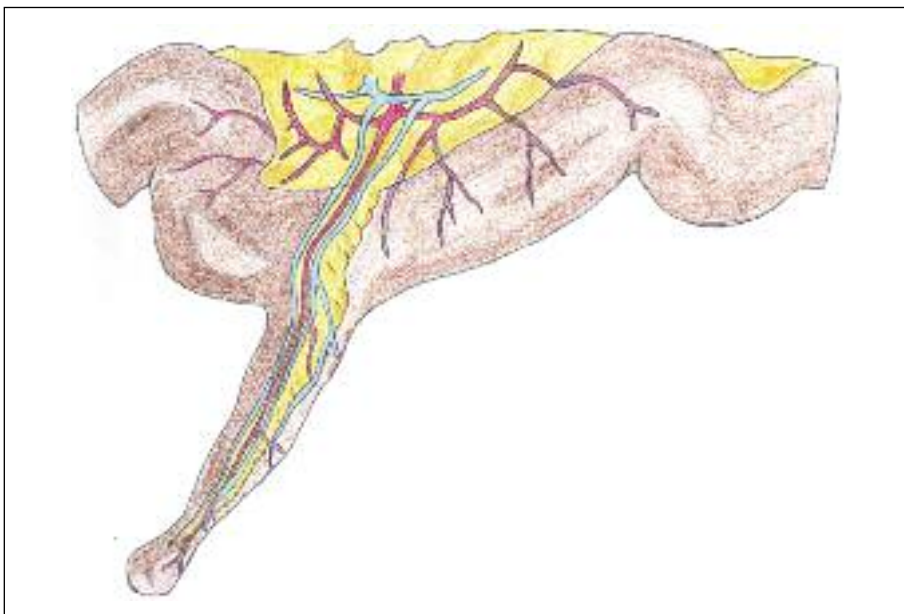
Slika 4. Meckelov divertikel med operacijo.

isti dan urgentno operirana. Opravljena je bila operativna eksploracija trebuha skozi mediano laparotomijo. Pri tem smo našli ileo-ilealno invaginacijo, katere vodilo je bil Meckelov divertikel. Invaginacija je bila mehansko razrešena in divertikel je bil odstranjen s segmentno resekcijo ileuma, na mestu resekcije je bila narejena anastomoza konec s koncem (slika 3, slika 4). Preparat je bil poslan na histološko preiskavo, ki je pokazala prisotnost želodčne sluznice v divertiklu. Zapletov po operaciji ali med okrevanjem v bolnišnici ni bilo in bolnica je bila peti dan po sprejemu odpuščena domov. Pri bolnici je bilo malo verjetno, da bi prišlo do poznejših pooperativnih zapletov, zato kontrolnega pregleda nismo predvideli.

RAZPRAVA

Meckelov divertikel je prirojena nepravilnost tankega črevesa, ki nastane med petim in sedmim tednom embrionalnega razvoja. Gre za ostanek proksimalnega dela omfa-

loenteričnega voda, ki je do tega obdobja normalna povezava med rumenjarkovo vrečko in tankim črevesom zarodka. Do konca sedmega tedna se ta povezava zapre, lahko pa pride do nepravilnosti v zapiranju in posledično do zaostanka funkcionalnih struktur ali veziva v poteku tega voda. Najpogostejša od teh nepravilnosti je razvoj Meckelovega divertikla – cevaste izbokline v steni tankega črevesa, ki vsebuje vse tri plasti črevesne stene (slika 5). Največkrat se nahaja na distalnem delu ileuma, na zadnjih 40 do 90 cm pred prehodom tankega v debelo črevo. Vedno leži na nasprotni strani črevesa od mezenterija, pogosto ga s trebušno steno povezuje trak veziva. Običajno je divertikel dolg od enega do devet cm, za nastanek zapletov in kirurško obravnavo pa je pomemben premer baze divertikla. Širša baza divertikla predstavlja manjšo možnost za zaplete, a hkrati zahtevnejšo omejeno odstranitev pri operaciji zaradi potrebe po večji segmentni resekciji črevesa (2, 7, 9).



Slika 5. Shematska slika Meckelovega divertikla. Vidna je lega divertikla na nasprotni strani črevesa od mezenterija ter potek samostojnih žilnih vej, ki se odcepijo od mezenterialnega žilja za divertikel (11).

Ker omfaloenterični vod vsebuje pluripotentne celice, so v sluznici divertikla lahko prisotne različne ektopične celice oz. tkivo. V približno 40 % vsebuje ektopično sluznico želodca, mnogo redkeje pa vsebuje tkivo trebušne slinavke. Pogostnost Meckelovega divertikla je enaka pri obeh spolih, pojav zapletov pa je iz nejasnih vzrokov tri do štirikrat pogostejši pri moških (7, 10).

Klinična slika in zapleti

Meckelov divertikel se klinično izrazi v 4–10 % primerov, od teh se več kot polovica pojavi v prvih dveh letih življenja (3,7, 12). V večini primerov je Meckelov divertikel asimptomatski in je najpogosteje odkrit naključno pri preiskavah trebušne votline in tankega črevesa zaradi drugih vzrokov. Pogosti zapleti, povezani z Meckelovim divertiklom, so obstrukcija črevesja, krvavitev in vnetje. Redkeje pride do nastanka fistul na trebušno steno, predrtja, torzije divertikla ali volvulusa črevesa. Tveganje za nastanek zapletov upada z naraščajočo starostjo. V otroški dobi je najpogostejši zaplet krvavitev, v odrasli dobi pa so pogostejši ostali zapleti (7).

Mehanska zapora tankega črevesa oziroma mehanski ileus se kaže s krčevito bolečino v trebuhu, z bruhanjem in zaporo odvajanja blata. Kot posledica invaginacije črevesa zaradi Meckelovega divertikla se pojavi pri vseh starostnih skupinah, pri odraslih bolnikih pa je najpogostejši zaplet (2, 7). Peristaltika znotraj divertikla povzroči njegovo vbočenje v svetlino črevesa, kjer nato skupaj s črevesno vsebino in peristaltičnim valom potuje vedno bolj aboralno. Črevesna vijuga potegne s sabo tudi pripadajoči mezenterij. Pritisk na mezenterij v uvihani črevesni vijugi povzroča venski zastoj in oteklino črevesne vijuge, kar lahko pripelje do krvavitve v črevo. Če traja dlje časa, nastane ovira v arterijskem obtoku in ishemična nekroza tega predela (2, 6, 10, 13). Pri invaginaciji se lahko pojavi odvajanje krvavega blata, ki ima zelo tipičen izgled »borovničeve marmelade«.

Akutno vnetje Meckelovega divertikla oziroma divertikulitis se klinično kaže s krčevitimi bolečinami v spodnjem delu trebuha, predvsem v periumbilikalni regiji, ki se lahko širijo v desno dimeljsko regijo; zatem nastopi stalna parietalna bolečina nad mestom vnetega divertikla, kar daje podobno sliko kot akutno vnetje slepiča (2). Vnetje v okolnem tkivu lahko sproži nastanek prirastlin, ki v nekaterih primerih privedejo do mehanske zapore črevesa. Subakutno ali kronično vnetje Meckelovega divertikla je zelo redko (2, 10).

Najpogostejši vzrok večjih krvavitev iz tankega črevesa pri otrocih je razjeda v Meckelovem divertiklu (2). Običajno se pojavi do drugega leta starosti, pogosto se ponavlja in včasih neposredno ogroža bolnikovo življenje (2). Krvavitev najpogosteje povzroči peptična razjeda sluznice, ki nastane ob prisotnosti ektopične želodčne sluznice v divertiklu. Kaže se neposredno s svežo krvjo na blatu, ki je izrazito drugačna od krvavitve pri invaginaciji črevesa. Bolj neopazno se kaže z znaki, kot so utrujenost, zaostanek v rasti in razvoju, bolečine v trebuhu ter anemija. V redkih primerih pride do predrtja razjede in difuznega peritonitisa (10).

Redko v Meckelovem divertiklu pride do razvoja benignega tumorja, npr. leiomioma ali angioma. Malignomi so prav tako redki, večina je karcinoidov, lahko se pojavijo tudi sarkom, adenokarcinom itd. (7, 10).

Diagnostika

Ugotavljanje Meckelovega divertikla je težavno, pogosto je diagnoza dokončno postavljena šele ob operativnem zdravljenju zapletov. Pri nujni obravnavi bolnika si zaplete Meckelovega divertikla najpogosteje skušamo prikazati s slikovno diagnostiko (14).

Prva preiskava je običajno pregledna RTG-slika trebuha pri bolniku, ki leži na hrbtu, stoji ali leži na levem boku, na kateri so vidni nespecifični znaki zapore tankega črevesa ali predrtja votlega organa, če sta

prisotni (2). Pregled trebuha z UZ je dobro dostopna preiskava, ki prikaže predvsem zaplete divertikla (5). Če si jo uspemo prikazati, je na UZ-preiskavi invaginacija tankega črevesa lepo vidna, kot v primeru naše bolnice. Asimptomatski divertikel je z UZ težje odkriti (14).

Naslednja preiskava, ki jo opravimo, če bolnikovo stanje to dopušča, je CT-preiskava trebuha, večinoma z uporabo intravenskega kontrastnega sredstva. Zelo pogosto odkrije zaplete divertikla, medtem ko je asimptomatski divertikel težko ločiti od preostalega tankega črevesa (5).

Pri bolniku s klinično sliko akutnega abdominalna, kjer zanesljive diagnoze nismo uspeli postaviti, bodisi zaradi akutne življenjske ogroženosti, ki ne dopušča nadaljnje diagnostike, ali zaradi nepovednih rezultatov opravljenih preiskav, opravimo operativno eksploracijo trebuha. Ta omogoča hkrati diagnostiko in zdravljenje bolezenskega procesa (15).

Če je glavni znak boleznii dlje časa trajajoča krvavitev iz črevesa in bolnik akutno ni prizadet, lahko opravimo scintigrafijo z radioizotopom tehnecija. Radioizotop označi ektopično ležeče tkivo želodčne sluznice v divertiklu, če je to prisotno. Preiskava je težje dostopna in redko uporabljena. Angiografija mezenteričnih arterij prav tako omogoča natančno določitev izvora krvavitve, a jo zaradi boljše dostopnosti, primerne zanesljivosti in neinvazivnosti ostalih preiskav zelo redko uporabimo (14).

Meckelov divertikel si lahko prikažemo tudi z drugimi metodami, ki se v akutni obravnavi bolnika praviloma ne uporabljajo. Najpogosteje gre za naključno najdbo pri preiskavi zaradi drugih vzrokov. Divertikel si lahko prikažemo npr. pri rentgenski kontrastni preiskavi s zaužitjem barija ali pri kapsulni endoskopiji črevesa (6, 10).

Dokaz prisotnosti Meckelovega divertikla pri preiskavi ne izključuje drugih vzrokov, ki bi lahko povzročili nastanek težav pri bolniku (14). Od stanj, ki lahko povzro-

čijo podobno klinično sliko kot zapleti Meckelovega divertikla, moramo izključiti predvsem akutno vnetje slepiča, gastroenteritis, peptični ulkus želodca, kronično vnetno črevesno bolezen in druge motnje v razvoju prebavnega trakta, predvsem pri zelo mladih bolnikih, npr. Hirschsprungovo bolezen (2, 10).

Zdravljenje

Akutni zapleti, povezani s prisotnostjo Meckelovega divertikla, zahtevajo hitro ukrepanje, v nekaterih primerih lahko celo ogrožajo življenje bolnika. Prisotnost zapletov je indikacija za operativno zdravljenje (16).

Največkrat je potreben pristop z laparotomijo, v nekaterih primerih je odstranitev lahko opravljena laparoskopsko. Metodi sta enakovredni po izidu zdravljenja, način pristopa pa je odvisen predvsem od kliničnega stanja bolnika, pridruženih boleznii, anatomskih razmer pri bolniku in izkušenosti operaterja ter njegove izbire metode (3, 4, 15, 17). Izjemoma zadostuje, če Meckelov divertikel klinasto izrežemo. Pri tem moramo paziti, da odstranimo celotno bazo, ki lahko vsebuje ektopično želodčno sluznico. V večini primerov je potrebna segmentna odstranitev prizadetega dela črevesa s pripadajočim mezenterijem (2). Če je prizadeti segment izrazito ishemično okvarjen (kot se je izkazalo pri našem kliničnem primeru), je segmentna resekcija neizogibna (3).

Zdravljenje asimptomatskega, pri slikovni preiskavi naključno odkritega Meckelovega divertikla, ni potrebno (2, 6, 10). Mnenja glede smiselnosti odstranitve asimptomatskega, med abdominalno operacijo naključno odkritega Meckelovega divertikla, so deljena (18–20). Trenutno prevladujoče mnenje je, da ni priporočljiva, saj je možnost pooperativnih zapletov pri odstranitvi neprizadetega dela črevesa večja kot verjetnost za nastanek zapletov, povezanih s prisotnostjo divertikla (18, 19, 21). Dolgo-

ročno spremljanje bolnikov po operaciji ponavadi ni potrebno.

ZAKLJUČEK

Meckelov divertikel je redka prirojena nepravilnost tankega črevesa, ki v večini primerov ne povzroča težav. Pri 4–10 % se izrazi z zapleti. Diagnostika je zahtevna, pogosto

je usmerjena v izključevanje drugih, pogostejših vzrokov za nastanek akutne bolečine v trebuhu. Zanesljiva diagnoza je predoperativno redko postavljena. Zdravljenje zapletov Meckelovega divertikla je kirurško, prizadeti del črevesja reseciramo ali klina-sto izrežemo. Zdravljenje asimptomatskega Meckelovega divertikla ni potrebno.

LITERATURA

1. Madhyastha S, Prabhu LV, Saralaya V, et al. Meckel's diverticulum. A case report. *Int J Morphol.* 2007; 25 (3): 519–22.
2. Gadžijev E, Flis V. *Akutni abdomen.* Maribor: Založba Pivec; 2009.
3. Rosen MJ, Ponsky JR. *Atlas of surgical techniques for the upper gastrointestinal tract and small bowel.* Philadelphia: Saunders Elsevier; 2010. p. 303–15.
4. Ito T, Sato K, Maekawa H, et al. Adult intussusception caused by an inverted Meckel diverticulum. *Case Rep Gastroenterol.* 2011; 5 (2): 320–4.
5. Morrison J, Jeanmonod R. Case report: Intussusception secondary to a Meckel's diverticulum in an adolescent. *Case reports in emergency medicine [internet].* 2011 [citirano 2013 Nov 20]; Dosegljivo na: <http://www.hindawi.com/crim/em/2011/623863/>
6. Sagar J, Kumar V, Shah DK. Meckel's diverticulum: a systematic review. *J R Soc Med.* 2006; 99 (10): 501–5.
7. Rabinowitz SS. Pediatric Meckel diverticulum [internet]. *Medscape*; c1994–2013 [citirano 2013 Nov 20]. Dosegljivo na: <http://emedicine.medscape.com/article/931229-overview#0104>
8. Weerakkody Y, Amini B. Intussusception [internet]. *Radiopaedia*; c2005–2013 [citirano 2013 Nov 27]. Dosegljivo na: <http://radiopaedia.org/articles/intussusception>
9. Ding Y, Zhou Y, Ji Z, et al. Laparoscopic management of perforated Meckel's diverticulum in adults. *Int J Med Sci.* 2012; 9 (3): 242–7.
10. Harken AH, Moore EE, eds. *Abernathy's surgical secrets.* 6th ed. Philadelphia: Mosby Elsevier; 2009.
11. Wikipedia Contributors. Diverticule de Meckel [internet]. *Wikipedia, The Free Encyclopaedia*; 2006 May 26 [citirano 2013 Nov 27]. Dosegljivo na: http://en.wikipedia.org/wiki/File:Diverticule_de_Meckel.jpg
12. Williamson RC, Cooper MJ, Thomas WE. Intussusception of invaginated Meckel's diverticulum. *J R Soc Med.* 1984; 77 (8): 652–5.
13. Elsayes KM, Menias OC, Harin HJ, et al. Imaging manifestations of Meckel's diverticulum. *AJR Am J Roentgenol.* 2007; 189 (1): 81–8.
14. Townsend CM, Beauchamp RD, Evers MB, et al. *Sabiston textbook of surgery: the biological basis of modern surgical practice.* Philadelphia: Saunders Elsevier; 2012.
15. Rivas H, Cacchione RN, Allen JW. Laparoscopic management of Meckel's diverticulum in adults. *Surg Endosc.* 2003; 14 (7): 620–2.
16. Kuwajerwala NK. Meckel's diverticulum [internet]. *Medscape*; c1994–2013 [citirano 2013 Nov 20]. Dosegljivo na: <http://emedicine.medscape.com/article/194776>
17. Lima M, Gargano T, Maffi M. An unusual case of intramural Meckel's diverticulum as a lead point for ileoileal intussusception – laparoscopically assisted management. *J Pediatr Surg Case Rep.* 2013; 1 (5): 111–3.
18. Zani A, Eaton S, Rees CM, et al. Incidentally detected Meckel diverticulum: to resect or not to resect? *Ann Surg.* 2008; 247 (2): 276–81.

19. Bona D, Schipeni LS, Nencioni M, et al. Laparoscopic resection for incidentally detected Meckel diverticulum. *World J Gastroenterol.* 2008; 14 (31): 4961–3.
20. Tauro LF, George C, Rao SB, et al. Asymptomatic Meckel's diverticulum in adults: is diverticulotomy indicated? *Saudi J Gastroenterol.* 2010; 16 (3): 198–202.
21. Schein M, Rogers PN, Assalia A, eds. *Schein's common sense emergency abdominal surgery.* 3rd ed. Berlin: Springer-Verlag; 2010. p. 372.

Prispelo 20. 11. 2013