

Nejc Pavšič¹, Bojan Štrus², Tomaž Ključevšek³

Priapizem in prikaz kliničnega primera

Priapism and Clinical Case Presentation

IZVLEČEK

KLJUČNE BESEDE: erekcija, ishemični priapizem, neishemični priapizem, erektilna disfunkcija

Priapizem je stanje nehotene delne ali popolne erekcije, ki traja več kot štiri ure in lahko sledi spolni stimulaciji ali pa z njo ni povezan. Poznamo tri tipe priapizma: ishemični (nizkopretočni), neishemični (visokopretočni) in intermitentni tip priapizma. Ishemični priapizem predstavlja utesnitveni sindrom penisa in je urološka urgenca, saj lahko vodi v trajno okvaro erektilne funkcije. Neishemični priapizem je običajno posledica travmatško povzročene arteriovenske fistule, ki vzdržuje dolgotrajno erekcijo. Za intermitentni priapizem, ki je pogost pri bolnikih s homozigotno obliko srpastocelične anemije, so značilne ponavljajoče se in vedno daljše epizode ishemičnega priapizma. Prepoznava stanja in hitro ukrepanje sta nujna. Zdravljenje je za posamezne tipe priapizma različno in je lahko konzervativno, farmakološko, interventno radiološko ali kirurško. Članek obravnava patofiziologijo, klinično sliko, diagnostiko in zdravljenje priapizma ter prikazuje klinični primer neishemičnega priapizma.

ABSTRACT

KEY WORDS: erection, priapism, ischemic, nonischemic, erectile dysfunction

Priapism is the condition of an unwanted erection that persists for more than four hours. There are three different types of priapism: ischemic (low-flow), nonischemic (high-flow) and intermittent (stuttering) priapism. The ischemic type, which represents a form of the compartment syndrome, is the most dangerous form, because it can lead to permanent erectile dysfunction if not treated promptly. The nonischemic type is usually caused by trauma that leads to the formation of an arteriovenous fistula, which is the cause of a permanent erection. Intermittent priapism presents as repetitive and prolonging episodes of ischemic priapism. The treatment of each type of priapism is different and can be either conservative, pharmacological, interventional or surgical. This article describes the pathophysiology, clinical picture, diagnostic approach and treatment options for all three types of priapism. It also presents a case of nonischemic priapism at our clinic.

¹ Nejc Pavšič, štud. med., Medicinska fakulteta, Univerza v Ljubljani, Vrazov trg 2, 1000 Ljubljana; nejc.pavsic@gmail.com

² Asist. Bojan Štrus, dr. med., Klinični oddelek za urologijo, Kirurška klinika, Univerzitetni klinični center Ljubljana, Zaloška cesta 2, 1525 Ljubljana

³ Tomaž Ključevšek, dr. med., Klinični inštitut za radiologijo, Univerzitetni klinični center Ljubljana, Zaloška cesta 2, 1525 Ljubljana

UVOD

Erekcija je stanje povečanja in otrdelosti moškega spolnega uda oz. penisa. Gre za nevrovaskularni odziv, pri katerem je glavni mediator dušikov oksid (NO) (1). NO povzroči relaksacijo gladkih mišičnih celic sinusoidnih prostorov v kavernozi telesih in gladkih mišičnih celic v arterijah, ki napajajo kavernoza telesa. Tako pride do napolnitve sinusoidnih prostorov s krvjo in posledično do erekcije. Ob tem se vene stisnejo ob trdo fibrozno ovojnico penisa (*tunica albuginea*), kar vzdržuje erekcijo (1). Posledica napake v opisanem mehanizmu pritoka in/ali odtoka krvi v kavernozi telesih penisa je priapizem.

Priapizem je stanje nehotene delne ali popolne erekcije, ki traja več kot štiri ure po spolni stimulaciji ali pa s spolno stimulacijo ni povezan (2–4). Ime je dobil po grškem mitološkem bogu Priapu, bogu plodnosti in zaščitniku živine ter vrtov, ki se je zaradi uroka rodil s povečanim spolovilom (3).

Gre za redko stanje, raziskava obiskov urgentnih ambulant v Ameriki kaže, da na 100.000 obiskov urgence obravnavajo 8,05 primerov priapizma (5). Na podlagi teh

podatkov lahko sklepamo, da v Sloveniji letno obravnavamo le nekaj primerov priapizma. Najpogosteje se pojavlja pri moških od 20. do 50. leta starosti, lahko pa prizadene vse starostne skupine (tudi novorojenčke) (6, 7). Etiologija priapizma je različna in je prikazana v tabeli 1, v veliko primerih pa ostaja vzrok neznan (idiopatski priapizem) (2, 8, 9). Glede na patofiziološki mehanizem nastanka in klinične značilnosti ločimo tri tipe priapizma:

- ishemični (nizkopretočni, venookluzivni priapizem),
- neishemični (visokopretočni, arterijski priapizem) in
- intermitentni tip (rekurentni priapizem).

Opredelitev tipa priapizma je ključna za nadaljnjo obravnavo in zdravljenje teh bolnikov (2).

TIPI PRIAPIZMA

Ishemični priapizem

Najpogostejša oblika priapizma je ishemični priapizem, ki predstavlja kar 95 % vseh primerov (2). Po patofiziološkem mehanizmu nastanka je ishemični priapizem enak

Tabela 1. Vzroki priapizma (2, 4, 8, 10–22).

Zloraba psihoaktivnih substanc:

- kokain
- alkohol
- amfetamini

Psihiatrične bolezni:

- bipolarna motnja
- shizofrenija
- depresija
- anksiozne motnje

Zdravila:

- zdravila za zdravljenje erektilne disfunkcije (papaverin, alprostadil, prostaglandin E1, inhibitorji fosfodiesteraze tipa 5)
- antidepresivi (trazodon)
- antipsihotiki (klorpromazin, fenotiazin, klozapin)
- blokatorji α -adrenergičnih receptorjev
- antikoagulanti
- hormoni (testosteron)

Nevrološke bolezni:

- poškodba glave ali hrbtenjače
- multipla skleroza
- nevrosifilis

Hematološke bolezni:

- srpastocelična anemija in druge hemoglobinopatije (talasemija, pomanjkanje glukoza-6-fosfat dehidrogenaze ...)

Maligne bolezni (maligni priapizem):

- kronična mieloična levkemija, druge levkemije in malignomi (prostate, sečnice, testisov, rektuma, pljuč ...)

Poškodbe, udarci, iatrogeni posegi v predelu spolovila ali presredka

Idiopatski primeri

mišičnemu utesnitvenemu sindromu (2, 4). Vzrok je v venski obstrukciji, ki privede do zastoja venske krvi v kavernozi telesih penisa (23). Temu sledi intersticijski edem, ki z zvišanim tlakom zmanjša ali popolnoma prekine dotok po arterijah, kar vodi v ishemično kavernozi teles in vedno hujšo bolečino. Posledice ishemije so napredujoča lokalna hipoksija, hiperkapnija in acidoza, ki že po 12 urah vodijo v poškodbo zunajceličnega matriksa in gladkih mišičnih celic kavernozi teles (24). V kolikor ishemičnega priapizma ne razrešimo, sledi uničenje endotelija sinusoidov kavernozi teles s koagulacijo krvi in z nastankom trombov v sinusoidnih prostorih. V 48 urah pride do nekroze gladkih mišičnih celic sinusoidnih prostorov in razrasta fibrozne tkiva (23). Posledici fibroze kavernozi teles sta skrajšanje dolžine penisa in trajna erektilna disfunkcija (ED) (2, 4).

Značilnost tega tipa priapizma je dolgotrajna, popolna in boleča erekcija (2, 4). Etiologija ishemičnega priapizma je pogosto neznana (idiopatski ishemični priapizem). Pri odraslih bolnikih je najpogostejši znani vzrok ishemičnega priapizma uporaba intrakavernozi injekcij (alprostadil, papaverin, fentolamin) pri bolnikih z ED (25). Pri teh bolnikih se v 1–5 % kot stranski učinek pojavlja priapizem. Nekaj primerov so zabeležili tudi ob uporabi oralnih zdravil za ED (inhibitorji fosfodiesteraze tipa 5: sildenafil, tadalafil, vardenafil) (12). Opisani pa so tudi posamezni primeri ishemičnega priapizma zaradi uporabe antipsihotikov, anti-depresivov, antikoagulantov, drugih zdravil itd. (8, 16, 21, 22). Pogost znani vzrok ishemičnega priapizma je tudi zloraba alkohola in drugih psihoaktivnih substanc (kokain, amfetamini) (8). Povezava med zlorabo psihoaktivnih substanc in ishemičnim priapizmom še ni znana. Domnevajo, da je povezana z delovanjem teh substanc na α -adrenergične receptorje (8, 26). Pogosto imajo ti bolniki tudi psihiatrična obolenja, kot so bipolarna motnja, shizofrenija, depre-

sija in anksiozne motnje (8). Pomemben vzrok nastanka ishemičnega priapizma je tudi srpastocelična anemija, ki je pri nas redka bolezen, a je v svetu zelo razširjena (20–25 milijonov ljudi, največ v Podсахarski Afriki) (27). Incidenca priapizma med temi bolniki je velika in glede na različne raziskave znaša od 20 do 35 % (5, 18). Točen mehanizem nastanka priapizma pri srpastocelični anemiji še ni znan, poleg venske obstrukcije s srpastimi eritrociti naj bi imela pomembno vlogo tudi motena regulacija NO (28).

Intermitentni tip priapizma

Intermitentni tip priapizma predstavlja ponavljajoče se epizode ishemičnega priapizma, ki običajno spontano izzvenijo (29). Najpogosteje se pojavijo ponoči, erekcija pa nato zjutraj še nekaj časa ne popusti. Trajanje epizod se podaljšuje in na koncu preide v pravi ishemični tip priapizma (29). Značilen je za bolnike s homozigotno obliko srpastocelične anemije, pri katerih se v 75 % začne že pred 20. letom (18).

Neishemični priapizem

Neishemični priapizem je redka oblika priapizma, ki največkrat nastane zaradi poškodbe ali udarca v področje spolovil ali presredka (30). Posledica je poškodba kavernozi arterije penisa z nastankom arteriovenske (arteriosinusoidalne) fistule. Ta patološka povezava z velikim pretokom krvi v sinusoidne prostore vzdržuje dolgotrajno erekcijo (30). Do neishemičnega priapizma lahko pride tudi več ur ali dni po poškodbi, ki je topa ali penetrirajoča (udarec v mednožje, travma ob spolnem odnosu, zlom medenice itd.). Nastane lahko tudi kot posledica iatrogenih posegov v področju spolovil in presredka (diagnostični posegi, kirurški posegi, intrakavernozi injekcije, itd.) (30). Za ta tip je značilna neboleča delna erekcija z ohlapnim glansom penisa, le redko so vidne pulzacije penisa (4).

DIAGNOZA

Pri diagnozi tipa priapizma si pomagamo z anamnezo, s kliničnim pregledom, z laboratorijskimi izvidi ter s slikovno diagnostiko (tabela 2) (2, 31). Pri anamnezi smo pozorni na čas trajanja erekcije ter prisotnost bolečine (4). Za diagnozo priapizma mora biti erekcija nehotena in daljša od štiri ur. Poleg tega je čas trajanja erekcije izredno pomemben pri ishemičnem priapizmu, saj lahko le s pravočasnim ukrepanjem preprečimo nastanek fibroze in s tem trajnih okvar erektilne funkcije. V različnih raziskavah so ugotovili, da so okvare erektilne funkcije bolnikov z ishemičnim priapizmom s trajanjem erekcije dlje kot 36 ur trajne in se jim tudi ob razrešitvi priapizma zmožnost spontane erekcije ne povrne (2). Bolečina je prisotna pri ishemičnem in intermitentnem tipu, medtem ko je pri neishemičnem tipu običajno ni. Pri ishemičnem priapizmu je bolečina znak progresivne ishemije in s trajanjem postaja vedno hujša (4). Bolnike povprašamo tudi o poškodbah in udarcih v predel spolovil in presredka, saj te skupaj s trajno nebolečo erekcijo kažejo na neishemični tip priapizma. Prav tako povprašamo o predhodnih epizodah priapizma, ki kažejo na intermitentni tip priapizma, njihovi erektilni funkciji, morebitnih zdravilih za ED ter drugih zdravilih.

S kliničnim pregledom se osredotočimo na pregled spolovila, presredka in trebuha. Iščemo sledi udarcev in poškodb, preverimo bolečnost spolnega uda, pozorni smo

tudi na znake malignih bolezni (4). Od laboratorijskih izvidov sta najpomembnejša hemogram in diferencialna krvna slika, kjer smo pozorni na znake hematoloških bolezni (hemoglobinopatije in levkemije). Po potrebi lahko naredimo urinotoksikološke teste (kokain, marihuana) (31, 32).

Tip priapizma zanesljivo opredelimo s plinsko analizo aspirata krvi iz kavernoznih teles in s preiskavo penisa z barvnim Dopplerjevim ultrazvokom. V prid ishemičnemu priapizmu pri plinski analizi govorijo nižji pH krvi (< 7,25), nižji pO_2 (< 30 mmHg) in višji pCO_2 (> 60 mmHg), medtem ko je plinska analiza aspirata krvi pri neishemičnem priapizmu normalna. Na ultrazvočnem pregledu z barvno doplersko preiskavo iščemo pretok v kavernoznih arterijah penisa. Pri ishemičnem tipu priapizma pretoka ni, pri neishemičnem pa je normalen ali povečan zaradi prisotnosti arteriovenske fistule (31, 32).

ZDRAVLJENJE

Zanesljiva diagnoza tipa priapizma je ključna za izbiro načina zdravljenja, saj je zdravljenje posameznih tipov različno. Ishemični priapizem je urološko urgentno stanje, ki zahteva takojšnje ukrepanje, saj lahko le tako preprečimo trajne okvare erektilne funkcije (31, 33). Prvi korak v zdravljenju je aspiracija krvi iz kavernoznih teles (31). Uporabimo iglo z metuljčkom velikosti 19 G ali 21 G, ki jo uvedemo v spodnjo dorzolateralno tretjino kavernoznega telesa penisa.

Tabela 2. Klinične in diagnostične značilnosti ishemičnega in neishemičnega tipa priapizma (2).

Značilnost	Ishemični tip	Neishemični tip
Erekcija	boleča, popolna	običajno neboleča in le delna
Podatek o poškodbah, udarcu v predel spolovila ali presredka	redko	pogosto
Plinska analiza aspirata krvi iz kavernoznih teles penisa	nenormalna (acidoza, hipoksija, hiperkapnija)	normalna
Prikaz pretoka v kavernozni arteriji na pregledu z barvnim Dopplerjevim ultrazvokom	ni pretoka	normalen ali povečan pretok zaradi arteriovenske fistule

Z aspiracijo krvi zmanjšamo intrakavernozni pritisk (dekompresija), s tem se zmanjša erekcija ter omili bolečina. Aspiracijo lahko po potrebi večkrat ponovimo. V 36 % primerov že sama aspiracija zadostuje pri razrešitvi ishemičnega priapizma (31). V nasprotnem primeru aspiraciji sledijo intrakavernozne injekcije zdravil s simpatikomimetičnim delovanjem (fenilefrin, noradrenalin, adrenalin). Te povzročijo skrčenje gladkih mišič žil in sinusoidnih prostorov v kavernoznih telesih penisa, kar iztisne kri ter zmanjša erekcijo. Med aplikacijo je potrebno sledenje zaradi mogočih stranskih učinkov simpatikomimetikov (glavobol, akutna hipertenzija, tahikardija) (31). Smernice Ameriškega urološkega združenja priporočajo uporabo fenilefrina, ki je selektivni agonist α_1 -adrenergičnih receptorjev (31). Ta ne deluje na β -adrenergične receptorje, kar zmanjša število stranskih učinkov. Če po eni uri zdravljenja z aspiracijo in intrakavernoznimi injekcijami nismo uspešni, sledi kirurško zdravljenje (31, 33). Namen kirurškega zdravljenja je vzpostavitev spoja med kavernoznimi telesi in glansom penisa, spongioznim telesom penisa ali veno (npr. *vena saphena*) (31). S tem se poveča venski odtok, kar povzroči dekompresijo kavernoznih teles in povečanje oksigenacije gladkih mišičnih celic kavernoznih teles. Tehnik vzpostavitve spoja je več. Zaradi preprostosti se na začetku najpogosteje vzpostavi spoj med *glansom penisa* (spongioznim telesom) in enim ali obema kavernoznima telesoma (distalni spoj) (34). Skoraj polovica bolnikov potrebuje več kot en spoj za prekinitvev priapizma, zato se ob neuspehu z distalnim spojem poskuša še z drugimi zahtevnejšimi posegi (npr. spoj med kavernoznim telesom in *veno sapheno* – proksimalni spoj) (33, 35). Možni zapleti teh kirurških posegov so ED, poškodba sečnice in vnetje (31, 33). Prognoza ishemičnega priapizma je kljub tem možnostim zdravljenja slaba, največkrat zato, ker bolniki pomoč poiščejo prepozno. Med tistimi, pri katerih

priapizem traja več kot 24 ur, ima 90 % trajno okvaro erektilne funkcije (36). Pri bolnikih s priapizmom, neodzivnim na zdravljenje, ali z dolgo trajajočim ishemičnim priapizmom, kjer je prognoza glede spontanih erekcij zelo slaba, je možna tudi takojšnja vstavev proteze penisa (36). Zaradi fibroze, ki sledi ishemiji, je kasnejša vstavev proteze tehnično veliko zahtevnejša in včasih celo neizvedljiva (36). Takojšnja vstavev proteze obenem izboljša kvaliteto življenja bolnikov, saj pripomore k hitrejši vrnitvi k njihovem spolnemu življenju (36).

Posamezne ponavljajoče se epizode ishemičnega priapizma, ki predstavljajo intermitentni priapizem, zdravimo kot pravi ishemični priapizem z aspiracijo, intrakavernoznimi injekcijami simpatikomimetikov in kirurgijo (2, 37). Obenem pa z zdravljenjem poskušamo zmanjšati število epizod priapizma. V ta namen se uporablja več zdravil (33, 37, 38):

- intrakavernozne injekcije simpatikomimetikov, ki si jih bolnik ob epizodi injicira sam,
- finasterid (inhibitor 5- α -reduktaze),
- sildenafil in tadalafil (inhibitorja fosfodiesteraze tipa 5),
- baklofen (agonist receptorjev za γ -amino masleno kislino (angl. *γ -aminobutyric acid*, GABA) in
- hormonska terapija z antiandrogeni, agonisti gonadoliberina ter estrogenom.

Trajno zdravljenje s temi zdravili ni vedno učinkovito, poleg tega se morajo bolniki zavedati tudi stranskih učinkov teh zdravil (33, 37, 38).

Zdravljenje neishemičnega priapizma ne predstavlja urgence, saj običajno ne povzroča dolgoročnih posledic (2). Erekcija v približno 60 % primerov mine spontano, zato je zdravljenje najprej večinoma konzervativno (39). Bolnik naj počiva, penis pa hladi z obkladki. Če erekcija ne popusti, lahko prikažemo arteriovensko fistulo z arteriografijo in jo zapremo z intervencijskim

radiološkimi posegi s selektivno arterijsko embolizacijo (31, 40). Opisane so začasne (želatinske gobice, avtologni krvni strdki) in trajne embolizacijske tehnike z uporabo kovinskih mikrospiral (angl. *micro coils*) (33, 39). Rezultati teh posegov so zelo dobri, saj erekcija po posegu običajno popolnoma popusti (40). Stranski učinek tega posega je lahko ED, ki naj bi se po nekaterih raziskavah pojavila kar v 15 % posegov (2). Druga možnost je kirurški poseg s podvezanjem (ligacijo) kavernozone arterije ali s kirurško odstranitvijo arteriovenske fistule. Oba posega lahko povzročita ED, a je pri odstranitvi fistule ta možnost manjša (2, 39).

PREDSTAVITEV KLINIČNEGA PRIMERA

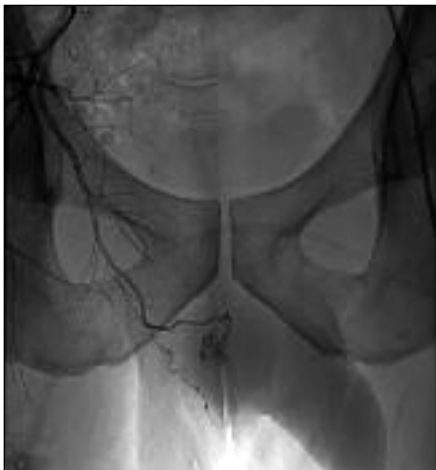Bolnik JV, star 37 let, je bil v sprejemni ambulanti Kliničnega oddelka za urologijo pregledan zaradi deset dni trajajoče nehotene erekcije. Gospod je povedal, da se je pred desetimi dnevi ob preskoku ovire udaril v predel presredka. V predelu poškodbe ga je močno bolelo, za tem sta se pojavila tudi krvavkast izcedek iz sečnice (uretroragija) in nekoliko krvavkasto obarvan urin (hematurija). Še isti dan se je pojavila erekcija, ki do zdajšnjega pregleda ni izzvenela. Gospod je bil do sedaj zdrav, brez pridruženih bolezni in redne terapije. V preteklosti težav z erekcijo ni imel.

V splošnem somatskem statusu pri gospodu ni bilo opaziti posebnosti. Trebuh je bil mehak, neboleč, brez tipnih patoloških rezistenc. Pri pregledu spolovila je bila vidna delna otrdelost (tumescenca) kavernozone teles, medtem ko je bil glans v celoti ohlapen. Pregled skrotuma ni bil boleč, testisa sta bila prisotna in primerne velikosti. V predelu presredka je bila vidna manjša kontuzijska značka, ki je bila na dotik boleča.

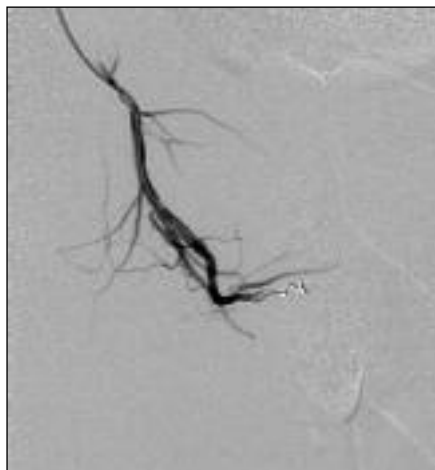
Bolnika so zaradi kliničnega suma na neishemični (visokopretočni) priapizem sprejeli na urološko kliniko. Na oddelku so

odvzeli kri za laboratorijske preiskave (biokemija, hemogram, diferencialna krvna slika in elektroliti), ki niso pokazale posebnosti. Bolniku so nato naredili ultrazvočno preiskavo kavernozone teles z barvnim Dopplerjevim ultrazvokom, ki je pokazala 17 mm veliko arteriovensko fistulo v desnem kavernozone telesu. Ta povezava je z velikim pretokom vzdrževala stalno erekcijo, kar je potrdilo diagnozo neishemičnega priapizma. Ultrazvočno sicer niso ugotovili drugih sprememb, *tunica albuginea* je bila nepoškodovana. Ker je bila možnost spontane razrešitve priapizma zaradi dolgotrajnega poteka majhna, so erekcijo najprej poskušali zmanjšati z injiciranjem razredčenega adrenalina (v dozi 1 ml adrenalina v 9 ml fiziološke raztopine). Po 2,5 ml razredčenega adrenalina je prišlo do začasne uplahnitve penisa, čemur je po nekaj urah sledila ponovna erekcija. Zaradi neuspeha so se odločili za interventni radiološki poseg z embolizacijo. Poseg je bil čez tri dni uspešno opravljen. Arteriografija je pokazala arteriovensko povezavo v povirju desne arterije pudende interne (slika 1). Prikazu je sledila superselektivna katetrizacija z mikrokatetrom ter embolizacija te povezave z mikrospiralo (slika 2, slika 3). Penis je po posegu popolnoma uplahnil. Vsi laboratorijski izvidi po posegu so bili v mejah normale (glukoza 6,0 mmol/l, sečnina 3,7 mmol/l, kreatinin 98 μmol/l, celoten bilirubin 20 μmol/l, direktni bilirubin 7 μmol/l, elektroliti v mejah normale). Naslednji dan je bila opravljena kontrolna ultrazvočna preiskava kavernozone teles, na kateri je bila še vedno vidna povezava, a je bil pretok minimalen. Bolnika, ki se je počutil dobro, so zato odpustili v domačo oskrbo.

Na kontrolnem pregledu v urološki ambulanti čez deset dni se je gospod počutil dobro, po operaciji ni imel težav. Gospod je povedal, da so jutranje erekcije prisotne, a so mogoče nekoliko slabše. Spolnega odnosa v dneh po odpustu še ni imel. V kliničnem statusu ni bilo posebnosti, spolo-



Slika 1. Arteriografski prikaz arteriovenske fistule, ki vzdržuje stalno erekcijo, v povirju desne arterije pudende interne.



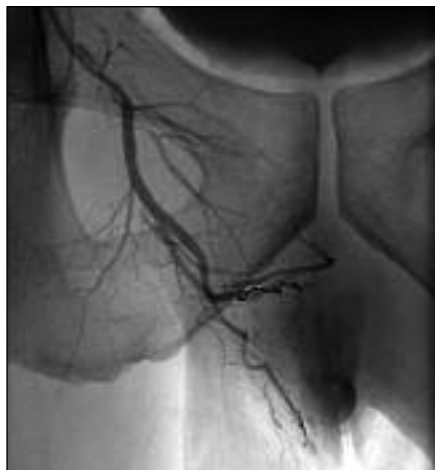Slika 2. Vstavitve mikrospirale v arteriovensko fistulo.

vilo ter predel presredka sta bila na dotik neboleča. Zaključili so, da so te erekcijske motnje le prehodne narave ter da gospod zaradi tega v danem trenutku ni potreboval posebne terapije. Naročili so mu, da naj se v primeru vztrajajočih težav z erekcijo zgłosi v ambulanti za erekcijske motnje.

RAZPRAVA

Neishemični priapizem je stanje, ki ga pri nas vidimo zelo redko. Opisan primer je tipičen, saj opisuje nastanek neishemičnega priapizma po udarcu v presredok. Udarci v predel spolovila ali presredka so najpogostejši vzrok nastanka tega tipa priapizma. Otrdelost penisa se lahko pojavi šele nekaj dni po udarcu, tako da bolniki včasih ne povezujejo obeh dogodkov. Zaradi udarca se pogosto pojavita tudi uretroragija in hematurija. Gospod je na pregled v urološko ambulanto prišel šele po desetih dneh erekcije. Takšni in še daljši zamiki pred obiskom zdravnika so zaradi sramu ob tej občutljivi temi pogosti. Že anamneza in klinični status sta zadoščala za delovno diagnozo neishemičnega priapizma. Potrjevali so jo delna erekcija z ohlapnim glansom penisa, nebolečnost samega penisa ter

podatek o udarcu v presredok z vidno kontuzijsko značko v tem predelu. Čeprav je osnovno zdravljenje neishemičnega priapizma konzervativno, so se v našem primeru zaradi dolgotrajnega poteka (deset dni trajajoča erekcija) odločili za takojšno razrešitev erekcije z injiciranjem adrenalina. Ker je bil uspeh z adrenalinom le kratkotrajen, je bila opravljena arteriografija z embolizacijo



Slika 3. Prikaz mikrospirale v arteriovenski fistuli. Iztekanja kontrasta sedaj ni več, visokopretočna povezava je zaprta.

arteriovenske fistule. Po zaprtju te visoko pretočne povezave je ud popolnoma uplahnil. Gospod se je po posegu počutil dobro, prav tako ni navajal težav na ponovnem pregledu. Poročal je o jutranjih erekcijah, kar kaže na povrnitev normalne erektilne funkcije. ED kot zaplet neishemičnega priapizma je redka in je pogostejše stranski učinek intervencijskega ali kirurškega zdravljenja.

ZAKLJUČEK

Kljub svoji redkosti je priapizem urološko stanje, ki ga je pomembno prepoznati. Diagnoza priapizma, za katero zadostujeta že anamneza in klinični pregled bolnika, ni zahtevna. Za odločitev o primernem zdravljenju je treba diagnostično opredeliti tip priapizma (ishemični, neishemični ali intermitentni tip), saj je zdravljenje posameznih tipov različno. Z zdravljenjem poskušamo prekiniti dolgotrajno erekcijo, omiliti bolečino ter preprečiti nastanek trajnih okvar erektilne funkcije.

LITERATURA

1. Awad A, Alsaid B, Bessede T, et al. Evolution in the concept of erection anatomy. *Surg Radiol Anat.* 2011; 33 (4): 301–12.
2. Broderick GA, Kadioglu A, Bivalacqua TJ, et al. Priapism: pathogenesis, epidemiology, and management. *J Sex Med.* 2010; 7: 476–500.
3. Cherian J, Rao AR, Thwaini A, et al. Medical and surgical management of priapism. *Postgrad Med J.* 2006; 82 (964): 89–94.
4. Pryor J, Akkus E, Alter G, et al. Priapism. *J Sex Med.* 2004; 1 (1): 116–20.
5. Stein DM, Flum AS, Cashy J, et al. Nationwide emergency department visits for priapism in the United States: emergency department visits for priapism. *J Sex Med.* 2013 [citirano Dec 26 2013]; 10 (10): 2418–22.
6. Dust N, Daboval T, Guerra L. Evaluation and management of priapism in a newborn: a case report and review of the literature. *Paediatr Child Health.* 2011; 16 (1): 6–8.
7. Aktoz T, Tepeler A, Gündoğdu EO, et al. Priapism in the newborn: management and review of literature. *Andrologia.* 2011; 43 (1): 65–7.
8. Gottsch HP, Berger RE, Yang CC. Priapism: comorbid factors and treatment outcomes in a contemporary series. *AdvUrol.* 2012; 2012: 672624. doi: 10.1155/2012/672624.
9. Pohl J, Pott B, Kleinhans G. Priapism: a three-phase concept of management according to aetiology and prognosis. *Br J Urol.* 1986; 58 (2): 113–8.
10. Roberts JR, Price C, Mazzeo T. Intracavernous epinephrine: a minimally invasive treatment for priapism in the emergency department. *J Emerg Med.* 2009; 36 (3): 285–9.
11. Burnett AL. Anxiety disorders in patients with idiopathic priapism: risk factor and pathophysiologic link? *J Sex Med.* 2009; 6 (6): 1712–8.
12. Porst H. The rationale for prostaglandin E1 in erectile failure: a survey of worldwide experience. *J Urol.* 1996; 155 (3): 802–15.
13. Sinkeviciute I, Kroken RA, Johnsen E. Priapism in antipsychotic drug use: a rare but important side effect. *Case Rep Psychiatry.* 2012; 2012:496364. doi: 10.1155/2012/496364.
14. Pradhan T, Hardan A. Priapism associated with risperidone in a 21-year-old male with autism. *J Child Adolesc Psychopharmacol.* 2013; 23 (5): 367–8.
15. Spagnul SJT, Cabral PHO, Verndi DO, et al. Adrenergic α -blockers: an infrequent and overlooked cause of priapism. *Int J Impot Res.* 2011; 23 (3): 95–8.

16. Nagathan DS, Pahwa HS, Kumar A, et al. Anticoagulant-induced priapism progressing to penile gangrene: a devastating complication! *BMJ Case Rep.* 2012; 2012. pii: bcr2012007073. doi: 10.1136/bcr-2012-007073.
17. Todd NV. Priapism in acute spinal cord injury. *Spinal Cord.* 2011; 49 (10): 1033–5.
18. Adeyolu AB, Olujohungbe AB, Morris J, et al. Priapism in sickle-cell disease; incidence, risk factors and complications – an international multicentre study. *BJU Int.* 2002; 90: 898–902.
19. Rodgers R, Latif Z, Copland M. How I manage priapism in chronic myeloid leukaemia patients. *Br J Haematol.* 2012; 158 (2): 155–64.
20. Ahmed H, Elsamra S, Sigman M. Case of malignant priapism and review of the literature. *Med Health R I.* 2012; 95 (1): 14–5.
21. Compton MT, Miller AH. Priapism associated with conventional and atypical antipsychotic medications: a review. *J Clin Psychiatry.* 2001; 62 (5): 362–6.
22. Zargooshi J. Priapism as a complication of high dose testosterone therapy in a man with hypogonadism. *J Urol.* 2000; 163 (3): 907.
23. Spycher MA, Hauri D. The ultrastructure of the erectile tissue in priapism. *J Urol.* 1986; 135 (1): 142–7.
24. Costa WS, Felix B, Cavalcanti AG, et al. Structural analysis of the corpora cavernosa in patients with ischaemic priapism. *BJU Int.* 2010; 105 (6): 838–41.
25. El-Bahnasawy MS, Dawood A, Farouk A. Low-flow priapism: risk factors for erectile dysfunction. *BJU Int.* 2002; 89 (3): 285–0.
26. Munarriz R, Hwang J, Goldstein I, et al. Cocaine and ephedrine-induced priapism: case reports and investigation of potential adrenergic mechanisms. *Urology.* 2003; 62 (1): 187–92.
27. Broderick GA. Priapism and sickle-cell anemia: diagnosis and nonsurgical therapy. *J Sex Med.* 2012; 9 (1): 88–103.
28. Bivalacqua TJ, Musicki B, Kutlu O, et al. New insights into the pathophysiology of sickle cell disease-associated priapism: pathophysiology of sickle-cell priapism. *J Sex Med.* 2012; 9 (1): 79–87.
29. Kheirandish P, Chinegwundoh F, Kulkarni S. Treating stuttering priapism. *BJU Int.* 2011; 108 (7): 1068–72.
30. Brock G, Breza J, Lue TF, et al. High flow priapism: a spectrum of disease. *J Urol.* 1993; 150 (3): 968–71.
31. Montague DK, Jarow J, Broderick GA, et al. American Urological Association guideline on the management of priapism. *J Urol.* 2003; 170 (4): 1318–24.
32. Kovac JR, Mak SK, Garcia MM, et al. A pathophysiology-based approach to the management of early priapism. *Asian J Androl.* 2013; 15 (1): 20–6.
33. Shrewsbury A, Weiss A, Ritenour CWM. Recent advances in the medical and surgical treatment of priapism. *Curr Urol Rep.* 2010; 11: 405–13.
34. Lue TF, Pescatori ES. Distal cavernosum-glans shunts for ischemic priapism. *J Sex Med.* 2006; 3 (4): 749–52.
35. Nixon RG, O'Connor JL, Milam DF. Efficacy of shunt surgery for refractory low flow priapism: a report on the incidence of failed detumescence and erectile dysfunction. *J Urol.* 2003; 170: 883–6.
36. Ralph DJ, Garaffa G, Muneer A, et al. The immediate insertion of a penile prosthesis for acute ischaemic priapism. *Eur Urol.* 2009; 56 (6): 1033–8.
37. Morrison BF, Burnett AL. Stuttering priapism: insights into pathogenesis and management. *Curr Urol Rep.* 2012; 13 (4): 268–76.
38. Levey HR, Kutlu O, Bivalacqua TJ. Medical management of ischemic stuttering priapism: a contemporary review of the literature. *Asian J Androl.* 2011; 14 (1): 156–63.
39. Tay YK, Spernat D, Rzetelski-West K, et al. Acute management of priapism in men. *BJU Int.* 2012; 109 (3): 15–21.
40. Liu B, Xin Z, Zou Y, et al. High-flow priapism: superselective cavernous artery embolization with microcoils. *Urology.* 2008; 72 (3): 571–3.