

Ingrid Požar¹, Simon Stopar²

Zaplet peritonzilarnega abscesa – prikaz primera

Peritonsillar Abscess Complication: A Case Report

IZVLEČEK

KLJUČNE BESEDE: parafaringealni prostor, peritonzilarni prostor, absces, globoki vratni prostori

V dobi pred odkritjem antibiotikov je bila okužba parafaringealnega prostora pogost zaplet tonzilitisa. Z množično uporabo antibiotikov je ta bistveno upadel in danes so globoki vratni prostori redko prizadeti. Za lažje razumevanje patogeneze okužbe v parafaringealnem prostoru in njenega širjenja je poglobitvenega pomena poznavanje struktur vratu, predvsem vratnih ovojnic, ki vratno tkivo preprejajo in tvorijo medfascialne prostore vratu. Pri slednjih so bistvenega pomena njihove medsebojne povezave, ki prinašajo tveganje neomejenega širjenja patogenov. V klinični sliki takšne okužbe zasledimo predvsem vročino, trizmus, odinofagijo, močno področno bolečino ter oteklino stranske žrelne stene, ki se širi v hipofarinks. Ob napredovanju okužbe lahko pride do zapletov, tudi usodnih. Prikazani primer obravnava 42-letnega bolnika, pri katerem se je razvil peritonzilarni absces s širitvijo v parafaringealni prostor. Okužba je napredovala iz prvotnega položaja navzdol v visceralni prostor ter tako povzročila dodatne zaplete. Z ustreznim zdravljenjem se je patološki proces povsem ustavil in bolnik je popolnoma okreval.

ABSTRACT

KEY WORDS: parapharyngeal space, peritonsillar space, abscess, deep neck spaces

In the pre-antibiotic era, parapharyngeal infection was a frequent complication of tonsillitis. However, due to widespread use of antibiotics, its frequency has decreased and consequently the infection is quite uncommon nowadays. Knowledge of neck anatomy, especially of the cervical fascia, is essential for a better understanding of pathogenesis and route of spread of infections in the parapharyngeal space. The cervical fascia spreads throughout the neck tissue, divides it and forms the interfascial neck spaces. These spaces communicate with each other, which brings a risk of uncontrolled pathogen expansion. The clinical manifestation of this infection consists of fever, trismus, odynophagia, intense local pain and swelling of the lateral pharyngeal wall with propagation into the hypopharynx. The progression of the infection may lead to complications, even fatal. This case report presents a 42-year old male with a peritonsillar abscess expanding into the parapharyngeal space. The infection has spread from its initial site distally into the visceral space, causing further complications. The use of the appropriate therapy resolved the pathological process, therefore allowing the patient's full recovery.

¹ Ingrid Požar, dr. med., Medicinska fakulteta, Univerza v Ljubljani, Vrazov trg 2, 1000 Ljubljana; ingrid.pozar@gmail.com

² Simon Stopar, dr. med., Oddelek za kirurgijo, Splošna bolnišnica Izola, Polje 40, 6310 Izola

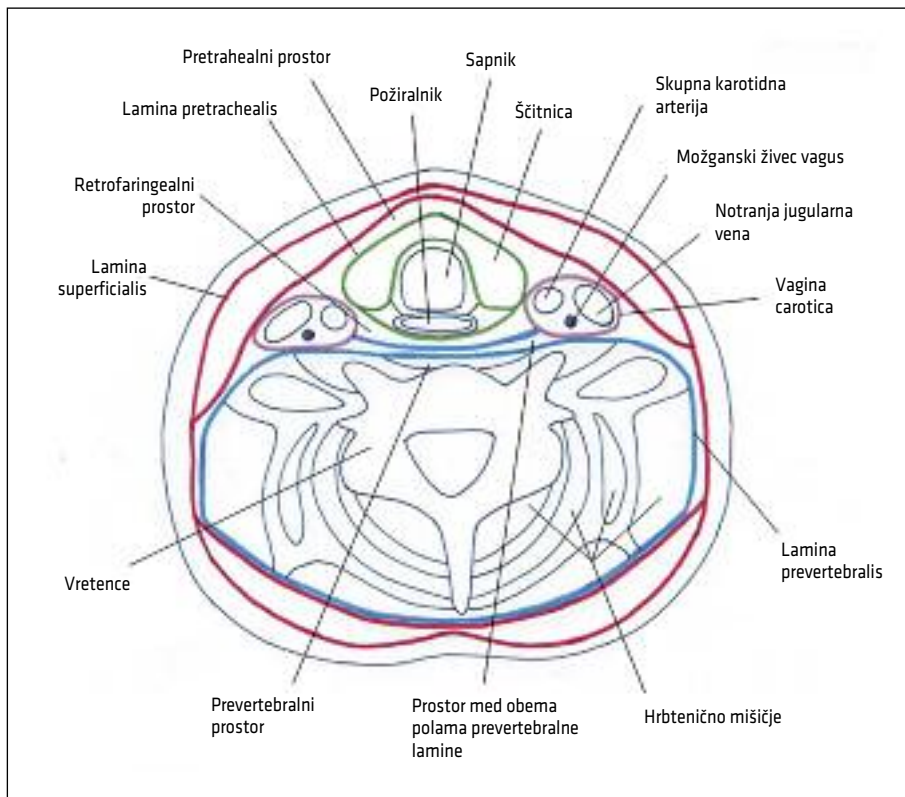
UVOD

Ustna votlina in žrelo sta v neposrednem stiku z zunanjim okoljem. Posledično je izpostavljenost škodljivim dejavnikom in patogenom iz okolice toliko večja. To se kaže predvsem kot pogosta vnetja v žrelnem prostoru – faringitis in tonzilitis, ki sodita med najpogostejše vzroke obiska osebnega zdravnika (1, 2). Za razliko od slednjih pa so globlja tkiva, kot na primer parafaringealni prostor, redkeje prizadeta (3). V dobi pred odkritjem antibiotikov je bila okužba parafaringealnega prostora pogost zaplet tonzilitisa, ki pa je z množično uporabo antibiotikov bistveno upadel (4). Z uvedbo in pogosto rabo antibiotikov se spreminja tudi etiologija okužb, saj vse bolj narašča število primerov, ki jih povzročajo aerobne gram negativne bakterije. Pogosto so ti pato-

geni odporni na peniciline, kar lahko poviša odstotek smrtnosti (1). Poleg poznavanja bakterij je pri zdravljenju okužbe pomembno tudi znanje anatomije vratu, saj predstavlja osnovo za razumevanje patogeneze in širjenja okužbe. Pri tem so pomembne predvsem vratne ovojnice, ki vratno tkivo prepedajo in tvorijo medfascialne prostore vratu. Poleg anatomije pa v uvodnem delu predstavljamo tudi dva zapleta, peritonzilarni in parafaringealni absces, ki sta neposredno vezana na prikazani primer.

ANATOMIJA

Anatomsko je vratna fascija razdeljena na površno in globoko fascijo. Površnja vratna fascija je tanka in obkroža celoten obod vratu. Poteka v neposredni bližini kože, tik ob mišici platizmi (1, 3). Pod njo se nahaja



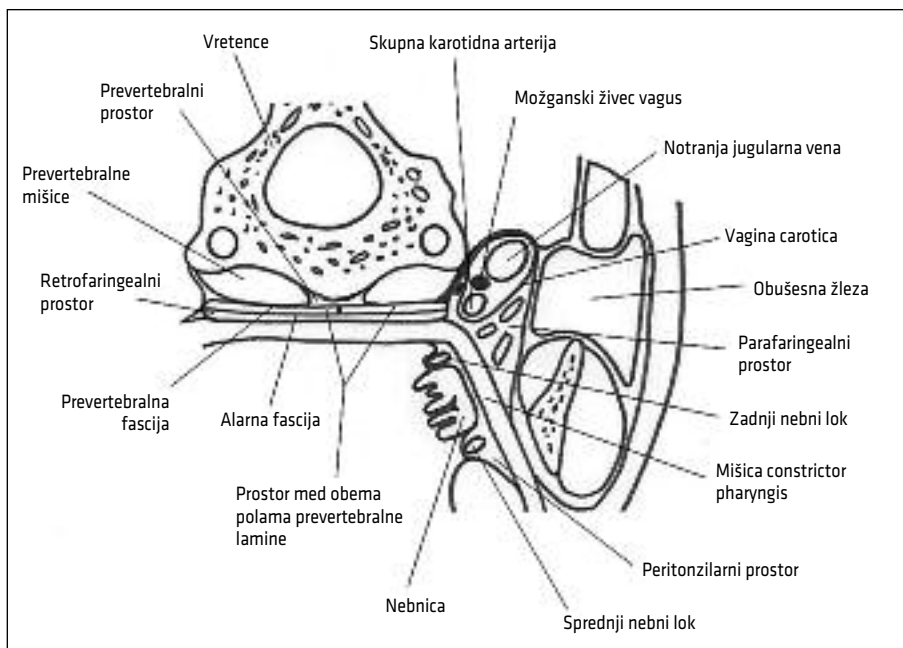
Slika 1. Shematski prikaz vratnih fascij. Slika prikazuje prečni preseki vratu v višini ščitnice.

globoka vratna fascija, ki ima tri pole: *lamina superficialis*, *lamina pretrachealis* in *lamina prevertebralis* (5). Lamine oblikujejo valjaste prostore, ki segajo od baze lobanje vzdolžno vse do mediastinuma (3). Shematsko so prikazane na sliki 1.

Vse omenjene fascije delijo vrat na več prostorov: parafaringealni, retrofaringealni, submandibularni, prevertebralni, pretrachealni, peritonzilarni, parotidni in mastikatorni prostor ter prostor med obema polama prevertebralne lamine (slika 2) (3). Najpomembnejši je parafaringealni prostor (slika 2), ki je paren in se v vratu nahaja lateralno ob žrelu. Po obliki ga lahko primerjamo z obrnjeno piramido. Bazo piramide predstavlja baza lobanje, vrh piramide pa tiči ob velikem rogu podjezične kosti (1, 3). Omenjeni prostor meji na nekatere pomembne strukture – medialno na stransko steno žrela, lateralno na obušesno žlezo, spodnjo čeljustnico in notranjo pterigoidno mišico (1, 6). Klinasti odrastek (lat. *processus stylo-*

deus), ki poteka skozi parafaringealni prostor, ga deli na sprednji prestiloidni del in na zadnji poststiloidni del. V sprednjem delu potekajo arterija *maxillaris interna* in mandibularne veje trovejnega živca. Vsebuje tudi maščobno tkivo in ektopične žleze slinavke. V zadnjem delu medialno poteka *vagina carotica*, ki vsebuje karotidno arterijo, notranjo jugularno veno in 10. možganski živec. Skozenj potekajo še 9., 11. in 12. možganski živec, simpatično nitje in limfatično žilje (1, 7).

Pri vratnih prostorih so bistvenega pomena medsebojne povezave. Parafaringealni prostor je tako posteromedialno v povezavi z retrofaringealnim prostorom in prek njega s parafaringealnim prostorom nasprotne strani. Lateralno je v povezavi z masetrskim prostorom, inferiorno pa s submandibularnim. Zaradi svoje osrednje lege predstavlja parafaringealni prostor križišče povezav med vratnimi prostori, kar prinaša tudi nevarnost širjenja okužb (3, 4, 8).



Slika 2. Shematski prikaz vratnih prostorov in pomembnejših anatomskih struktur. Slika prikazuje prečni preseki glave v višini jezika in orofarinksa.

PERITONZILARNI ABSCES

Peritonzilarni absces je ognjok je v vratnem prostoru, ki se nahaja med nebnico in mišico *constrictor pharyngis*. Običajno se razvije iz predhodnega tonzilitisa ali faringitisa (9). Okužba je pogosto polimikrobna. Prevladujejo predvsem *Streptococcus pyogenes*, *Staphylococcus aureus* in pa anaerobi (*Fusobacterium* spp., *Prevotella* spp., *Veillonella* spp.), ki imajo pomembno vlogo pri nastanku abscesa. Pogosto je možno na kulturah izolirati dva povzročitelja (npr. anaerob in streptokok) (1, 9, 10). Po danski študiji peritonzilarnih abscesov, objavljeni leta 2009, je bil najpogostejše izoliran patogen *Fusobacterium necrophorum* (23 %). Sledili so mu *S. pyogenes* (17 %) in streptokoki skupine C in G (5 %) (11).

Za klinično sliko je značilna močna enostranska bolečina v žrelu, ki se lahko širi v področje ušesa, poleg tega se lahko pojavi tudi glavobol. Prisotna sta tudi izrazita bolečina in motnje pri požiranju, kar povzroča zavračanje hrane in tekočine. Bolnik ima vročino in rinolalijo, se slini ter težje odpira usta. Značilen je trizmus – čeljustni krč, ki je posledica prizadetosti žvekalnih mišic (1, 12–14). Ob pregledu je običajno vidna obsežna oteklina pordele žrelne sluznice v predelu nebnice in mehkega neba, ki na otip fluktuirá. Vidimo lahko tudi povečano nebnico s tipno fluktuacijo. Nebnica in jeziček sta pomaknjena oziroma odrinjena proti zdravi strani. Pri obsežni oteklini je ovirano dihanje. Na vratu so tipne povečane bezgavke (1, 3, 9).

Pri zdravljenju uporabljamo visoke odmerke izkustveno izbranega antibiotika, katerega spekter delovanja mora pokrivati betahemolitične stoptokoke in ustne anaerobe (6, 9). Po slovenskih smernicah je ustrezen izbor penicilin G ali klindamicin ali amoksicilin s klavulansko kislino. Antibiotično zdravljenje mora trajati vsaj deset dni. Odmerjanje antibiotika je intravenozno ali peroralno (15). Običajno je treba absces tudi drenirati. V poštev pride drenaža z as-

piracijsko iglo ali drenaža z incizijo (1, 6, 9). Slednjo naredimo tik ob robu nebnice, na mestu največjega izbočenja žrelne stene (7, 10). Uporabimo lahko tudi tonzilektomijo na vroče (fr. à chaud) – to je poseg, ki ga naredimo v fazi akutnega vnetja, kar omogoča lažji dostop do abscesa. Poleg do sedaj omenjenega je potrebno tudi podporno zdravljenje: nadomeščanje tekočin, protibolečinska zdravila, tekočinska dieta, mrzla hrana, hlajenje vratu in ustrezná ustna toaleta (6, 9).

PARAFARINGEALNI ABSCES

Parafaringealni absces je ognjok v vratnem prostoru, ki se nahaja med stransko steno žrela in obušesno žlezo. Najpogostejše ga povzročajo *Streptococcus viridans* in ustni anaerobi (*Peptostreptococcus*, *Fusobacterium nucleatum*, *Prevotella melaninogenica*, *Actinomyces* spp.). Pogosto sta izolirani tudi *Klebsiella pneumoniae* in *S. aureus*. Prav tako narašča pogostost gram negativnih povzročiteljev, kot so *Pseudomonas aeruginosa* ter sevi *Enterobacteriaceae*, ki izločajo laktamaze beta z razširjenim spektrom (1, 3, 16).

Viri okužbe parafaringealnega prostora so predvsem faringitis, tonzilitis, odontogena vnetja, parotitis, vnetja obnosnih votlin ter vnetja v pnevmatičnem sistemu senčnice – pri slednjih lahko pride do ekstrakranialnih zapletov, kjer je kronično vnetje srednjega ušesa s holesteatomom najpogostejši razlog. Po pogostosti izvorov okužbe parafaringealnega prostora prednjačijo odontogena vnetja in peritonzilarni abscesi (3, 4). Okužba se lahko razširi tudi iz drugih vratnih prostorov: iz submandibularnega, retrofaringealnega in peritonzilarnega prostora (1). Predvsem je to razvidno pri peritonzilarnih abscesih, ki se lahko širijo v parafaringealni prostor in preko njega v ostale globoke vratne prostore (3). Kot možen vzrok parafaringealnega abscesa se omenja tudi tonzilektomija, poškodba žrela in vratu, tujek žrela, vnetje branhiogene

ciste in septični tromboflebitis notranje jugularne vene pri intravenoznih uživalcih drog (1, 4).

V klinični sliki zasledimo predvsem izrazit trizmus, kar kaže na prizadetost pterigoidnih in ostalih žvečnih mišic (4). Žrelo je pordelo. Prisotna je oteklina stranske žrelne stene, lahko tudi mehkega neba. Za razliko od peritonzilarnega abscesa je ta oteklina nekoliko nižje, za nebnico, in se širi v spodnji predel žrela (1, 12). Bolnik ima vročino, odinofagijo in močno bolečino. Lahko nastane tudi boleča oteklina na vratu, ki se širi izpod kota spodnje čeljustnice. V tem predelu je tipna podkožna fluktuacija (1, 4). Pri obsežnih oteklinah je moteno dihanje in bolnik navaja občutek dušenja (3, 7). Ob napredovanju okužbe lahko pride do zapletov in s tem do poslabšanja klinične slike, saj se parafaringealni absces lahko širi po medfascialnih prostorih v mediastinum in povzroči življenje ogrožajoča stanja (1, 3, 17, 18).

Pri zdravljenju so bistvenega pomena izkustveno izbrani antibiotiki, ki morajo delovati proti aerobnim gram pozitivnim in anaerobnim bakterijam (3, 7). Po slovenskih smernicah je zdravilo izbire amoksicilin s klavulansko kislino, drugi izbor pa je klindamicin. Antibiotično zdravljenje mora trajati vsaj deset dni (15). Svetovano je, da se v poteku celotnega zdravljenja zdravilo uporablja le intravenozno (3). Če po začetnem antibiotičnem zdravljenju v 48 urah ne pride do izboljšanja ali se stanje celo poslabša, je nujen kirurški poseg (1). Velja namreč, da je pri že oblikovanih abscesih bistveno ravno kirurško zdravljenje, ki obsega drenažo preko incizije na koži vratu. Razlikovati moramo med stopnjo celulitisa in stopnjo že oblikovanega abscesa, saj prezgodnja drenaža (v fazi celulitisa) zgolj škodi in obenem še olajša širjenje okužbe. Slikovne preiskave, predvsem CT, so nam pri tem v pomoč, saj lahko ločijo med obema procesoma. Pri drenaži je vpeljana tehnika incizije lateralno na vratu ob podjezični kosti, sicer pa je mož-

no zarezati tudi ob sprednjem robu sternokleidomastoidne mišice (1, 3, 4). Ob nastopu znakov zapore dihal je treba zagotoviti varno dihalno pot z endotrahealno intubacijo. V primeru, da intubacija zaradi obsežne otekline sluznice žrela in grla ni možna, naredimo traheostomo (1). Zagotoviti moramo tudi ustrezno nadomeščanje tekočin in lajšanje bolečin. Vnos tekočin in hrane je prepovedan vse do povrnitve refleksa požiranja (3).

V prispevku predstavljamo primer zapleta peritonzilarnega abscesa, ki je v današnjem času redek. Zanimiv je predvsem zato, ker obravnava neobičajen potek in razplet okužbe. Pri bolniku se je namreč razvil absces v peritonzilarnem prostoru, kar predstavlja obvladljiv zaplet žrelnih okužb. Kljub temu da je obvladljiv, pa se je še dodatno zapletel, saj je okužba napredovala v sosednji anatomski predel – parafaringealni prostor. Sledil je presenetljiv izid, brez kirurškega posega.

PRIKAZ PRIMERA

42-letni bolnik je bil sprejet na otorinolaringološki oddelek zaradi zapleta peritonzilarnega abscesa. Pri pregledu je povedal, da je imel težave zadnje tri dni pred sprejemom. Čutil je bolečino v žrelu, ki je bila bolj izrazita levo. S postopnim stopnjevanjem bolečine je vse težje požiral, tako hrano kot tekočino. Pred sprejemom je bilo požiranje že zelo otežkočeno, navajal je tudi težje dihanje. Zaradi omenjenih težav se je zglasil v bolnišnici, kjer ga je pregledal specialist otorinolaringolog. Gospod je bil pred tem sicer zdrav, brez znanih alergij.

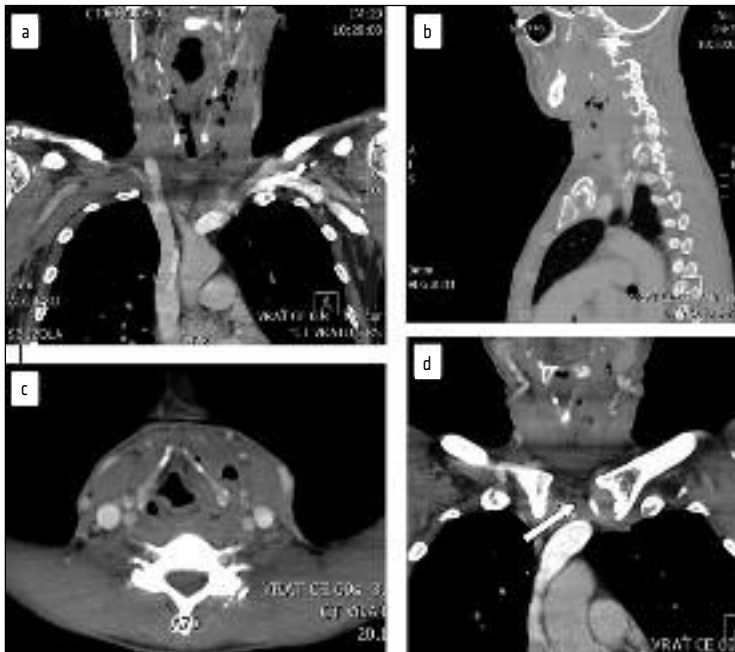
Ob sprejemu je bil prizadet, dispnoičen (navajal je občutek dušenja) in tahipnoičen. Prisotna je bila bolečina in tudi trizmus. Pri otorinolaringološkem pregledu je izstopala pordela zadnja žrelna stena, pordeli in vneti nebniči (leva se je bočila proti srednji liniji), oteklina sprednjega in zadnjega nebnega loka levo, oteklina leve stranske stene hipofarinksa, oteklina prostega roba

poklopca ter ariepiglotisne in ventrikularne gube levo. Na vratu v jugolodigastričnem področju so bile bezgavke obojestransko povečane in na dotik občutljive.

Nekaj ur po sprejemu je bila zaradi bolnikovih težav in lokalnega statusa, ki je nakazoval peritonzilarni absces, narejena peritonzilarna incizija na levi strani, iz katere se je izlilo obilo gnojne vsebine. V laboratorijskih izvidih sta izstopali predvsem levkocitoza ($16,6 \times 10^9/l$, referenčna vrednost: $4,0\text{--}10,0 \times 10^9/l$) in povišana vrednost C-reaktivnega proteina (97,2 mg/l, referenčna vrednost: 0,0–8,0 mg/l). Od zdravil je prejel amoksicilin s klavulansko kislino v odmerku 1,2 g na 8 ur iv., dalteparin, metilprednizolon ob težavah z dihanjem, pantoprazol, paracetamol, metamizol in piritramid. Prejel je tudi infuzije fiziološke raztopine in parenteralno prehrano, po potrebi pa tudi kisik. Naslednjega dne je bil

uveden še metronidazol 500 mg na 8 ur iv. Stanje je bilo boljše – pri pregledu je bila vidna opazno manjša oteklina v področju leve nebnične lože, vztrajala pa je še oteklina okolnih struktur žrela in grla.

Peti dan bolnišnične obravnave so se prvič pojavile krepitacije v podkožju na vratu, zlasti prelaringealno levo. Nemudoma je bil opravljen CT glave in vratu (slika 3). Preiskava je pokazala parafaringealni in paralaringealni absces levo – vidna sta bila celulitis in tekočinska kolekcija s številnimi vključki plinov, ki sta se širila iz karotidnega prostora navzven in navzdol po visceralnem prostoru do ščitnice ter jo obdajala z zgornje strani. Zoževala sta grlo ter ga skupaj z žrelom odrivala v desno (slika 3c). Posledično je bil bolniku svetovan operativni poseg – eksploracija vratu in sprostitev ognjoka, ki ga je zavrnil. V naslednjih dneh se je bolnikovo stanje izboljšalo.



Slika 3. CT-preiskava glave in vratu s kontrastnim sredstvom. a) Koronarni preseki, številni vključki plinov levo parafaringealno in paralaringealno. b) Sagitalni preseki, številni vključki plinov. c) Aksialni preseki, izrazita oteklina grla levo, ob njem levo večji vključek plina. d) Koronarni preseki, retrosternalni vključek plina (označen s puščico).

Kljub temu pa so bile še tipne krepitacije na vratu levo. Vztrajala je tudi oteklina sluznice nad aritenoidnim hrustancem levo.

Osmi dan bolnišnične obravnave je bil bolnik na lastno željo odpuščen v domačo oskrbo. Podpisal je dokument, s katerim je prevzel vso odgovornost. Prejel je navodila o rednem jemanju antibiotikov in protibolečinskih zdravil. Svetovan mu je bil obisk zdravnika v kraju, kamor je bil namenjen, in čimprejšnji kontrolni pregled v otorinolaringološki ambulanti po vrnitvi v Slovenijo. Pred odpustom je bil ponovno seznanjen z vsemi morebitnimi zapleti in posledicami njegove samovoljne odločitve. Po treh tednih od odpusta se je bolnik zglasil v otorinolaringološki ambulanti. Otorinolaringološki pregled je bil povsem brez posebnosti, vsi simptomi in znaki so izzveneli.

RAZPRAVA

Pri obravnavanem bolniku se je razvil peritonzilarni absces, katerega vzrok je bilo najverjetneje vnetje leve nebnice. Ob odsotnosti antibiotičnega zdravljenja se je takšna okužba razširila preko stranske stene nebnice – kapsule, ki razmejuje nebnico od sosednjega peritonzilarnega prostora.

Ob prvem pregledu je bila bolnikova klinična slika povsem skladna s strokovno literaturo. Nakazovala je na peritonzilarni absces: izrazita napredujoča enostranska bolečina, odinofagija, disfagija in trizmus. Spremembe, vidne pri otorinolaringološkem statusu, so to potrdile: pordeli in vneti nebnici, bočenje leve nebnice proti srednji liniji ter oteklina sprednjega in zadnjega nebnege loka. Poleg sprememb v nebnični loži je bila opazna tudi oteklina okolnih struktur v žrelu in grlu. Slednja je sicer lahko prisotna pri peritonzilarnem abscesu, vendar zanj ni značilna. Prisotnost tovrstne otekline lahko usmeri tudi na diagnozo parafaringealnega abscesa, saj je za njegovo klinično sliko značilna oteklina stranske žrelne stene.

Ob sprejemu v bolnišnico so bile pri pregledu bolnika na vratu sicer odkrite tipno

povečane bezgavke, vendar pa drugih znakov, ki bi nakazovali na jasno parafaringealno širjenje vnetja, ni bilo. Mednje sodijo: oteklina vratu, rdečina kože vratu, tipna fluktuacija, tipne krepitacije, zavrtja gibljivost in antalglična drža vratu. Vsi omenjeni znaki so bili odsotni, zato je bilo zaključeno, da je imel bolnik ob sprejemu peritonzilarni absces, ne pa tudi parafaringealnega.

Do takšnega zaključka je privedlo tudi dejstvo o možni zavajajoči klinični sliki. Prisotnost izključno le otekline stranske stene žrela in sluznice grla še ni zanesljiv znak za parafaringealni absces, saj je tovrstna oteklina lahko prisotna tudi pri drugih vnetnih stanjih. Obravnavanih je bilo že veliko primerov bolnikov z vnetnim dogajanjem v žrelu in grlu (oteklino sluznice), ki zgotovo niso imeli parafaringealnega abscesa. Vse naštetje je pripomoglo k dokončnemu oblikovanju delovne diagnoze.

Po postavljeni diagnozi je sledil operativni poseg. Narejena je bila peritonzilarna incizija, iz katere se je izlila obilna količina gnojne vsebine. Omenjena incizija je kirurški poseg, ki velja za razbremenilni in obenem kurativni poseg, zato je po posegu lahko pričakovati umirjanje otekline v žrelu in izboljšanje bolnikovega stanja. Skladno s tem smo pri bolniku tudi dejansko zabeležili umirjanje simptomatike v peritonzilarnem področju. Pričakovali smo, da bo po razrešitvi abscesa postopoma izzvenela tudi neobičajna oteklina okolnih struktur v žrelu in grlu, vendar ni bilo tako in omenjena simptomatika je vztrajala ter se celo stopnjevala. S skrbnim in natančnim spremljanjem bolnika je bilo ugotovljeno neujemanje med njegovim objektivnim in subjektivnim stanjem. Bolnik je trdil, da je njegovo počutje boljše in da so težave skorajda izzvenele. Objektivno so bili opažani znaki vnetja v žrelu in grlu, ki so kljub vsemu nakazovali na možnost dodatnega zapleta – širjenje okužbe v parafaringealni prostor. Pričakovati bi bilo izrazitejše in večje bolnikove težave, vsaj težko požiranje

oz. težave s hranjenjem. Odsotnost takšnih težav in nenavadno dobro stanje bolnika pa so porajali dvom o resničnosti njegovega navajanja in napeljevali na bolnikovo disimuliranje.

Po večdnevem vztrajanju oteklina in kljub bolnikovem zatrjevanju o boljšem počutju so se petega dne prvič pojavile krepitacije na vratu, ki so bile opozorilni znak za resno bolezensko stanje. Do pojava krepitacij ni bilo na vratu nikakršnih znakov širjenja vnetja v parafaringealni prostor. Potrebno je bilo hitro ukrepanje, nemudoma je bila narejena slikovna diagnostika, ki je potrdila razširjeno okužbo – viden celulitis in posamični gnojni skupki s številnimi vključki plinov v področju parafaringealno in paralaringealno. Ob ugodnih pogojih (zmanjšana imunska obramba gostitelja, zadostno število in patogenost bakterij) je okužba iz peritonzilarnega področja napredovala navzdol in vstran, preko parafaringealnega prostora, v visceralni prostor proti ščitnici.

Zaradi napredovanja okužbe je bilo bolniku priporočeno kirurško zdravljenje – poseg, pri katerem bi sprostili gnojne kolekcije in s tem omogočili lažje in hitrejšo okrevanje. Ker je bolnik to možnost zavrnil, bi bilo pričakovati slabšanje njegovega stanja in napredovanje vnetnega procesa. Kljub vsemu pa patologija ni napredovala in prišlo je do popolnega izboljšanja le s konzervativnim zdravljenjem.

Vzrok za takšen presenetljiv potek, v nasprotju z izkušnjami, bi lahko bila zamejenost okužbe. Domnevamo, da je bila bolnikova okužba omejena na predstopnjo abscesa, tj. celulitis s posamičnimi gnojnimi skupki. Tkivo je bilo prežeto z bakterijami in vnetnimi celicami ter manjšimi skupki gnojnih izločkov, vendar je tvorba večjega ognjoka v tej fazi izostala. Okužba še ni tako napredovala, da bi se ustvarila prava obsežna gnojna kolekcija – absces – in da bi s tem povzročala resnejše zaplete. Iz tega zaključujemo, da je bilo antibiotično

zdravljenje, sprva enotirno in kasneje dvo-
tirnno, pravočasno in zadostno, saj je povsem zamejilo in pozdravilo razširjen celulitis, ki se je že razvijal v absces. Po vsej verjetnosti bi bila v nasprotnem primeru, ob že razviti večji gnojni kolekciji, nujno potrebna tudi dokončna kirurška oskrba s sprostitvijo abscesa, saj brez nje ozdravitev ne bi bila možna.

S prikazanim primerom bi radi opozorili tudi na kortikosteroide (KS) in njihovo vlogo v zdravljenju peritonzilarnega in parafaringealnega abscesa, ki ostaja nejasna. Narejenih je bilo več študij, ki so podale tako pozitiven kot negativen odgovor. Ena izmed najbolj znanih je Ozbekova, s katero je dokazal ugoden učinek KS. Opazoval je izid v trajanju bolnišničnega zdravljenja, bolečine v žrelu, vročine in trizmusa. V primerjavi s placebom je bila uporaba enega visokega odmerka KS bistveno učinkovitejša (19). Objavljenih je bilo že več prispevkov, ki prav tako svetujejo uporabo KS pri peritonzilarnem in tudi parafaringealnem abscesu, saj naj bi KS ublažil simptome in pospešil okrevanje (20–22). Natančne indikacije za uporabo so nejasne. Svetuje se, da se ob razvitem abscesu poleg antibiotika uporabi tudi KS (20, 22). Shem odmerjanja je več. Nekateri zagovarjajo uporabo enkratnega visokega odmerka KS: metilprednizolon 2–3 mg/kg telesne teže do najvišje vrednosti 250 mg, drugi pa večdnevni režim: metilprednizolon 1 mg/kg telesne teže na dan, 3–5 dni (19, 21, 22). Zanimivo je, da raziskave na otrocih niso pokazale blagodejnih učinkov KS. Pogosta raba se za zdaj ni izkazala za učinkovito, vendar tudi za škodljivo ne (23). Potrebne bodo še dodatne študije, da bi lahko z zanesljivostjo svetovali rutinsko rabo KS pri zdravljenju tovrstnih abscesov (9, 21).

ZAKLJUČEK

Predstavili smo primer danes redke patologije – peritonzilarni in parafaringealni absces, ki lahko vodi v nevarne ali celo usodne zaplete. Poudarjena je predvsem pomemb-

nost hitre diagnoze, sprostivte tekočinske kolekcije – abscesa, in pa ustrezne antibiotične zaščite. Pomisliti moramo na morebitne povzročitelje in vir okužbe, saj to pripomore k ustrezni izbiri empiričnega antibioti-

ka. Kljub redkosti predstavljeni patološki proces ni nič manj pomemben, saj sta njegovo poznavanje in pravilno ukrepanje poglobljena v prizadevanju za uspešen potek zdravljenja.

LITERATURA

1. Gleeson M, Browning GG, Burton MJ, et al. Scott-Brown's Otorhinolaryngology: Head and Neck Surgery. 7th Ed. Vol. 2. Great Britain: Hodder Arnold; 2008.
2. Chow AW, Doron S. Evaluation of acute pharyngitis in adults [internet]. UpToDate; 2014 [citirano 2014 Mar 31]. Dosegljivo na: http://www.uptodate.com/contents/evaluation-of-acute-pharyngitis-in-adults?source=search_result&search=Evaluation+of+acute+pharyngitis+in+adults+2014
3. Chow AW. Deep neck space infections [internet]. UpToDate; 2013 [citirano 2014 Mar 31]. Dosegljivo na: http://www.uptodate.com/contents/deep-neck-space-infections?source=search_result&search=Chow+AW.+Deep+neck+space+infections
4. Cohen J, Powderly WG, Opal SM, et al. Infectious Diseases. 3rd Ed. China: Mosby, Elsevier Limited; 2010.
5. Kobe V, Dekleva A, Lenart IF, et al. Anatomija: skripta za študente medicine. Vol. 1. Ljubljana: Medicinska fakulteta; 1997.
6. Behrbohm H, Kaschke O, Nawka T, et al. Ear, Nose, and Throat Diseases: With Head and Neck Surgery. 3rd Ed. Germany: Georg Thieme Verlag; 2009.
7. Lalwani AK. Current Diagnosis & Treatment: Otolaryngology, Head and Neck Surgery. 2nd Ed. USA: The McGraw-Hill Companies, Inc.; 2008.
8. Kobe V, Dekleva A, Lenart IF, et al. Anatomija: skripta za študente medicine. Vol. 4. Ljubljana: Medicinska fakulteta; 1997.
9. Wald ER. Peritonsillar cellulitis and abscess. In: Basow DS, ed. UpToDate. Waltham, MA: UpToDate; 2014.
10. Paleri V, Hill J. ENT infections: an atlas of investigation and management. Oxford: Clinical Publishing; 2010.
11. Ehlers Klug T, Rusan M, Fuursted K, et al. Fusobacterium necrophorum: most prevalent pathogen in peritonsillar abscess in Denmark. Clin Infect Dis. 2009; 49 (10): 1467–72.
12. Kambič V. Otorinolaringologija. Ljubljana: Mladinska knjiga; 1984.
13. Lucente FE, Har-El G. Essentials of Otolaryngology. 5th Ed. Philadelphia: Lippincott Williams & Wilkins; 2004.
14. Walner DL, Shott SR. Infectious and inflammatory disorders. In: Seiden AM, Tami TA, Pensak ML, et al, eds. Otolaryngology: The essentials. New York: Thieme Medical Publishers; 2002. p. 136–44.
15. Čižman M, Beovič B. Kako predpisujemo protimikrobna zdravila v bolnišnicah. 2nd Ed. Ljubljana: Sekcija za protimikrobno zdravljenje Slovenskega zdravniškega društva; 2013.
16. Ludman H, Bradley PJ. ABC of Ear, Nose and Throat. 6th Ed. UK: Wiley-Blackwell; 2013.
17. Schünke M, Schulte E, Schumacher U, et al. Thieme Atlas of Anatomy: Neck and Internal Organs. Stuttgart: Georg Thieme Verlag; 2006.
18. Vieira F, Allen SM, Stocks RM, et al. Deep neck infection. Otolaryngol Clin North Am. 2008; 41 (3): 459–83.
19. Ozbek C, Aygenc E, Tuna EU, et al. Use of steroids in the treatment of peritonsillar abscess. J Laryngol Otol. 2004; 118 (6): 439–42.
20. Herzon FS, Martin AD. Medical and surgical treatment of peritonsillar, retropharyngeal, and parapharyngeal abscesses. Curr Infect Dis Rep. 2006; 8 (3): 196–202.

21. Galioto NJ. Peritonsillar abscess. *Am Fam Physician*. 2008; 77 (2): 199–202.
22. Page C, Biet A, Zaatar R, et al. Parapharyngeal abscess: diagnosis and treatment. *Eur Arch Otorhinolaryngol*. 2008; 265 (6): 681–6.
23. Millar KR, Johnson DW, Drummond D, et al. Suspected peritonsillar abscess in children. *Pediatr Emerg Care*. 2007; 23 (7): 431–8.

Prispelo 2. 4. 2014