

Dimitrij Kuhelj<sup>1</sup>

## Vloga intervencijske radiologije pri zdravljenju periferne arterijske bolezni

### *The Role of Interventional Radiology in the Management of Peripheral Arterial Disease*

#### IZVLEČEK

KLJUČNE BESEDE: periferna arterijska bolezen, endovaskularno zdravljenje

Periferna arterijska bolezen je navadno kronična bolezen, redkeje se kaže kot akutna kritična ishemija. Intervencijska radiologija se, za razliko od invazivne kardiologije, pretežno ukvarja s kronično obliko arterijske bolezni. Pri akutni ishemiji okončine, ki je navadno posledica embolije ali tromboze predhodno spremenjene arterije, poizkusimo zaporo rekanalizirati ali stopiti strdke. Če okončina ni ogrožena, se pogosto odločimo za odložen poseg, saj se želimo izogniti distalni emboliji in poslabšanju stanja. Kronična ishemija se najpogosteje kaže kot klavdikacija, poslabšanje lahko vodi v kronično kritično ishemijo, ki se kaže z bolečino v mirovanju in/ali razjedo. Osnovo znotrajžilnega zdravljenja predstavlja prehod zapore ali zožitve ter širjenje z balonskimi katetri. Ker je za večino takih posegov potrebna hospitalizacija bolnikov in so čakalne dobe dolge več mesecev, smo na Kliničnem inštitutu za radiologijo leta 2012 uvedli dnevno bolnišnico. Med januarjem 2013 in novembrom 2015 smo v okviru dnevne bolnišnice obravnavali 409 bolnikov; pri večini bolnikov smo obravnavali žilno prizadetost, od teh je imelo spremembe na arterijah 213 bolnikov (52,1 %). Večina (151/213, 70,9 %) obravnavanih bolnikov s spremembami na arterijah je bila zdravljena zaradi kronične kritične ishemije, preostali so imeli klavdikacije. Poseg je bil uspešen pri 90,2 % bolnikov, le pri osmih smo uporabili žilno opornico. Kljub zahtevnosti posegov je bilo resnih zapletov malo. Obravnava bolnikov s periferno arterijsko boleznijo mora biti multidisciplinarna; posebno pozornost je potrebno nameniti bolnikom s kronično kritično ishemijo. Uvedba dnevne bolnišnice na Kliničnem inštitutu za radiologijo je povečala dostopnost intervencijske radiologije bolnikom izven Univerzitetnega kliničnega centra Ljubljana; tako zdravljenje se je izkazalo za varno in uspešno. V bodoče pričakujemo, da bo taka obravnava zajela večji del bolnikov s periferno arterijsko boleznijo.

#### ABSTRACT

KEY WORDS: peripheral arterial disease, endovascular management

Peripheral arterial disease is often chronic, acute critical ischemia is rare. In contrast to invasive cardiology, interventional radiology is mostly concerned with chronic arterial

<sup>1</sup> Doc. dr. Dimitrij Kuhelj, dr. med., Klinični inštitut za radiologijo, Univerzitetni klinični center Ljubljana, Zaloška cesta 7, 1000 Ljubljana; dimitrij.kuhelj@guest.arnes.si

disease. Acute limb ischemia is often caused by embolism or thrombosis of previously stenosed artery and removal or dissolution of the thrombus is attempted. If the limb is not compromised, delayed recanalization is often performed to avoid distal arterial embolization with aggravation of symptoms. The leading symptom of chronic limb ischemia is claudication; aggravation can result in chronic critical limb ischemia with rest pain and/or ulceration. The primary goal is revascularization with guidewires and dilatation with balloon catheters. Such procedures mostly require hospitalization, which leads to prolonged waiting lists on referring wards and reduced accessibility to interventional radiology. In order to reduce hospitalizations and to facilitate the access to interventional radiology, a day hospital was set up by the Clinical Radiology Institute at the University Medical Centre Ljubljana in 2012. Between January 2013 and November 2015, 409 patients were hospitalized at the institute; the majority of the patients were admitted due to vascular pathology, mostly due to arterial pathology (213 patients, 52.1%). The majority of the patients treated (151/213, 70.9%) had chronic critical limb ischemia, the remaining had claudication. The primary success was 90.2%; only in eight patients stent was used for bail-out. Despite the serious pathology, severe complications were rare. Endovascular management of patients with peripheral arterial disease is multidisciplinary, special attention should be focused on patients with chronic critical limb ischemia. Introduction of day hospital at the Clinical Radiology Institute facilitated the access to interventional radiology for the patients outside of Ljubljana; such management proved to be safe and effective. In the future, the majority of patients with peripheral arterial disease should be treated this way.

## UVOD

Pogostost periferne arterijske bolezni (PAB) v svetu narašča; je najpogostejši srčno-žilni vzrok za obolevanje in smrtnost, pogostejša je pri starejših (1, 2). Pojavlja se lahko akutno ali kronično, zdravljenje se močno razlikuje.

### Akutna periferna arterijska bolezen

Akutna ishemija okončine se pojavi nenadno, navadno je posledica embolije ali tromboze predhodno spremenjene arterije. Zdravljenje akutne kritične ishemije je lahko kirurško ali z metodami intervencijske radiologije. Odločitev o vrsti zdravljenja je vedno multidisciplinarna in je odvisna predvsem od anatomske lokacije spremembe ter od splošnega stanja bolnika. V primeru, da okončina ni vitalno ogrožena, se najpogosteje odločimo za odložen poseg. Izvedemo ga čez nekaj mesecev in tako zmanjšamo ne-

varnost embolije v distalne arterije, ki lahko vitalno ogrozi okončino. Pri znotrajžilnem zdravljenju akutne kritične ishemije lahko uporabimo različne pripomočke za mehanično trombektomijo, lokalno trombolitično zdravljenje (navadno z uvedbo katetra v strdek in vbrzgovanjem aktivatorja tkivnega plazminogena (angl. *tissue plasminogen activator*, tPA)) in/ali kombinacijo metod.

### Kronična periferna arterijska bolezen

Kronična PAB je opredeljena z zmanjšanjem gleženjskega indeksa pod 0,90 in se klinično najpogosteje kaže s klavdikacijo (3). Klavdikacija je ishemična bolečina pri hoji, ki se pojavi navadno na goleni ali v stopalu. Razdalja, pri kateri se pojavi, je sorazmerna prizadetosti arterij. Klavdikacijska razdalja se s časom pogosto skrajšuje in lahko privede do kronične kritične ishemije (KKI). Ta se kaže kot bolečina v mirovanju in/ali razjeda,

navadno na goleni ali stopalu, ki traja več kot dva tedna (4). Močna, stalna bolečina zahteva analgetično zdravljenje, neredko je treba uporabiti močne analgetike, včasih celo opiate. Stanje je resno, saj približno petina bolnikov s KKI umre v šestih mesecih, pri približno 40 % bolnikov pa je potrebna amputacija (4).

## DIAGNOSTIČNA OBRAVNAVA BOLNIKOV

Pri oceni kliničnega stanja bolnikov uporabljamo Fontainovo in Rutherfordovo klasifikacijo, medtem ko klasifikacija TASC (Trans-Atlantic Inter-Society Consensus Document on Management of Peripheral Arterial Disease) opisuje značilnosti sprememb na arterijah (4, 5). Pomagajo nam pri odločitvi o vrsti zdravljenja, ki je lahko medikamentozno, kirurško ali z metodami intervencijske radiologije oz. znotrajžilno. O zdravljenju se odločamo navadno na konzilijih, kjer bolnike obravnavamo intervencijski radiologi, žilni kirurgi ter specialist kardiologije in žilne medicine. Odločitev je individualna in različna glede na bolnikovo stanje; za zdravljenje se ne odločimo izključno na osnovi slikovne diagnostike, temveč po celostni obravnavi bolnika.

Invazivno slikovno diagnostiko, npr. digitalno subtrakcijsko angiografijo (DSA), je v preteklem desetletju nadomestila manj invazivna; večinoma jo opravimo z UZ, računalniško tomografijo z angiografijo (angl. *computed tomography angiography*, CTA) ali z magnetno resonanco z angiografijo (angl. *magnetic resonance angiography*, MRA). Invazivno DSA danes uporabimo le kot uvod v zdravljenje. Ustrezno manj invazivno metodo izberemo na osnovi različnih dejavnikov, med drugim glede na obsežnost kalcinacij v arterijski steni, delovanje ledvic in predviden prizadet segment arterije.

## KRONIČNA KRITIČNA ISHEMIJA

Intervencijski radiologi se vse pogosteje srečujemo z zahtevnim zdravljenjem bolni-

kov s KKI. Prizadeti so pogosto starejši, sladkorni bolniki, ki imajo pogosto pridružene druge bolezni in predstavljajo izrazito občutljivo skupino prebivalstva (6, 7). Take bolnike uvrščamo v stopnjo III in IV Fontainove klasifikacije oz. v 4.–6. stopnjo po Rutherfordovi klasifikaciji (4). Bolezen je pogosto prisotna na več nivojih. Nemaokrat so prizadete golenske arterije in arterije na stopalu, ki so tehnično zahtevne za invazivno radiološko zdravljenje. Uspešen intervencijski radiološki poseg se praviloma pokaže že na angiografski mizi, ko bolnik začuti boljšo gibljivost stopala in občutek toplote v prstih. Diagnostična obravnava bolnikov mora biti čim manj invazivna, saj predstavlja vsaka hospitalizacija dodatno obremenitev, posebno pri starejših, polimorbidnih bolnikih. Pri bolnikih, ki imajo tipne femoralne in poplitealne pulze, dodatna slikovna diagnostika ni potrebna, saj so najverjetneje prizadete golenske arterije. Tako po kliničnem pregledu opravimo DSA prizadete okončine ter hkrati znotrajžilni poseg, če je ta izvedljiv.

## VLOGA INTERVENCIJSKE RADIOLOGIJE PRI BOLNIKI S PERIFERNO ARTERIJSKO BOLEZNIJO

Namen intervencijskega radiološkega posega pri bolnikih s klavdikacijo je podaljšati klavdikacijsko razdaljo ter izboljšati kakovost življenja, pri KKI pa zmanjšati bolečino in/ali zaceliti razjedo. V zadnjih desetletjih je tehnični napredek izboljšal uspešnost znotrajžilnega zdravljenja, predvsem na področju drobnih arterij. Žilne opornice so pokazale dobro prehodnost v predelu medeničnih arterij; hidrofилne in drobne žice, nekatere z obtežitvijo, so razvili za lažje prehajanje kalciniranih zapor. Balonski katetri so postali nizko profilni, kar je izboljšalo prehajanje skozi ozke zožitve in zapore, predvsem v predelu goleni in stopala. Raziskave so pokazale, da je dolgoročna prehodnost nekaterih arterij po širjenju z balonskim

katetrom, ki je prevlečen s citostatikom (angl. *drug coated balloon*, DCB), boljša kot pri širjenju z navadnim balonskim katetrom, kar v prihodnje lahko spremeni algoritem zdravljenja (8).

Spremenil se je tudi pristop do zahtevnih sprememb, rekanalizacija je možna tudi s transpedalnimi, transpoplitealnimi ali subintimalnim pristopom, tehnične rešitve pa omogočajo odstranjevanje kalciniranih plakov. Pristop do bolnikov s klavdikacijo je drugačen kot pristop do bolnikov s KKI; pri prvih želimo doseči čim dolgotrajnejšo prehodnost arterij, pri bolnikih s KKI pa celjenje ran in zmanjšanje bolečine. Pri bolnikih s KKI smo z zdravljenjem bolj agresivni, saj je posledica neuspeha pogosto amputacija dela spodnje okončine. Žal pride precejšen del bolnikov na poseg pozno, šele v stanju KKI. Posebno pri teh bolnikih je ob uspešni revaskularizaciji pomembna telesna aktivnost, predvsem hoja, ki pripomore k izboljšanju kakovosti življenja in uspešnosti znotrajžilnega zdravljenja.

## **ZNOTRAJŽILNO ŠIRIENJE ARTERIJ**

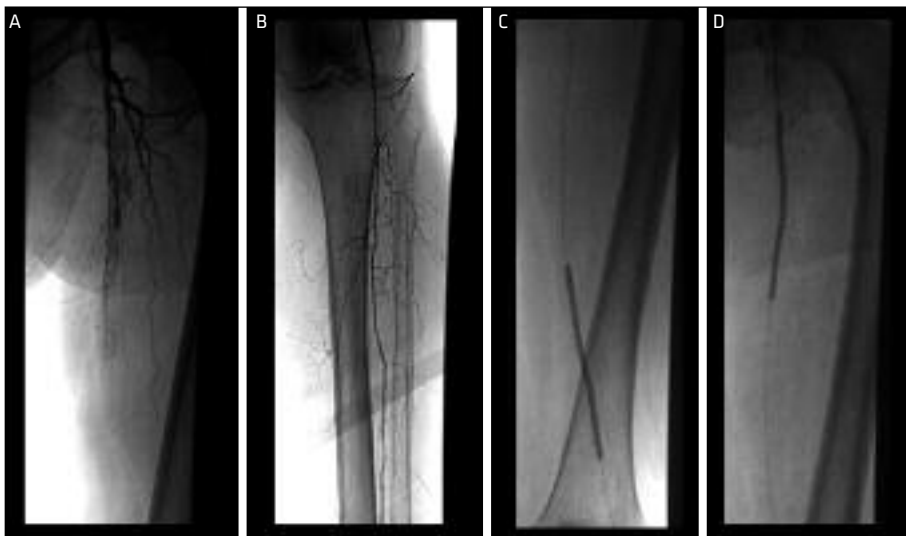Pred posegom preverimo, ali so vrednosti protrombinskega časa (PČ) in mednarodno umerjenega razmerja protrombinskega časa (angl. *international normalised ratio*, INR) normalne, saj lahko ob nenormalnih vrednostih bolnik med ali po posegu izkrvavi. Poseg poteka v lokalni anesteziji, vstopno mesto v arterijski sistem je najpogosteje skupna femoralna arterija (angl. *common femoral artery*, CFA). Pred punkcijo potipamo pulze; če so simetrični in dobri, ne pričakujemo sprememb na medeničnih arterijah in se odločimo za antegradni pristop. Če so prisotne spremembe na medeničnih arterijah, se odločimo za retrogradni pristop (tega lahko uporabimo tudi za kontralateralni pristop; žilno uvajalo uvedemo v desno CFA, poseg pa opravljamo na levi strani). Glede na spremembe na arterijah, posebno pri KKI, se včasih odločimo za pristop od zgoraj

(transaksilarno, transbrahialno, transradialno) ali s stopala skozi golenske arterije ali skozi poplitealno arterijo. Po punkciji arterije uvedemo v arterijo vodilno žico ter nato žilno uvajalo. Po uvajalu lahko dovajamo zdravila. Pri anterogradnem pristopu vedno apliciramo 5.000 mednarodnih enot (nem. *internationale Einheit*, IE) heparina, omogočena je tudi hemostaza med samim posegom. Najpogosteje nam žilno uvajalo služi za vnos kontrastnega sredstva, s katerim naredimo diagnostično angiografijo. Večinoma uporabljamo uvajala premera 4–6 Fr, pri KKI večinoma čim manjša, da se izognemo zapletom. Skozi uvajalo uvajamo različne vodilne žice, katetre in balonske katetre ter poizkusimo preiti zožitve in zapore na arterijah. Nato po žici uvedemo balonski kateter, s katerim razširimo zožitev ter opravimo kontrolno angiografijo. Po posegu izvršimo ročno hemostazo – s prsti pritismo na vbodno mesto na arteriji in omogočimo, da se vbodno mesto zapre. Po posegu bolniki ne smejo vstajati 24 ur, le pri žilnih uvajalih premera 4 Fr je dovolj 12 ur. Pri nemirnih bolnikih se včasih odločimo za uporabo zapiralnih sistemov, ki zmanjšajo možnost zapletov ter omogočijo vstajanje čez nekaj ur.

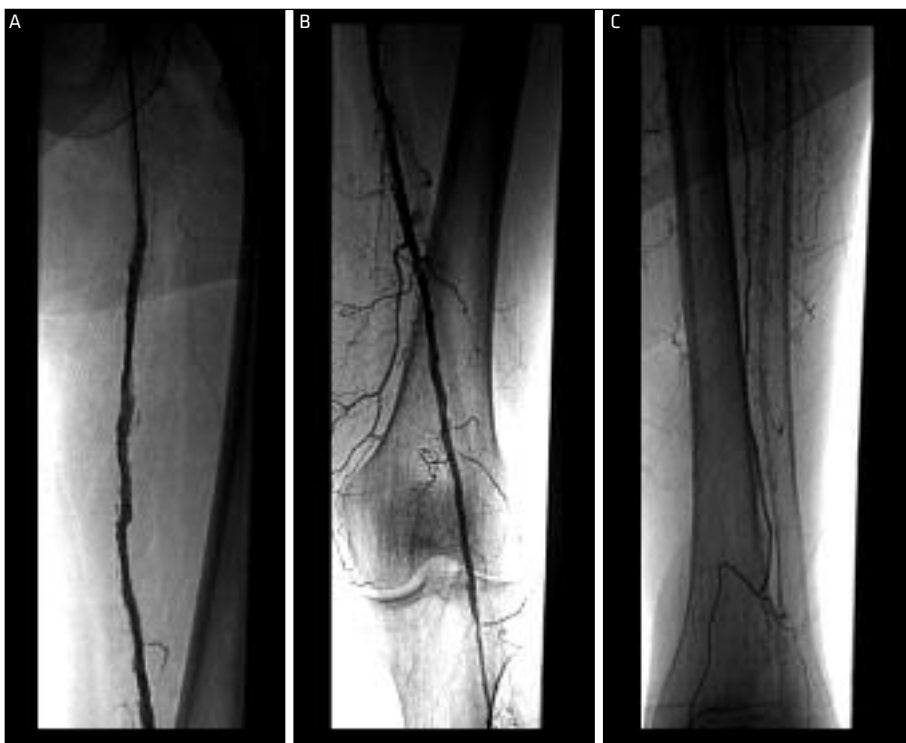
## **NAŠE IZKUŠNJE PRI BOLNIKI S KRONIČNO KRITIČNO ISHEMIJO**

Zamujanje pri odkrivanju in zdravljenju bolnikov s PAB ima lahko resne posledice. Za kirurško ali znotrajžilno zdravljenje bolnikov s PAB je potrebna hospitalizacija. Ker je število bolnišničnih kapacitet omejeno, smo se v letu 2012 na Kliničnem inštitutu za radiologijo (KIR) Univerzitetnega kliničnega centra Ljubljana (UKC LJ) odločili za uvedbo dnevne bolnišnice, kamor so lahko napoteni bolniki izven UKC LJ.

Tako smo med januarjem 2013 in novembrom 2015 v okviru dnevne bolnišnice obravnavali 409 bolnikov. Povprečna starost bolnikov je bila 70,2 leti (razpon 32–95 let), pretežno so bili obravnavani



**Slika 1.** Zapora skupne femoralne arterije (A). Prehodna poplitealna arterija in interosealna arterija (B). Rekanalizacija skupne femoralne arterije z vodilno žico ter dilatacija z balonskimi katetri (C, D).



**Slika 2.** Kontrolna angiografija po rekanalizaciji in dilataciji. Skupna femoralna arterija je prehodna brez distalnih embolij.

moški (253 bolnikov, 61,8 %). Žilno prizadetost smo obravnavali pri 262 bolnikih (64%). Zdravljenih z metodami intervencijske radiologije zaradi sprememb na arterijskem sistemu je bilo 213 (52,1 %); preostali so bili večinoma obravnavani zaradi sprememb na dializnih arteriovenskih komunikacijah (48 bolnikov, 11,7 %). Izmed 213 bolnikov s spremembami na arterijah jih je bilo 151 (70,9 %) zdravljenih zaradi KKI, preostali so imeli klavdikacije. Le diagnostična angiografija je bila opravljena pri osmih bolnikih, pri sedmih zaradi obsežnih sprememb, ki niso bile primerne za znotrajžilno zdravljenje, pri enem bolniku pa zaradi neustreznih vrednosti strjevanja krvi. Izmed preostalih 143 bolnikov (94,7 %) je bilo širjenje arterije uspešno pri 129 bolnikih (90,2-odstoten tehnični uspeh). Pri večini bolnikov je bila opravljena le enostavna dilatacija z balonskim katetrom, pri osmih bolnikih (6,2 %) smo za dober angiografski rezultat dodatno postavili samoraztezno žilno opornico (slika 1, slika 2).

Od zapletov smo pri 12 bolnikih (9,3 %) zabeležili nastanek manjšega hematoma na vbodnem mestu, pri čemer dodatno zdravljenje ni bilo potrebno. Pri enem bolniku je prišlo do ishemije okončine po uporabi zapirala za vbodno mesto, ki je bila razrešena z operacijo, pri dveh bolnikih pa je nastal večji hematoma, ki je bil prav tako razrešen operativno. Skupno smo tako zabeležili tri zaplete (2,3 %), ki so potrebovali dodatno zdravljenje. Do smrtnih zapletov ali poslabšanja stanja zaradi znotrajžilnega zdravljenja ni prišlo.

## ZAKLJUČEK

Zdravljenje bolnikov s periferno žilno prizadetostjo je zapleteno. Intervencijski radiolog je le del skupine, ki te bolnike zdravi in obravnava. Multidisciplinarna obravnava bolnikov omogoča izbrati tiste bolnike, katerim bodo intervencijski radiološki posegi izboljšali kakovost življenja, hkrati pa se tako izognemo nepotrebnim posegom, ki

lahko bolnike dodatno ogrožajo. Obravnava bolnikov s PAB mora temeljiti na dobrem kliničnem pregledu ter celostni oceni stanja bolnika in čim manj invazivni slikovni diagnostiki. Posebno pozornost je potrebno nameniti bolnikom s KKI, ki morajo imeti čim boljše dostopnost do potrebnega intervencijskega radiološkega zdravljenja.

Z uvedbo dnevne bolnišnice na KIR smo povečali dostopnost intervencijske radiologije bolnikom izven UKC LJ, v treh letih smo na tak način obravnavali več kot 400 bolnikov. Največ bolnikov je bilo obravnavanih zaradi sprememb na arterijah, večina bolnikov je imela KKI in so zdravljenje potrebovali v čim krajšem času. Bolniki so bili sprejeti na osnovi kliničnega pregleda in ne invazivne žilne diagnostike, opravljene pred sprejemom na KIR. Izsledki na KIR so bili pri veliki večini bolnikov skladni z izsledki predhodnih preiskav, kar je omogočilo intervencijski radiološki poseg pri skoraj 95 % bolnikov. Tehnična uspešnost posegov je bila kljub obsežnim spremembah dobra, poseg je bil uspešen pri več kot 90 % zdravljenih bolnikov, kar je podobno kot v drugih, večjih raziskavah (6, 9, 10). Za izboljšanje prekrvavitve okončine smo pri večini bolnikov uporabili posebne žice ter navadne balonske katetre, žilne opornice smo uporabili le pri nekaj več kot 6 % bolnikov, ko z balonsko dilatacijo nismo dosegli zadovoljivih rezultatov. Glede na dobre rezultate intervencijskega zdravljenja pri naših bolnikih opozarjamo na previdnost pri uporabi zapletenih (in navadno dragih) dodatnih pripomočkov za znotrajžilno zdravljenje (žilne opornice, pripomočki za odstranjevanje kalcija ipd). Poseg pogosto zapletejo in podaljšajo, kar lahko, posebno pri občutljivih bolnikih s KKI, privede do dodatnih zapletov. O njihovi uporabi se moramo odločiti individualno, njihova uporaba je smiselna le pri majhnem delu bolnikov, ko je okončina ogrožena, z običajnimi pripomočki pa ne dosežemo zadovoljivega rezultata znotrajžilnega zdravljenja. Kar

zadeva DCB in dobre začetne rezultate, bo njihova uporaba pri bolnikih s PAB v bodoče verjetno pogostejša (8). Smrtnih zapletov v naši raziskavi nismo zabeležili, pri manj kot 10 % bolnikov smo opazovali manjše hematome, ki niso potrebovali zdravljenja, le pri treh bolnikih (2,3 %) je bilo potrebno zdravljenje zapletov. Glede na večino bolnikov s KKI, ki so tehnično zah-

teveni za znotrajžilno zdravljenje in hkrati predstavljajo posebno občutljivo skupino bolnikov, je število zapletov sprejemljivo. Radiološka dnevna bolnišnica predstavlja začetek minimalno invazivnega zdravljenja PAB, ki bo v prihodnosti ob ustrezno usposobljenih radiologih ter ob nadaljnjem tehničnem razvoju omogočilo ambulantno zdravljenje večine bolnikov s PAB.

---

## LITERATURA

1. Murray CJL, Vos T, Lozano R, et al. Disability-adjusted life years (DALYs) for 291 diseases and injuries in 21 regions, 1990–2010: a systematic analysis for the Global Burden of Disease Study 2010. *Lancet*. 2012; 380: 2197–223.
2. Criqui MH, Fronek A, Barrett-Connor E, et al. The prevalence of peripheral arterial disease in a defined population. *Circulation*. 1985; 71: 510–5.
3. McDermott MM, Greenland P, Liu K, et al. The ankle brachial index is associated with leg function and physical activity: the walking and leg circulation study. *Ann Intern Med*. 2002; 136: 873–83.
4. Norgren L, Hiatt WR, Dormandy JA, et al. Inter-society consensus for the management of peripheral arterial disease (TASC II). *J Vasc Surg*. 2007; 45 Suppl S: 55–67.
5. Dormandy JA, Rutherford RB. Management of peripheral arterial disease (PAD). *J Vasc Surg*. 2000; 31: 1–296.
6. Singh GD, Armstrong EJ, Yeo KK, et al. Endovascular recanalization of infrapopliteal occlusions in patients with critical limb ischemia. *J Vasc Surg*. 2014; 59 (5): 1300–7.
7. Iida O, Nakamura M, Yamauchi Y, et al. 3-year outcomes of the OLIVE registry, a prospective multicenter study of patients with critical limb ischemia: a prospective, multi-center, three-year follow-up study on endovascular treatment for infra-inguinal vessel in patients with critical limb ischemia. *JACC Cardiovasc Interv*. 2015; 8 (11): 1493–502.
8. Laird JR, Schneider A, Tepe G, et al. Durability of treatment effect using a drug-coated balloon for femoropopliteal lesions: 24-month results of IN.PACT SFA. *J Am Coll Cardiol*. 2015; 66 (21): 2329–38.
9. Razavi MK, Mustapha JA, Miller LE, et al. Contemporary systematic review and meta-analysis of early outcomes with percutaneous treatment for infrapopliteal atherosclerotic disease. *J Vasc Interv Radiol*. 2014; 25 (10): 1489–96.
10. Balzer JO, Thalhammer A, Khan V, et al. Angioplasty of the pelvic and femoral arteries in PAOD: results and review of the literature. *Eur J Radiol*. 2010; 75 (1): 48–56.