

Aksilarna regija Axillary region

Boštjan Mlakar*, Dean Ravnik**

Ključne besede

aksilarna regija – anatomija in histologija
aksilarna arterija – anatomija in histologija
aksilarna vena – anatomija in histologija
bezgavke – anatomija in histologija
brahialni platež – anatomija in histologija

Key words

axilla – anatomy and histology
axillary artery – anatomy and histology
axillary vein – anatomy and histology
lymph nodes – anatomy and histology
brachial plexus – anatomy and histology

Izvleček. V članku je topografsko in vsebinsko opisana aksilarna regija ter njen odnos s sosednjimi regijami. Aksilarna regija ima obliko piramide. Njen vrh povezuje pazdušno jamo in stransko regijo vratu in predstavlja žilno-živčni hilus aksilarne regije. Skoznje potekajo aksilarna arterija in vena ter brahialni pletež. V njej leži tudi šest skupin regionalnih bezgavk.

Abstract. Topography and contents of the axilla and its relations to the neighbouring regions are presented. The axilla is a pyramidal region. Its apex continues into the lateral region of the neck. It provides a passageway for the axillary artery, vein and the brachial plexus. The axilla contains six groups of regional lymph nodes.

Uvod

Aksilarno regijo (*regio axillaris*) anatomsko sestavljata pazdušna jama (*fossa axillaris*) in njena vsebina. Pazdušna jama ima obliko piramide, zato lahko opišemo vrh, bazo in štiri stene. Pazduha (*axilla*) predstavlja povezavo med trupom in zgornjim udom. Skozi njo potekajo žile (*a. axillaris*, *v. axillaris*), brahialni pletež (*plexus brachialis*) in njegove veje ter dolgi torakalni živec (*n. thoracicus longus*) in lateralne kožne veje zgornjih interkostalnih živcev (*nn. intercostales*). Številne regionalne bezgavke so v pazduhi zbrane v šest skupin, v katere se drenira mezga iz zgornjega uda, stene prsnega koša, dojke, rame in predela nad lopatico.

Sprednja stena pazdušne jame

Zgoraj jo omejuje ključnica, spodaj spodnji rob velike prsne mišice (*m. pectoralis major*), lateralno *sulcus deltoideopectoralis* in medialno linija, ki povezuje sredino ključnice in spodnji rob velike prsne mišice. Lateralni del velike prsne mišice tvori sprednjo pazdušno gubo (*plica axillaris anterior*). Na sprednji steni je pod ključnico vdolbina (*fossa infraclavicularis*).

Sprednja stena ima tri sloje:

- površinski sloj: koža, podkožje z žilami in živci, ki so veje supraklavikularnih živcev (*nn. supraclaviculares*) iz vratnega pleteža (*plexus cervicales*), dojka;
- srednji sloj: velika prsna mišica z istoimensko fascijo, ki prehaja v aksilarno fascijo v predelu baze pazdušne jame, lateralni in medialni pektoralni živec (*n. pectoralis lateralis et medialis*) iz brahialnega pleteža;

*As. Boštjan Mlakar, dr. med., Inštitut za anatomijo, Korytkova 2, 1105 Ljubljana.

**Prof. dr. Dean Ravnik, dr. med., Inštitut za anatomijo, Korytkova 2, 1105 Ljubljana.

- globoki sloj: podključnična mišica (*m. subclavius*), mala prsna mišica (*m. pectoralis minor*), medialni in lateralni pektoralni živec in subklavikularni živec (*n. subclavius*) iz brahialnega pleteža, klavipektoralna fascija (*fascia clavipectoralis*), torakoakromialna arterija (*a. thoracoacromialis*) in njene veje (*r. acromialis*, *r. clavicularis*, *r. deltoideus*, *rr. pectorales*), cefalična vena (*v. cephalica*) ter mezgovnice.

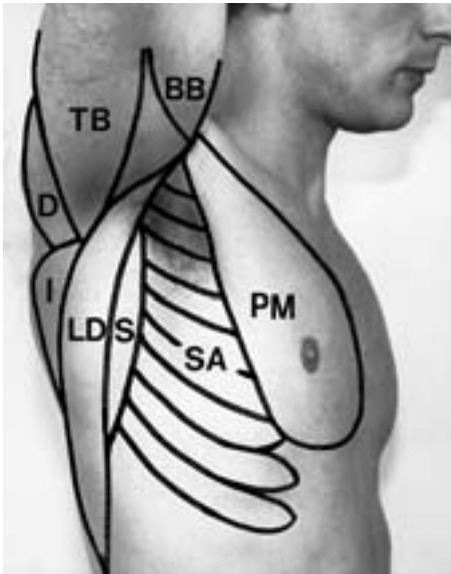
Zadnja stena pazdušne jame

Od zgoraj navzdol jo sestavljajo tri sloji mišic:

- podlopatična mišica (*m. subscapularis*) s tanko fascijo, subskapularni živec (*n. subscapularis*) iz brahialnega pleteža;
- velika okrogla mišica (*m. teres major*), subskapularni živec;
- široka hrbtna mišica (*m. latissimus dorsi*) in velika okrogla mišica, ki tvorita zadnjo pazdušno gubo (*plica axillaris posterior*), torakodorsalni živec (*n. thoracodorsalis*) iz brahialnega pleteža.

Lateralna stena pazdušne jame

Od zgoraj navzdol jo tvorijo kljun lopatice (*processus coracoideus*), kratka glava dvoglave nadlahtne mišice (*caput breve m. biceps brachii*) in pazdušna mišica (*m. coracobrachialis*). Tanka fascija, ki ovija mišici, ju loči od struktur v pazdušni jami. Če nadlahtet odročimo, se med trebuhoma dvoglave in troglave nadlahtne mišice (*m. triceps brachii*) prikaže trikoten prostor (slika 1), kjer potekajo žilno-živčne strukture neposredno pod kožo.



Slika 1. Mišice pazdušne jame in sosednjih regij. BB – *m. biceps brachii*; TB – *m. triceps brachii*; D – *m. deltoideus*; I – *m. infraspinatus*; LD – *m. latissimus dorsi*; S – *m. subscapularis*; SA – *m. serratus anterior*; PM – *m. pectoralis major*.

Medialna stena pazdušne jame

Je širša od lateralne, tvorijo jo rebra z medrebrnimi mišicami, ki so prekrite s sprednjo nazobčano mišico (*m. serratus anterior*). Po površini tanke fascije, ki pokriva omenjeno mišico, potekajo lateralna torakalna arterija (*a. thoracica lateralis*), torakodorzalna arterija (*a. thoracodorsalis*), dolgi torakalni živec (*n. thoracicus longus*), pripadajoče vene in regionalne bezgavke.

Vrh pazdušne jame

Je obrnjen navzgor in medialno ter povezuje pazdušno jamo in stransko regijo vratu (*regio colli lateralis*). Zgoraj je omejen s ključnico in podključnično mišico, spodaj z zgornjo strano prvega rebra, lateralno in zadaj pa z bazo kljuna lopatice in korakoakromialnim ligamentom (*ligamentum coracoacromiale*). V vrhu pazdušne jame je žilno-živčni hilus aksilarne regije, v njem pa so brahialni pletež, aksilarna arterija in vena ter mezo- gvo- nice za zgornji ud.

Baza pazdušne jame

Je obrnjena navzdol in lateralno ter obsega del med prsnim košem in nadlahtnico, je konkavna, štirioglasta, s poudarjenim sprednjim in zadnjim robom (*plica axillaris anterior et posterior*).

Tvorijo jo trije sloji:

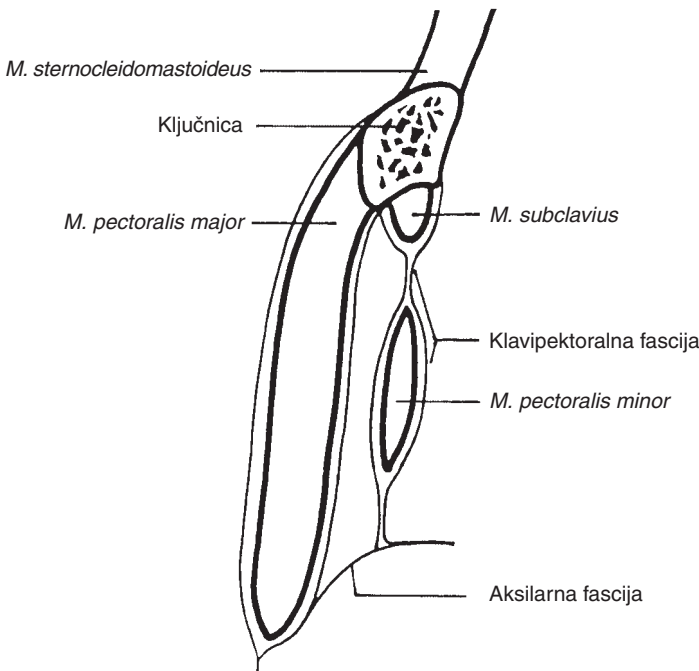
- koža, pokrita s pazdušnimi dlakami (*hirci*);
- podkožje z znojnicami (*glandulae sudoriferae*);
- aksilarna fascija (*fascia axillaris*).

Mišice in fascije pazdušne jame

Velika prsna mišica je velika, pahljačasto oblikovana mišica, ki pripada srednjemu sloju prednje stene pazdušne jame. Ključnični del mišice (*pars clavicularis*) izvira z medialne tretjine ključnice, sternokostalni del (*pars sternocostalis*) s sprednje površine prsnice in prvih šestih rebrnih hrustancev, trebušni del (*pars abdominalis*) pa z aponevroze zunanje poševne trebušne mišice (*m. obliquus externus abdominis*). Snopi velike prsne mišice mišice konvergirajo v lateralni smeri in se priraščajo na greben velike grčice nadlahtnice (*crista tuberculi majoris*). Velika prsna mišica je v spodnjem lateralnem delu zadebeljena, saj vlakna trebušnega in spodnje polovice sternokostalnega dela mišice prehajajo pod preostali del velike prsne mišice. Mišico oživčujeta lateralni in medialni pektoralni živec, prehranjujejo pa jo pektoralna veja torakoakromialne arterije ter manjše veje lateralne torakalne arterije. Velika prsna mišica dviguje rebra in je pomožna inspiratorna mišica, sicer pa priteza nadlahtet in jo notranje rotira. Ključnični del mišice sodeluje tudi v predročenu nadlahtnice. Opisanih je tudi več primerov delne ali popolne odsotnosti velike prsne mišice (1, 2). V nekaj odstotkih lahko srečamo tudi akcesorne mišice, ki so povezane z veliko prsno mišico, potekajo nad njo, lahko pa izvirajo tudi s pektoralne fascije (*fascia pectoralis*), s široke hrbtnne mišice, reber ali njihovih hrustancev (1, 2).

Omenjene mišice pogosto tvorijo poseben lok v pazduhi, zato jih imenujemo tudi mišice pazdušnega loka (2).

Pektoralna fascija je fascija prednje stene pazdušne jame. Površinski in globoki list pektoralne fascije z obeh strani pokrivata veliko prsno mišico. Fascija je priraščena na ključnico, prsnico in rebrne hrustance. Navzgor se nadaljuje v povrhnji list (*lamina superficialis*) vratne fascije (*fascia cervicalis*), navzdol pa prehaja v trebušno fascijo. Pod spodnjim robom velike prsne mišice se lista pektoralne fascije združita in v bazi pazdušne jame skupaj s klavipektoralno fascijo tvorita aksilarno fascijo (slika 2). Fascija je na veliko prsno mišico čvrsto prirasla, s podkožnim tkivom pa je speta le z rahlim vezivom.



Slika 2. Sagitalni prerez skozi sprednjo steno pazdušne jame.

Mala prsna mišica pripada globokemu sloju prednje stene pazdušne jame. Mišica izvira z drugega do petega rebrnega hrustanca in se narašča na kljun lopatice. Mesto izvora in narastišča je dokaj variabilno (1). Pri 15 % ljudi se manjši del tetive male prsne mišice narašča na veliko grčico nadlahtnice (*tuberculum majus*) (2, 3). Oživčenje in prehrana sta enaka kot za veliko prsno mišico. Mala prsna mišica dviguje rebra in lahko deluje kot pomožna inspiratorna mišica, sicer pa priteza lopatico in poveša lateralni del ključnice. Tudi ta mišica včasih manjka.

Podključnična mišica prav tako pripada globokemu sloju prednje stene pazdušne jame. Izvira s stika med prvim rebrom in njegovim hrustancem, poteka navzgor in lateralno in se narašča na spodnjo površino ključnice. Oživčuje jo subklavikularni živec, prehranjujejo pa veje podključnične arterije (*a. subclavicularis*). Mišica učvrsti ključnico v sternoklavikularnem sklepu (*articulatio sternoclavicularis*), kar je še posebej pomembno pri pretrganju kostoklavikularnega ligamenta (*ligamentum costoclaviculare*). Lahko deluje kot pomožna inspiratorna mišica.

Klavipektoralna fascija je globoka fascija prednje stene pazdušne jame. Širi se navzdol od kljuna lopatice in spodnje strani ključnice, kjer v dveh plasteh ovija podključnično mišico, nato se združi in ponovno razcepi, ko ovija malo prsno mišico. Pod spodnjim robom male prsne mišice se ponovno zlepi in navzdol nadaljuje v pazdušno fascijo, lateralno pa v fascijo pazdušne mišice (*fascia coracobrachialis*). Spodnji rob klavipektoralne fascije deluje kot suspenzorni ligament za kožo baze pazdušne jame, predvsem takrat, ko eleviramo zgornji ud.

Klavipektoralna in pektoralna fascija se zgoraj skupaj priraščata na ključnico, spodaj pa sta zrasli v predelu spodnjega roba velike prsne mišice. Tako dobimo med njima posebno ložo, ki je izpolnjena s tankim slojem maščevja. Če se v loži razvije gnojni proces, se praviloma ne širi, temveč se gnoj nabira ob spodnjem robu velike prsne mišice. Spodnji rob velike prsne mišice je tudi mesto kirurškega dostopa do omenjene lože.

Podlopatična mišica je mišica zadnje stene pazdušne jame. Izvira iz podlopatične jame (*fossa subscapularis*) in se narašča na malo grčico nadlahtnice (*tuberculum minus*). Subskapularna burza (*bursa subscapularis*) loči mišico od vratu lopatice (*collum scapulae*). Sprednja površina mišice je pokrita s tanko fascijo. Lateralni del mišice tvori zadnji del pazdušne jame, medialni del pa je v stiku s sprednjo nazobčano mišico. Med mišicama je tanek sloj rahlega veziva, ki zmanjšuje trenje med premiki lopatice. Opisani prostor je del »skapulotorakalnega sklepa« (4), ki ga sprednja nazobčana mišica deli v dve špranji. Ena špranja je že opisani prostor med sprednjo nazobčano mišico in podlopatično mišico, druga špranja pa je med sprednjo nazobčano mišico in prsnim košem. V teh prostorih se lahko zaradi stalnega trenja razvijejo sluzne vrečice, ki med gibanjem lopatice povzročajo patološke šume, lahko pa so tudi mesto vnetnega dogajanja (3). Zadnja površina podlopatične mišice pokriva sprednjo površino sklepne ovojnice ramenskega sklepa (*articulatio humeri*). Mišico oživčuje subskapularni živec (*n. subscapularis*), prehranjujejo pa veje subskapularne arterije (*a. subscapularis*). Mišica priteza in notranje rotira nadlahtet. Skupaj z drugimi mišicami rotatorne manšete preprečuje anteriorni izpah nadlahtnične glavice.

Velika okrogla mišica tvori zadnjo steno pazdušne jame. Izvira s spodnjega dela lateralnega roba lopatice in roba podgrebenske kotanje (*fossa infraspinata*). Narašča se na greben male grčice nadlahtnice. Mišico oživčuje subskapularni živec, prehranjujejo pa veje subskapularne arterije. Velika okrogla mišica omogoča zaročenje ter notranjo rotacijo nadlahti. Med zgornjim robom velike okrogle mišice in spodnjim robom podlopatične mišice, gledano od spredaj, ali med zgornjim robom velike prsne mišice in spodnjim robom male prsne mišice, gledano od zadaj, je trikotna odprtina. Dolga glava troglave

nadlahtne mišice deli opisani prostor na trikotno (*foramen triangulare*) in štirikotno pazdušno okence (*foramen quadrangulare*).

Trikotno pazdušno okence omejuje zgoraj mala okrogla mišica (*m. teres minor*), spodaj velika okrogla mišica in lateralno dolga glava troglave nadlahtne mišice. Predstavlja povezavo med aksilarno in skapularno regijo (*regio scapularis*), skozenj potekajo cirkumfleksna skapularna arterija (*a. circumflexa scapulae*) ter istoimenske vene.

Štirikotno pazdušno okence omejuje zgoraj mala okrogla mišica, spodaj velika okrogla mišica, lateralno kirurški vrat nadlahtnice (*collum chirurgicum*) in medialno dolga glava troglave nadlahtne mišice. Predstavlja povezavo med aksilarno in deltoidno regijo (*regio deltoidea*), skozenj potekajo zadnja cirkumfleksna nadlahtnična arterija (*a. circumflexa humeri posterior*), istoimenske vene in aksilarni živec (*n. axillaris*). Če je aksilarni živec pri prehodu skozi ta prostor stisnjen, govorimo o sindromu *hiatus axillaris lateralis*.

Široka hrbtna mišica je površinska mišica hrbta in tvori zadnjo steno pazdušne jame samo z zgornjim lateralnim koncem. Izvira z zadnjih šestih prsnih vretenc, torakolumbalne fascije (*fascia thoracolumbalis*), črevničnega grebena (*crista iliaca*) in dvanajstega rebra. Narašča se na greben male grčice nadlahtnice, lateralno od prirastišča velike okrogle mišice. Končne tetive obeh mišic loči *bursa subtendinea* široke hrbtnne mišice. Široko hrbtno mišico oživčuje torakodorzalni živec, prehranjuje pa torakodorzalna arterija. Mišica priteza, notranje rotira in omogoča zaročenje nadlahti. Pri oprtem zgornjem udu dviga trup in rebra.

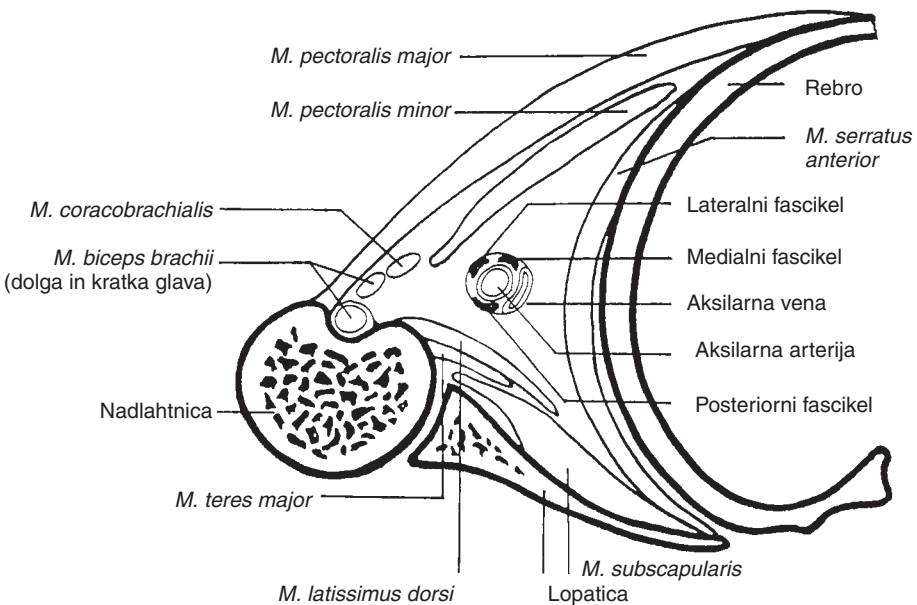
Sprednja nazobčana mišica tvori medialno steno pazdušne jame. Pokriva velik del lateralnega dela prsnega koša. Izvira s sprednje lateralne površine prvih devetih reber, spremlja ukrivljenost prsnega koša in se narašča na medialni rob lopatice, zgornji in spodnji del mišice, pa tudi na prvo in drugo oziroma peto do deveto rebro. Lateralna površina mišice je pokrita s tanko fascijo, preko nje tečejo navzpred in navzdol lateralna torakalna arterija, torakodorzalna arterija, istoimenske vene, dolgi torakalni živec, omenjene strukture pa obdajajo še regionalne bezgavke. Sprednjo nazobčano mišico oživčujejo veje dolgega torakalnega živca, prehranjujejo pa supremna torakalna arterija (*a. thoracica suprema*), lateralna torakalna in torakodorzalna arterija. Zgornja vlakna lopatico vzdigujejo, spodnja pa jo potezajo navzpred. Je tudi rotator lopatice. Sprednja nazobčana mišica ter velika in mala rombasta mišica (*rhomboideus major et minor*) pritrjujejo medialni rob lopatice k prsnemu košu. V primeru poškodbe živcev, ki oživčujejo omenjene mišice (dolgi torakalni živec), ali pri neposredni prizadetosti mišic medialna robova lopatice štrlita vstran, kar spominja na krila ptice (*scapulae alatae*).

Pazdušna fascija je pod podkožjem v bazi pazdušne jame. Fascija je nadaljevanje pektoralne in klavipektoralne fascije, zato je sestavljena iz površinskega in globokega sloja. Površinski sloj pazdušne fascije je zelo tanek in je nadaljevanje pektoralne fascije. Poteka od spodnjega roba velike prsne mišice navzad do spodnjih robov velike okrogle mišice in široke hrbtnne mišice. Globoki sloj pazdušne fascije je nadaljevanje klavipektoralne fascije, poteka od spodnjega roba male prsne mišice navzad ter se nad veliko okroglo in široko hrbtno mišico pripenja na lateralni rob lopatice. Pazdušna fascija je medialno zrasla s fascijo sprednje nazobčane mišice, lateralno pa s fascijo nadlahti (*fascia*

brachii) ter fascijama pazdušne mišice in kratke glave dvoglave nadlahtne mišice. V zadnjem delu pazduhe se narašča na lateralni rob lopatice. Zadnji del lateralnega roba pazdušne fascije, ki kakor lok poteka preko žilnih in živčnih struktur, imenujemo pazdušni lok (*arcus axillaris*). Pod pazdušnim lokom potekajo žilne in živčne strukture iz pazduhe v nadlahtet.

Vsebina pazdušne jame

V vezivno maščobnem tkivu se nahaja žilno-živčni snop in številne bezgavke (slika 3).



Slika 3. Horizontalni prerez skozi pazdušno jamo.

Aksilarna arterija

Je osrednja struktura v pazduhi in je nadaljevanje podključnične arterije, ko ta križa prvo rebro. V pazdušno jamo vstopa skozi vrh, nato poteka po lateralni steni pazduhe in se pod spodnjim robom velike prsne mišice preimenuje v brahialno arterijo (*a. brachialis*). Sprva ovija aksilarno arterijo in veno ter brahialni pletež vezivni ovoj (*vagina vasorum*), ki je nadaljevanje prevertebralne lamine vratne fascije (*lamina prevertebralis fasciae cervicales*). Ovoj ojačuje spredaj še klavipektoralna fascija, ki se razteza proti podključnični mišici. Mala prsna mišica deli aksilarno arterijo v tri dele, prvi del je nad mišico, drugi za in tretji pod njo. Fascikli brahialnega pleteža potekajo za in pod prvim delom arterije in nato obdajajo drugi del arterije. Fascikli se nato delijo v glavne veje, ki spremljajo

tretji del arterije. Muskulokutani in mediani živec (*n. musculocutaneus et n. medianus*) potekata lateralno, radialni in aksilarni živec (*n. radialis et n. axillaris*) posteriorno ter ulnarni, medialni brahialni in antebrahialni kutani živec (*n. ulnaris, n. cutaneus brachii et antebrachii medialis*) medialno oziroma med aksilarno arterijo in veno. V začetku meji arterija na mišice prvega interkostalnega prostora in nato na posteriorno steno pazduhe. Distalno je pazdušna mišica lateralno ob arteriji, spredaj pa arterijo pokriva najprej mala in nato še velika prsna mišica.

Aksilarna arterija prehranjuje ramo, stene pazdušne jame, dojko in del prsne stene. Najpogosteje daje šest stranskih vej. Iz prvega dela aksilarne arterije izvira ena, iz drugega dela dve in iz tretjega dela tri veje.

Supremna torakalna arterija izvira iz aksilarne arterije pod podključnično mišico, prehranjuje veliko in malo prsno mišico, sprednjo nazobčasto mišico in zunanje in notranje medrebrne mišice (*mm. intercostales externi et interni*).

Torakoakromialna arterija izvira v predelu zgornjega roba male prsne mišice in se razdeli na:

- akromialno vejo (*ramus acromialis*), ki prehranjuje akromioklavikularni in ramenski sklep ter del mišic in kožo nad njima;
- klavikularno vejo (*ramus clavicularis*), ki prehranjuje sternoklavikularni sklep;
- deltoidno vejo (*ramus deltoideus*), ki prehranjuje deltasto mišico (*m. deltoideus*) in
- pektoralne veje (*rami pectorales*), ki prehranjujejo veliko in malo prsno mišicor, kožo in zgornji lateralni del dojke;

Lateralna torakalna arterija izvira iz aksilarne arterije za malo prsno mišico, oddaja lateralne mamarne veje (*rr. mammarii laterales*) za dojko, sicer pa prehranjuje veliko in malo prsno mišico in sprednjo nazobčano mišico;

Subskapularna arterija izvira iz aksilarne arterije ob spodnjem robu podlopatične mišice, njeni veji sta:

- cirkumfleksna skapularna arterija, ki poteka skozi trikotno pazdušno okence in pod podgrebenčnico (*m. infraspinatus*) ter skupaj z vejami podključnične arterije tvori skapularno mrežje (*rete scapulae*) in
- torakodorzalna arterija, ki se skupaj z istoimenskim živcem spušča po stranski steni prsnega koša in prehranjuje široko hrbtno mišico, sprednjo nazobčano mišico in kožo tega predela.

Sprednja cirkumfleksna nadlahtnična arterija (*a. circumflexa humeri anterior*) izvira iz aksilarne arterije med podlopatično mišico in veliko okroglo mišico, teče lateralno pod medianim in muskulokutanim živcem, obkroži kirurški vrat nadlahtnice in anastomozira z zadnjo cirkumfleksno nadlahtnično arterijo.

Zadnja cirkumfleksna nadlahtnična arterija izvira v isti višini kot prejšnja veja in zavije navzad skozi štirikotno pazdušno okence skupaj z aksilarnim živcem, prehranjuje del deltaste mišice in del troglave nadlahtne mišice.

Aksilarna vena

Aksilarna vena nastane ob spodnjem robu velike okrogle mišice z združitvijo bazilične vene (*v. basilica*) in komitantnih ven (*vv. comitantes*) aksilarne arterije (5). Nato poteka medialno in nekoliko pred aksilarno arterijo proti vrhu pazdušne jame. Tu se nanjo narašča klavipektoralna fascija, ki veni vzdržuje svetlino in s tem olajša odtok krvi iz zgornjega uda. Med arterijo in veno poteka medialni fascikel (*fasciculus medialis*) oziroma ulnarni živec ter medialni brahialni in antebrahialni kutani živec. Medialno ob veni so tudi lateralna, centralna in apikalna skupina bezgavk. V aksilarno veno se vlivajo vene, ki spremljajo veje aksilarne arterije. Poleg teh se vanjo vlivajo posredno preko lateralnih torakalnih ven (*vv. thoracice lateralis*) tudi podkožne torakoepigastrične vene (*vv. thoracoepigastricae*) iz anterolateralne stene trupa ter cefalična vena iz zgornjega uda.

Aksilarne bezgavke (*nodi lymphatici axillares*)

Glede na položaj bezgavk v pazdušni jami jih delimo v šest skupin (5).

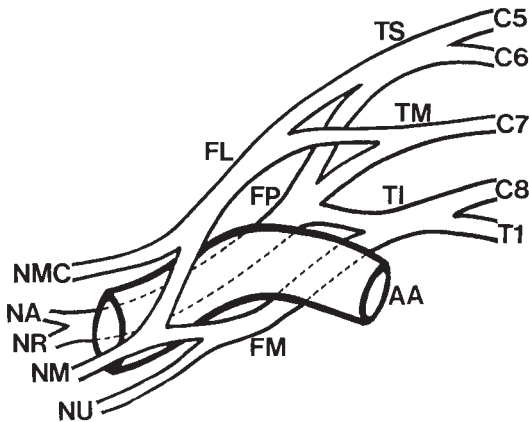
- **lateralna skupina bezgavk** (*nodi lymphatici laterales*) leži v lateralnem delu pazdušne jame ob aksilarni veni in drenira limfo iz zgornjega uda;
- **subskapularna skupina bezgavk** (*nodi lymphatici subscapulares*) leži ob subskapularni arteriji na zadnji steni pazdušne jame, drenira limfo iz stranske stene prsnega koša in ledij. Pred bezgavkami teče torakodorzalni, za njimi pa subskapularni živec;
- **pektoralna skupina bezgavk** (*nodi lymphatici pectorales*) leži na medialni steni pazdušne jame ob lateralni torakalni arteriji oz. ob spodnjem robu velike prsne mišice. Drenira limfo iz sprednje in stranske stene prsnega koša in trebuha ter večjega dela dojke;
- **centralna skupina bezgavk** (*nodi lymphatici centrales*) leži v centralnem delu pazdušne jame, medialno od aksilarne arterije in vene, drenira limfo iz zgoraj navedenih bezgavk;
- **apikalna skupina bezgavk** (*nodi lymphatici apicales*) leži v vrhu pazdušne jame, med ključnico in malo prsno mišico. Drenira limfo iz vseh drugih skupin bezgavk in tudi neposredno iz prsne stene oziroma dojke;
- **infraklavikularna skupina bezgavk** (*nodi lymphatici infraclaviculares*) leži ob končnem delu cefalične vene, v žlebu med veliko prsno in deltasto mišico. Drenira limfo iz lateralnega dela zgornje okončine. Nekateri avtorji te skupine bezgavk zaradi njihove lege ne prištevajo več k pazdušnim bezgavkam (6).

Iz apikalne skupine bezgavk vodi desni subklavikularni trunkus (*truncus subclavius dexter*) v desni limfatični duktus (*ductus lymphaticus dexter*), levi subklavikularni trunkus (*truncus subclavius sinister*) pa v torakalni duktus (*ductus thoracicus*). Normalno aksilarnih bezgavk ne tipljemo. Bezgavke preiskujemo pri adducirani nadlahti, ker bi napetost aksilarne fascije otežkočala tipanje morda povečanih bezgavk.

Brahialni pletež

Brahialni pletež leži deloma v vratu in deloma v pazduhi. Ventralne veje spinalnih živcev (C5-Th1) in trunkusi ležijo v vratu v lateralnem trigonumu, in sicer nad in za podključnično arterijo. Brahialni pletež se nato kot troje debel (*trunci*) spušča za konkavitetu

ključnice, kjer se trunkusi delijo v sprednje in zadnje veje, iz katerih nastanejo trije fascikli. Ločimo supraklavikularni in infraklavikularni del brahialnega pleteža. Supraklavikularni del pleksusa je urejen v tri trunkuse: zgornjega sestavljata ventralni veji 5. in 6. vratnega živca, srednjega ventralna veja 7. vratnega živca, spodnjega pa ventralni veji 8. vratnega in 1. prsnega živca. Infraklavikularni del brahialnega pleteža je urejen v tri fascikle. Posteriorni fascikel (*fasciculus posterior*) sestavljajo zadnje veje vseh treh trunkusov, lateralni fascikel (*fasciculus lateralis*) sestavljata sprednji veji zgornjega in srednjega trunkusa, medialni fascikel (*fasciculus medialis*) pa sprednja veja spodnjega trunkusa. Lateralni fascikel ostaja ves čas svojega poteka lateralno od arterije, medialni fascikel prehaja na medialno stran, posteriorni fascikel pa se premakne za arterijo. Glede na odnos do arterije so fascikli tudi dobili svoja imena (slika 4).



Slika 4. Brahialni pletež. C5, 6, 7, 8 – ventralne veje vratnih živcev; T1 – ventralna veja prvega prsnega živca; TS, TM, TI – zgornje, srednje in spodnje debla; FL, FP, FM – lateralni; posteriorni in medialni fascikel; NMC – *n. musculocutaneus*; NA – *n. axillaris*; NR – *n. radialis*; NM – *n. medianus*; NU – *n. ulnaris*; AA – *a. axillaris*.

Supraklavikularni del brahialnega pleteža

Iz supraklavikularnega dela brahialnega pleteža izvira pet živcev:

- **dorzalni skapularni živec** (*n. dorsalis scapulae*) izvira iz ventralne veje četrtega ali petega cervikalnega živca, poteka vzdolž medialnega roba lopatice in oživčuje dvigalko lopatice (*m. levator scapulae*) ter veliko in malo rombasto mišico;
- **supraskapularni živec** (*n. suprascapularis*) izvira iz ventralne veje petega ali šestega cervikalnega živca in oživčuje nadgrebenčno in podgrebenčno mišico (*m. supraspinatus et m. infraspinatus*);
- **dolgi torakalni živec** izvira iz ventralnih vej petega do sedmega cervikalnega živca, poteka vzdolž lateralne stene prsnega koša in oživčuje sprednjo nazobčano mišico;
- **subklavikularni živec** (*n. subclavius*) izvira iz zgornjega debla in oživčuje istoimensko mišico istoimensko mišico;
- **subskapularni živec** lahko izvira že iz zgornjega debla ali iz posteriornega fascikla, oživčuje podlopatično mišico in veliko okroglo mišico.

Infraklavikularni del brahialnega pleteža

Iz lateralnega fascikla izvirajo trije živci:

- **muskulokutani živec** poteka lateralno od medianega živca in aksilarne arterije, poteka skozi pazdušno mišico v sprednji del nadlahti in oživčuje dvoglavo nadlahtno, nadlahtno (*m. brachialis*) in pazdušno mišico;
- **lateralni koren medianega živca** se združi z medialnim korenem v obliki črke Y pred aksilarno arterijo. Lateralno od medianega živca sta pazdušna mišica in muskulokutani živec, medialno pa so ulnarni živec, medialni brahialni in antebrahialni kutani živec in aksilarna vena, anteriorno je mediani živec prekrit z veliko in malo prsno mišico in njunima fascijama;
- **lateralni pektoralni živec** poteka pred aksilarno arterijo in oživčuje veliko prsno mišico.

Iz medialnega fascikla izvira pet živec:

- **ulnarni živec** poteka med aksilarno arterijo in veno, lateralno je mediani živec oziroma njegova medialna korenina, anteriorno pa poteka medialni antebrahialni kutani živec;
- **medialni antebrahialni kutani živec** poteka medialno od aksilarne arterije in medianega živca, pred ulnarnim živcem in pred aksilarno veno ter lateralno od nje;
- **medialni brahialni kutani živec** poteka za aksilarno arterijo in veno, postopoma pa od zadaj križa aksilarno veno in prehaja na njeno medialno stran, oživčuje kožo baze pazdušne jame in medialnega dela nadlahti;
- **medialna korenina medianega živca**;
- **medialni pektoralni živec** (*n. pectoralis medialis*) poteka za aksilarno arterijo in oživčuje malo prsno mišico.

Iz posteriornega fascikla izvirajo trije živci:

- **aksilarni živec** se spušča po zadnji steni pazdušne jame, poteka za aksilarno arterijo in lateralno od radialnega živca in zapušča pazdušno jamo skozi štirikotno pazdušno okence, oživčuje deltasto in malo okroglo mišico ter kožo deltoidne regije;
- **radialni živec** se spušča po zadnji steni pazdušne jame, je sprva za, nato pa lateralno od aksilarne arterije;
- **torakodorzalni živec** poteka po podlpatični mišici in oživčuje sprednjo nazobčano in veliko okroglo mišico.

Literatura

1. Bergman RA. *Compendium of human anatomic variantion*. Baltimore: Urban & Schwarzenberg, 1988: 255–68.
2. Hollinshead HW. *Anatomy for surgeons*. Volume 3. New York: A Hoeber-Harper Book, 1958: 285–7.
3. Jovanović S, Kargovska-Klisarova A, Zdeslav M, Đorđević L, Keros P. *Gornji ekstremitet*. Beograd: Naučna knjiga, 1988: 23–9.
4. Kapandji IA. *The physiology of the joints. Volume one. Upper Limbs*. Edinburgh: Churchill Livingstone, 1982: 38–43.
5. Snell RS. *Clinical anatomy for medical students*. Boston: Little, Brown and Company, 1995: 393–9.
6. Moore KL. *Clinically oriented anatomy*. Baltimore: Williams & Wilkins, 1992: 528–9.

Prispelo 24. 11. 1998