

Elektrofiziološka ocena vidne poti pri šolskih otrocih: primerjava zdravih otrok in otrok s sumom na optični nevritis*

Electrophysiological assessment of the visual pathway in school children: a comparison between healthy children with children with suspected optic neuritis*

Manca Tekavčič Pompe**

Ključne besede
optični nevritis – diagnostika
elektroretinografija
evocirani vidni potenciali

Key words
optic neuritis – diagnosis
electroretinography
evoked potentials visual

Izvleček. Optični nevritis otrok je trd diagnostični oreh, saj se od klasičnega optičnega nevritisa odraslih razlikuje po atipični klinični sliki, pa tudi po izvidih nekaterih preiskav. Tudi objektivnost preiskav, kot so pregled vidnega polja, test po Haitzu in test kontrastne senzitivnosti, je pri otrocih manjša kot pri odraslih. Najobjektivnejše v diagnostiki optičnega nevritisa otrok so elektrofiziološke preiskave.

Napravljena je bila prospektivna študija, ki je zajela vse otroke, ki so bili v zadnjih dveh letih s sumom na optični nevritis napoteni na Očesno kliniko v Ljubljani. Pri vseh smo najprej napravili oftalmološki pregled, pregled vidnega polja, test po Haitzu in test kontrastne senzitivnosti, nato pa še elektrofiziološke preiskave: bliskovno in slikovno elektroretinografijo (ERG) ter vidne evocirane potenciale (VEP). Rezultate preiskav smo primerjali z rezultati skupine zdravih prostovoljcev enake povprečne starosti.

Ugotovili smo, da so merila, na podlagi katerih oftalmologi pri otroku posumijo na optični nevritis, bistveno zmanjšana ostrina vida, ki je ni mogoče korigirati, čeprav je oftalmološki status ob tem normalen, hiperemija ali slabša omejenost papile vidnega živca, relativni aferentni pupilarni defekt, pa tudi težave, nad katerimi tožijo bolni otroci (megleni vid, dvojne slike, bolečina ob premikih zrkel). Rezultati so pokazali, da diagnoze optični nevritis ni mogoče potrditi samo s kliničnim pregledom, posebej če ima otrok še relativno oster vid.

Abstract. Clinical features of optic neuritis in adults differ from those in children, who often present with atypical clinical manifestations and results of some investigations. This makes the diagnosis of optic neuritis a demanding task. Some investigations, such as the Haitz test, contrast sensitivity test and vision field test, are less reliable in children than in adults. Electrophysiological investigations are the most accurate diagnostic tool for the assessment of optic neuritis in children.

This study involved all children referred to the Department of Ophthalmology, University Medical Centre Ljubljana, because of suspected optic neuritis during the past two years. The children were invariably evaluated by the vision field testing, Haitz test, contrast sensitivity test and electrophysiological investigations, including flash and pattern electroretinography (ERG) and visual evoked potentials (VEP). The results were compared with those obtained in a group of healthy volunteers of the same mean age.

The diagnosis of optic neuritis should always be considered in a child presenting with a considerably reduced visual acuity refractory to correction in the presence of a normal ophthalmologic status, associated with disc hyperaemia, blurred optic disc margins, relative afferent papillary defect, or subjective problems, such as blurred vision, double vision and painful eye movements.

The diagnosis of optic neuritis cannot be made on the grounds of clinical findings alone, especially

*Delo je bilo nagrajeno s Prešernovim priznanjem študentom 1998.

**Manca Tekavčič Pompe, dr. med., Očesna klinika, Inštitut za klinično nevrofiziologijo, Klinični center, 1525 Ljubljana.

Z elektrofiziološkimi meritvami smo pokazali odstopanja od normale le pri 3 otrocih s sumom na optični nevritis. Pri njih je bil ERG (bliskovni in slikovni) normalen, VEP pa so bili zakasnejni in znižani. Pri teh treh otrocih suma na optični nevritis nismo ovrgli, zato jih bomo povabili na kontrolni pregled.

Pri domnevnem optičnem nevritisu šolskih otrok je potrebna nadvse skrbna diagnostična obdelava. Klinične oftalmološke in funkcionalne preiskave so namreč za popolno oceno okvare vidne poti pri otrocih nezadostne, v precejšnji meri subjektivne in premalo napovedne, optični nevritis, čeprav ne zelo pogosto, pa v atipični obliki že lahko prvi znanilec nastajajoče multiple skleroze. K razjasnitvi diagnostičnih težav lahko prispevajo elektrofiziološke preiskave, saj se je izkazalo, da tudi pri otrocih dovolj zanesljivo kažejo, raven okvare vidne poti.

in children with a relatively well preserved visual acuity. In our study, 3 children with suspected optic neuritis had delayed and decreased VEP but normal flash and pattern ERG. Since the results were not very convincing, the children will be followed up.

Careful evaluation of children with suspected optic neuritis is of utmost importance as clinical and functional investigations are not accurate enough for a definitive assessment and prognosis of the visual path defect. Atypical optic neuritis at this age may, though rarely, herald the onset of demyelinating disease. Electrophysiological testing has proved a reliable diagnostic instrument for identifying the level of the visual pathway defect in children.

Uvod

Pri oceni delovanja vidnega sistema človeka imata pomembno vlogo predvsem dve elektrofiziološki preiskavi: elektroretinografija (ERG), s katero ocenjujemo delovanje mrežnice, in vidni evocirani potenciali (VEP), s katerimi ocenjujemo delovanje vidne poti in vidne skorje.

Elektroretinogram je zapis električnega potenciala mrežnice, ki ga izzovemo z bliskovnim (bliskovni ERG) ali s slikovnim (slikovni ERG) dražljajem in posnamemo s kornealno ali površinsko elektrodo. Bliskovni ERG odraža aktivnost distalnih slojev mrežnice (fotoreceptorskih, bipolarnih, Müllerjevih in amakrinih celic), slikovni ERG pa gangljijske plasti mrežnice (1).

VEP je zapis električnega potenciala vidne možganske skorje (predvsem področja 17 ali V1), ki ga izzovemo s slikovnim dražljajem in posnamemo s površinskimi elektrodami. Posredno odraža tudi delovanje vidne poti za mrežnico: vidnega živca, kiazme in genikulostriatne poti.

V klinični preiskavi slikovni ERG in VEP izvajamo z dražljaji črno-belih polj. Temni kvadrati se spreminjajo v svetle in obratno, zato imenujemo tak slikovni dražljaj kontrastno izmenjujoči se dražljaj. Dražimo vsako oko posebej s celim dražilnim poljem in njegovima skladnima polovicama. Bliskovni ERG pa izvajamo s pomočjo bliskovnih dražljajev iz stroboskopa.

Bliskovni ERG sestavljata pozitivni val a in negativni val b, slikovni ERG pa pozitivni val P50 in negativni val N95. Pri VEP izstopa pozitivni val P100, pred njim registriramo prvi negativni val N70, za njim pa drugi negativni val N145. VEP na draženje s polovico dražilnega polja so sestavljeni iz 6 valov. Valove N70, P100 in N145 registriramo nad možgansko poloblo na isti strani (ipsilateralno), kot je dražena stran dražilnega polja, valovi

P80, N105 in P135 pa se pojavljajo nad poloblo, nasprotno draženi strani dražilnega polja (kontralateralno).

Opisane VEP-valove registriramo tudi pri otrocih (2). Latenca in amplituda se z zorenjem vidnega sistema spreminjata. Številne študije obravnavajo zorenje vidnega sistema novorojenčkov in dojenčkov (3, 4), malo pa je tovrstnih študij, ki bi vključevale šolske otroke (5, 6). Vrednosti amplitude VEP-valov padajo z naraščajočo otrokovo starostjo, po adolescenci pa so spremembe minimalne (5). Latenca VEP-valov je pri majhnih otrocih krajša, po 20. letu pa se začne podaljševati (6, 7).

Znotraj iste starostne skupine zdravih otrok je variabilnost amplitude VEP-valov lahko zelo velika (7). Pri odraslih so podatki o latenci VEP-valov bolj zanesljivi kot tisti o amplitudi, saj pri isti osebi ob večkratnih ponovitvah preiskave latenca lahko variira za 2–5 %, medtem ko amplituda VEP variira tudi do 25 % (9).

Pri odraslih obstajajo številne študije VEP pri optičnem nevritisu (ON). V akutni fazi ON VEP večinoma niso izzivni, ko se ostrina vida popravi, pa so VEP normalne amplitude, vendar zakasneni. Po akutni epizodi ON se latenca vala P100 običajno ne povrne na normalno vrednost več mesecev ali celo let (10). Študij ERG pri ON odraslih je malo. Amplituda valov slikovnega ERG se lahko zniža (11), medtem ko le en avtor navaja znižanje amplitude tudi pri bliskovnem ERG (12).

Študij, ki bi proučevale VEP pri ON otrok, je zelo malo. Spremembe latence VEP-valov pri ON otrok so bistveno manj izrazite ter se hitreje vrnejo na normalno vrednost kot pri odraslih. Za razliko od ON pri odraslem, kjer se po akutni epizodi latenca vala P100 vrne v normalo le pri 1–10 %, se pri otrocih normalizira kar v 55 % (13). Podatkov za spremembe valov slikovnega in bliskovnega ERG pri ON otrok ni.

Klasična klinična slika ON odraslih in otrok se bistveno ne razlikuje. Zajema zmanjšano ostrino vida, izpad v vidnem polju (najpogosteje centralni skotom), motnje barvnega vida, aferentni pupilarni defekt (APD) in spremembe papile vidnega živca. Pri nekaterih otrocih klinična slika ni tako tipična. Vidna ostrina je lahko le blago zmanjšana, papila vidnega živca je na videz normalna, aferentni pupilarni defekt je odsoten. Pri takih otrocih lahko postavimo le sum na ON.

Preiskave, kot so perimetrija in testi barvnega vida, pri otrocih niso dovolj objektivne, da bi samo z njimi potrdili ali ovrgli diagnozo ON. Elektrofiziološke preiskave (ERG in VEP) veljajo za občutljive pri diagnostiki ON odraslih (14). Vrednost elektrofizioloških preiskav pri ON otrok še ni povsem raziskana. Študija Jandecka s sodelavci je preučevala diagnostično vrednost elektrofizioloških preiskav pri otrocih, mlajših od 10 let. Ugotovili so, da so izidi preiskav v soglasju s klinično diagnozo v 73 % (15).

Namen dela

Namen dve leti trajajoče prospektivne študije je bil ugotoviti elektrofiziološke značilnosti ERG in VEP pri skupini šoloobveznih zdravih otrok in jih nato primerjati s skupino enako starih otrok s sumom na optični nevritis.

Preiskovanci in metode

V preiskavi je sodelovalo 28 otrok, starih od 8 do 18 let. Razdelili smo jih v dve skupini. V prvi skupini je bilo 14 zdravih otrok (starih od 8–18 let, povprečna starost 12,7 let), ki so sodelovali v raziskavi z dovoljenjem staršev. Zdravi otroci so imeli prazno oftalmološko in družinsko anamnezo in povsem normalen oftalmološki status. Vsi so imeli normalno centralno vidno ostrino (1,0) z zelo blago astigmatično-miopično korekcijo oz. brez nje.

Drugo skupino je sestavljalo 14 otrok (starih od 7–18 let, povprečna starost 12,3 let) s sumom na ON. Vključitvena merila, na podlagi katerih je bil otrok izbran v to skupino, so bila: eno- ali obojestransko zmanjšana vidna ostrina (ambliopija je bila izključena), brez edema papile vidnega živca ali z njim, s hiperemijo papile vidnega živca, pozitivnim APD ali subjektivnimi težavami (meglen vid in bolečina ob premiku zrkla). Klinične značilnosti otrok s sumom na ON so prikazane v tabeli 1.

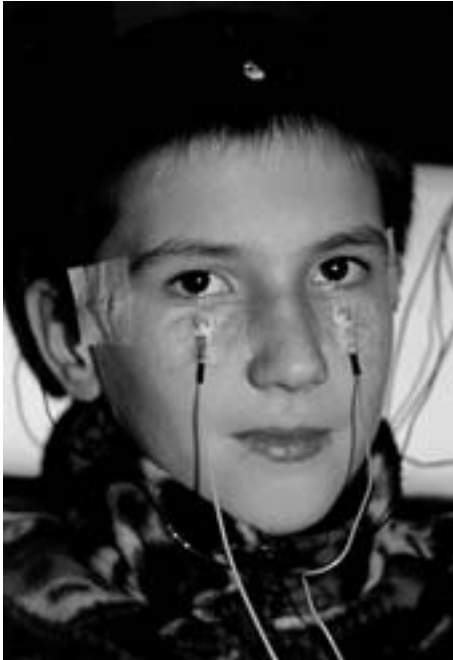Tabela 1. Klinične značilnosti 14 otrok s sumom na ON. Št. – zaporedna številka otroka, Sp. – spol, St. – starost v letih, M/Ž – moški/ženska, P/N – postopno/nenadno poslabšanje vidne ostrine, O/L/D – obojestransko/levo/desno težave z vidom, L/D – levo/desno oko, 1 – vidna ostrina ob prvem pregledu, 2 – vidna ostrina čez nekaj dni (manj kot teden dni), APD – aferentni pupilarni defekt, * – patološki izvid vidnih evociranih potencialov, +/- – prisoten/ni prisoten)

Otrok			Začetek težav	Težave z vidom	Vidna ostrina		APD		Abnormalen izgled papile vidnega živca		Bolečina
Št.	Sp.	St.			L-D (1)	L-D (2)					
1*	M	8	P	O	0,6–0,6	1,0–1,0	–	–	–	–	–
2	M	11	N	O	0,6–0,6	1,0–1,0	–	–	+	+	–
3	Ž	14	P	L	0,6–1,0	1,0–1,0	–	–	+	+	+
4	Ž	13	P	O	0,5–0,5	1,0–1,0	–	–	–	–	–
5	Ž	14	N	O	0,4–0,6	1,0–1,0	–	–	–	–	–
6*	Ž	15	N	O	0,6–0,6	1,0–1,0	–	–	+	–	–
7	Ž	9	P	O	0,4–0,4	0,8–0,8	–	–	–	–	–
8	Ž	14	N	L	0,3–1,0	0,4–1,0	+	–	–	+	+
9	Ž	14	P	D	1,0–0,6	1,0–1,0	–	–	–	–	–
10*	Ž	17	N	L	0,4–1,0	0,5–1,0	–	–	–	–	+
11	Ž	10	N	L	0,4–1,0	1,0–1,0	–	–	–	–	+
12	Ž	10	P	O	0,4–0,4	1,0–1,0	–	–	–	+	–
13	Ž	12	N	O	0,6–0,6	1,0–1,0	–	–	+	+	–
14	Ž	12	N	O	0,6–0,6	1,0–1,0	+	+	+	+	–

Otroke so na Očesno kliniko v Ljubljani napotili splošni oftalmologi zaradi na sistematskem pregledu odkritih simptomov in znakov, ki bi lahko govorili za ON, ali pediater zaradi zmanjšanja ostrine vida, navajanja dvojnih slik, izpadov v vidnem polju, pojava bolečin ob premikanju zrkla in drugih težav.

Pri vseh otrocih smo opravili elektrofiziološke preiskave: bliskovni ERG, slikovni ERG in VEP. Preiskovance oz. njihove starše smo seznanili s potekom preiskave. Študijo je odobrila strokovna komisija za medicinskoetična vprašanja.

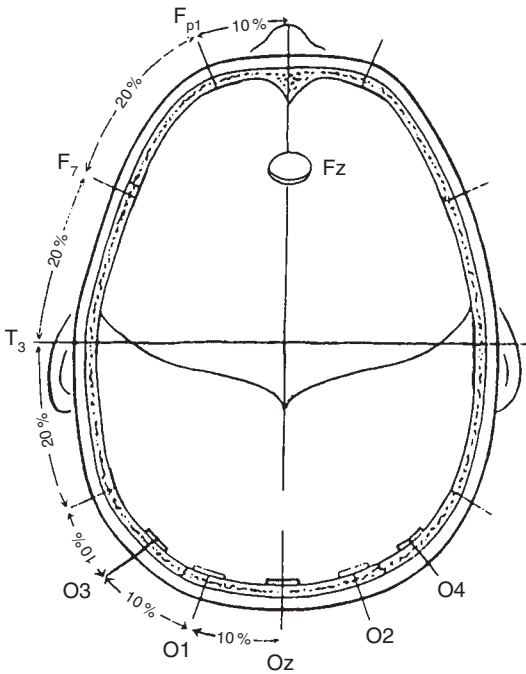
Bliskovni in slikovni ERG smo registrirali s površinskimi skodeličastimi Ag/AgCl-elektrodami. Aktivno elektrodo smo prilepili na kožo spodnje veke, poravnano z zenico, do 5 mm pod ciliarnim robom veke. Referenčno elektrodo smo namestili 1 cm za lateralnim orbitalnim robom iste strani, poravnano z očesno režo (slika 1).



Slika 1. Postavitev elektrod za merjenje bliskovnega in slikovnega elektoretinograma.

VEP smo registrirali s površinskimi skodeličastimi Ag/AgCl-elektrodami, ki smo jih namestili na skalp glede na priporočila ISCEV (iz angl. *International Society for Clinical Electrophysiology of Vision*) (slika 2) (16).

Kožo smo predhodno očistili z acetonom. ERG-elektrode smo prilepili z lepilnim trakom Micropore, VEP-elektrode pa s kolodijem. Dodali smo elektrodno pasto. Upornost elektrode na mestu snemanja ni preseгла 5 kiloohmov. Kot ozemljitveno elektrodo smo uporabili mokro zapestnico, ki smo jo pritrdili na desno zapestje. Otroci so med meritvijo udobno sedeli v zatemnjenem in zvočno izoliranem prostoru, z očmi v višini fiksacijske točke zaslona in od nje oddaljenimi 1 meter. Oko, ki ga nismo preiskovali, smo prekrili. Pri posamezniku je celotna preiskava trajala največ eno uro. Po kliničnem pregledu in pripravi preiskovanca je meritev potekala po naslednjem zaporedju: merjenje bliskovnega



Slika 2. Sistem postavitve elektrod po protokolu ISCEV (iz angl. International Society for Clinical Electrophysiology of Vision).

ERG, merjenje slikovnega ERG, merjenje VEP desnega in nato levega očesa, pri čemer je preiskovanec dobival dražljaje s celega zaslona, in nazadnje še merjenje VEP posameznega očesa, pri čemer smo polovico zaslona prekrili tako, da je preiskovanec dobival dražljaje le z desne ali leve polovice zaslona.

Meritev bliskovnega ERG smo ponovili 50-krat, slikovnega ERG in VEP pa 100-krat. Čas meritve je bil 200 ms, čas vzorčenja 800 μ s, frekvenca draženja pa 1,6 Hz. Spodnja frekvenčna meja ojačevalnika je bila 1 Hz, zgornja pa 100 Hz (slikovni in bliskovni ERG) oz. 250 Hz (VEP). Ojačitev je bila 120.000.

Za merjenje bliskovnega ERG smo uporabili bliskovno luč Grass 22D (intenziteta 4), ki je bila nameščena na razdalji 25 cm od otrokovih oči. Integralna svetlost bliskavice je bila 285 $\text{cd} \times \text{s}/\text{m}^2$. Za merjenje slikovnega ERG in VEP smo uporabili prosojni zaslon velikosti 32°, na katerega smo s projektorjem projicirali vzorec svetlih in temnih polj (šahovnica). Velikost kvadratkov je bila 50', svetlost temnih polj je bila 2 cd/m^2 , svetlih pa 120 cd/m^2 . Vsak odziv smo snemali vsaj dvakrat. Dva ponovljiva zapisa smo na zaslonu sešteli in ju analizirali. Na vsakem posnetku bolnega in zdravega očesa smo označili valove (tabela 2).

Tabela 2. Valovi, ki smo jih označili pri elektrofizioloških preiskavah. ERG – elektroretinogram, VEP – vidni evocirani potenciali.

Način draženja	Označeni valovi
Bliskovni ERG	a, b
Slikovni ERG	P50, N95
VEP – celo polje	N70, P100, N145
VEP – polovica polja	N70, P100, N145, P80, N105, P135

Program za analizo je izpisal vrednosti amplitud in latenc.

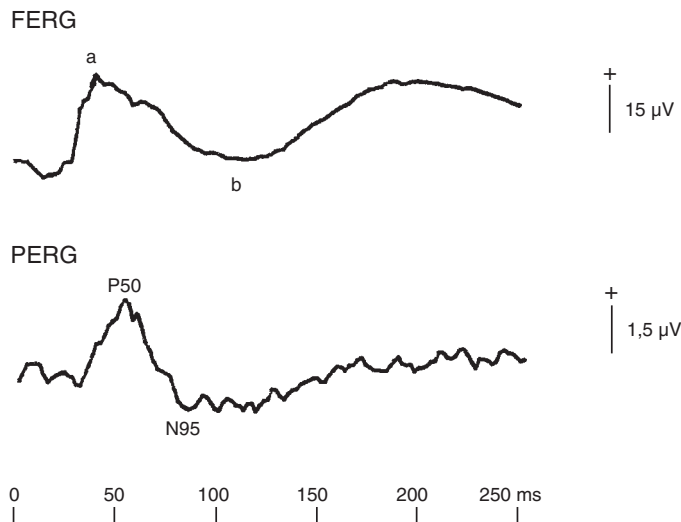
Pri statistični obdelavi signalov smo uporabili t-test odvisnih vzorcev, kjer smo primerjali levo in desno oko, in t-test neodvisnih vzorcev, kjer smo primerjali zdrave otroke in otroke s sumom na ON. Primerjali smo obliko, latenco in amplitudo, pri VEP pa tudi razporeditev valov. Amplitudo merimo v mikrovoltih (mV) in predstavlja velikost posameznega vala, latenca pa je čas v milisekundah (ms), ki preteče od stimulusa do vrha vala.

Merila za prepoznavanje normalnosti so bila za latenco valov srednja vrednost +2,5 standardnega odklona, za amplitudo pa peti percentil.

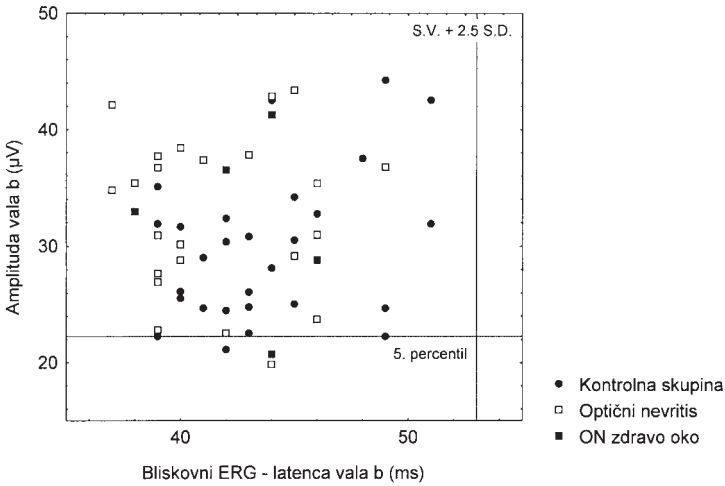
Rezultati

Bliskovni in slikovni elektroretinogram

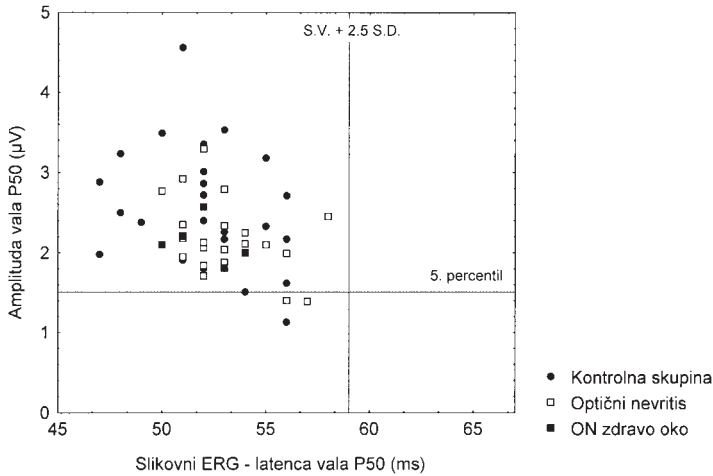
Slika 3 prikazuje bliskovni in slikovni ERG pri zdravem 14-letnem dečku. Prikazani so valovi a in b bliskovnega ERG in valovi P50 in N95 slikovnega ERG.



Slika 3. Oblika bliskovnega (FERG) in slikovnega (PERG) elektroretinograma pri zdravem otroku.

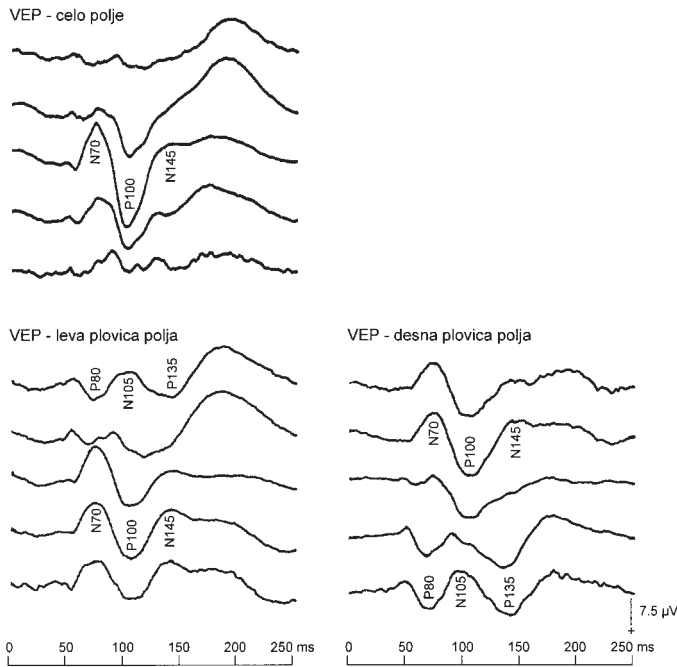


Slika 4. Primerjava latence in amplitude vala b pri zdravih otrocih in pri otrocih s sumom na optični nevritis, pri katerih so posebej označene klinično zdrave oči.



Slika 5. Primerjava latence in amplitude vala P50 pri zdravih otrocih in pri otrocih s sumom na optični nevritis, pri katerih so posebej označene klinično zdrave oči.

Oblika valov slikovnega in bliskovnega ERG je bila pri zdravih otrocih in pri otrocih s sumom na ON enaka. Vrednosti latence in amplitude vala b in vala P50 pri zdravih otrocih in pri otrocih s sumom na ON so prikazane v slikah 4 in 5.



Slika 6. Oblika vidnih evociranih potencialov (VEP) pri draženju obeh oči s celim vidnim poljem in njegovo nazalno in temporalno polovico pri zdravem otroku.

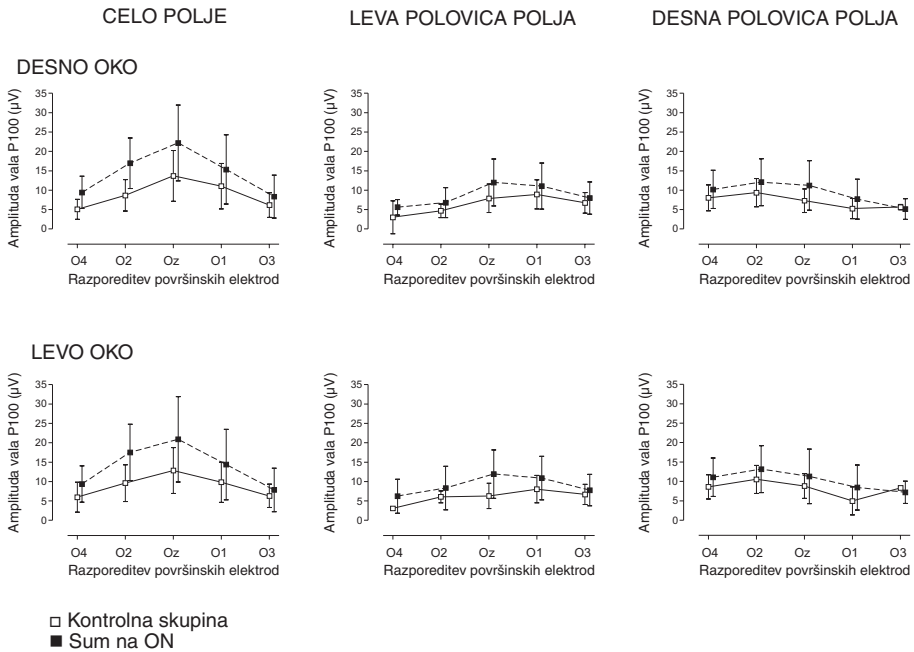
Pri skupini zdravih otrok je bila latenca valov bliskovnega in slikovnega ERG znotraj postavljenih meja. Amplitude valov b in P50 so bile nekoliko nižje od postavljenih meril pri enem otroku enostransko.

Tudi ERG večine otrok s sumom na ON niso pomembno odstopali od meril normalnosti. Pri vseh otrocih so bile latence vala b in vala P50 v mejah normale. Pri enem otroku je bila amplituda vala b bliskovnega ERG na obeh očesih znižana, pri čemer je bilo eno oko klinično popolnoma zdravo. Pri drugem otroku je bila obojestransko znižana amplituda vala P50 slikovnega ERG, klinično je bila ugotovljena slabša vidna ostrina obojestransko.

Vidni evocirani potenciali

Slika 6 prikazuje VEP pri zdravem 14-letnem dečku. Prikazani so valovi N70, P100 in N145, po draženju s polovico polja pa tudi valovi P80, N105 in P135.

Pri vseh zdravih otrocih in pri otrocih s sumom na ON smo ob draženju s celim dražilnim poljem zabeležili valove N70, P100 in N145 nad desno in levo poloblo. Ob draženju s pol polji pa smo pri nekaterih zabeležili tudi valove P80, N105 in P135. V primerjavi smo se osredotočili le na val P100.



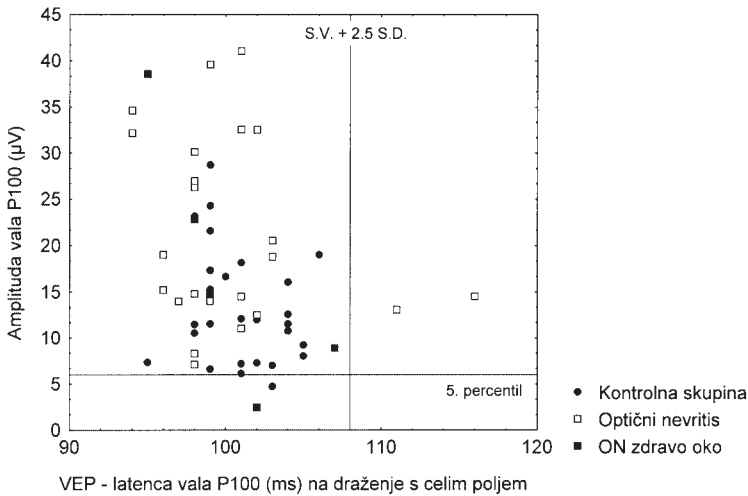
Slika 7. Distribucija vala P100 na odvodih O4, O2, Oz, O1 in O3 po draženju levega in desnega očesa s celim poljem ter desno in levo polovico polja pri skupini zdravih otrok ter pri skupini otrok s sumom na optični nevritis. Rezultat je podan s srednjo vrednostjo \pm standardna napaka (S. E.).

Razporeditev vala P100 pri zdravih otrocih in pri otrocih s sumom na ON nad vidno skorje je odvisna od načina draženja. Na draženje s celim poljem je razporeditev vala P100 simetrična nad obema poloblama, na draženje z desno in levo polovico polja pa je asimetrična. Najvišja amplituda vala P100 je na draženje s celim poljem nad kanalom Oz, na draženje z desno polovico polja nad kanalom O2 ter na draženje z levo polovico polja nad kanalom O1 (slika 7).

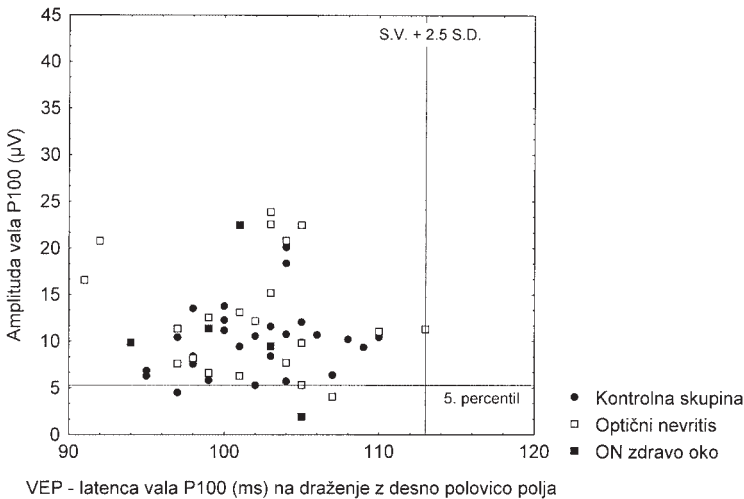
Vrednosti latence in amplitude vala P100 na draženje s celim poljem in njegovima skladnima polovicama pri zdravih otrocih in pri otrocih s sumom na ON so prikazane na slikah 8–10.

Latenca vala P100 je bila znotraj meril normalnosti pri vseh zdravih otrocih na draženje s celim poljem in njegovima skladnima polovicama. Amplituda vala P100 je bila znižana pri enem zdravem otroku enostransko na draženje z desno polovico polja in pri enem na draženje z levo polovico polja.

Na draženje s celim poljem je bila latenca vala P100 obojestransko podaljšana pri enem otroku s sumom na ON. Amplituda vala P100 je bila znižana pri enem otroku s sumom na ON enostransko.

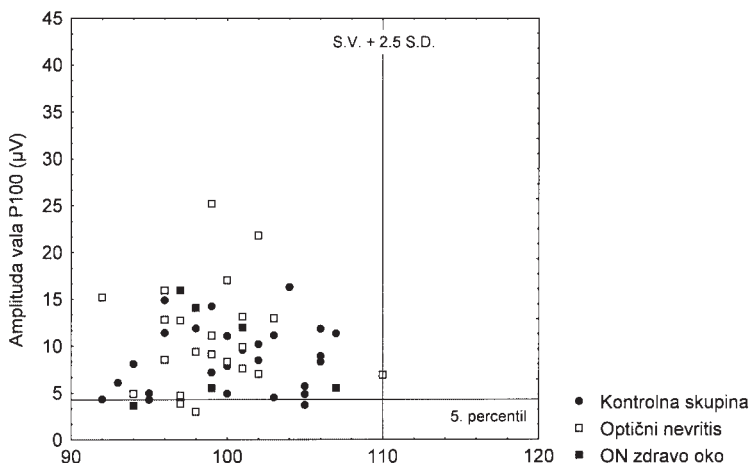


Slika 8. Primerjava latence in amplitude vala P100 na draženje s celim poljem pri zdravih otrocih in pri otrocih s sumom na optični nevritis, pri katerih so posebej prikazane klinično zdrave oči (kanal O_z).



Slika 9. Primerjava latence in amplitude vala P100 na draženje z desno polovico polja pri zdravih otrocih in pri otrocih s sumom na optični nevritis, pri katerih so posebej prikazane klinično zdrave oči (kanal O_z).

Na draženje z desno polovico polja je bila latenca vala P100 podaljšana na enem očesu pri istem otroku s sumom na ON kot pri draženju s celim poljem. Amplituda vala P100 je bila znižana pri dveh otrocih s sumom na ON enostransko.



VEP - latenca vala P100 (ms) na draženje z levo polovico polja

Slika 10. Primerjava latence in amplitude vala P100 na draženje z levo polovico polja pri zdravih otrocih in pri otrocih s sumom na optični nevritis, pri katerih so posebej prikazane klinično zdrave oči (kanal Oz).

Na draženje z levo polovico polja je bila latenca vala P100 znotraj meril normalnosti pri vseh otrocih s sumom na ON. Amplituda je bila znižana pri dveh otrocih s sumom na ON, pri enem obojestransko, pri drugem pa enostransko.

Pri statistični analizi smo uporabili t-test za ugotavljanje statistične razlike parametrov levega in desnega očesa. Značilne razlike nismo ugotovili ($p > 0,05$), zato smo meritve obeh oče združili.

VEP so torej pomembno odstopali od normale pri 3/14 otrok s sumom na ON (tabela 3).

Tabela 3 predstavlja vrednosti latenc in amplitud vala P100 pri draženju levega in desnega očesa s celim poljem ter levo in desno polovico polja pri treh otrocih s sumom na ON, pri katerih so vrednosti presegle mejno vrednost (za latenco) oz. niso dosegle mejne vrednosti (za amplitudo).

Tabela 3. Vrednosti latenc in amplitud vala P100 pri treh otrocih s sumom na optični nevritis. CP – celo polje, DPP – desna polovica polja, LPP – leva polovica polja, L – latenca (ms), A – amplituda (μV). Vrednosti, ki odstopajo od normale, so v ležečem tisku.

OTROK		CP		DPP		LPP	
		Levo oko	Desno oko	Levo oko	Desno oko	Levo oko	Desno oko
M. S.	L	101 (107)	102 (107)	105 (112)	107 (112)	98 (111)	97 (111)
	A	11,0 (6,1)	12,5 (6,1)	5,3 (5,2)	4,1 (5,2)	3,0 (4,3)	4,7 (4,3)
Š. T.	L	111 (107)	116 (107)	110 (112)	113 (112)	100 (111)	110 (111)
	A	13,1 (6,1)	14,5 (6,1)	11,0 (5,2)	13,3 (5,2)	8,3 (4,3)	6,9 (4,3)
K. T.	L	98 (107)	102 (107)	99 (112)	105 (112)	92 (111)	99 (111)
	A	7,1 (6,1)	2,5 (6,1)	6,6 (5,2)	1,9 (5,2)	5,5 (4,3)	5,5 (4,3)

Razpravljanje

Pri otrocih so elektrofiziološke preiskave lahko pomembne, saj je njihovo sodelovanje pri drugih oftalmoloških preiskavah, ki so subjektivne, velikokrat lahko manj zanesljivo. Omogočajo objektivno oceno prizadetosti delovanja mrežnice ali vidne poti (16, 17).

ERG in VEP smo merili sočasno. Tudi novejše študije zagovarjajo tak način merjenja zaradi možnosti sočasne ocene delovanja mrežnice in vidne poti (18, 19). Rezultati analize parametrov valov ERG in VEP (oblika, latenca, amplituda in razporeditev) bolnih otrok in nato primerjava z enako starimi zdravimi otroci omogoča elektrofiziološko diagnostiko otroškega vidnega sistema (20). V naši študiji smo zabeležili številne valove ERG in VEP, za podrobnejšo analizo in predstavitev pa izbrali val b bliskovnega ERG in val P50 slikovnega ERG, ki predstavljata delovanje mrežnice, ter val P100 VEP, ki predstavlja delovanje vidne poti za mrežnico.

Pri merjenju ERG-signalov smo uporabljali površinske elektrode, ki so pri otrocih posebej primerne, predvsem zaradi svoje neinvazivnosti in obenem dobre ponovljivosti rezultatov. Študije so pokazale, da so površinske elektrode tudi primerno občutljive (3). Nekatere študije pa še vedno zagovarjajo uporabo kornealnih elektrod predvsem zaradi boljše občutljivosti (21).

Zanesljiva ocena delovanja vidnega sistema temelji na izdelavi meril odstopanj od normale, ki se spreminjajo glede na starost otroka. Naša skupina zdravih otrok se po starosti ni razlikovala od skupine otrok s sumom na ON, razlikovale pa so se nekatere elektrofiziološke meritve. Oblika in porazdelitev valov ERG in VEP se pri zdravih otrocih in pri otrocih s sumom na ON nista razlikovali. Pri zdravih otrocih sta bili amplitudi valov P50 ($p = 0,02$) in P100 ($p = 0,002$) pomembno nižji. Razlika med skupinama se je pokazala tudi v latenci vala b, ki je bila daljša pri zdravih otrocih ($p = 0,04$). Skupini se nista razlikovali v latenci valov VEP in slikovnega ERG. Naša skupina zdravih otrok se je v starosti sicer ujemala s skupino otrok s sumom na ON, ne pa tudi v spolu. Tudi neujemanje v spolu bi lahko imelo določen vpliv na razlike v elektrofizioloških meritvah. Snyder s sodelavci je namreč ugotovil, da je razlika v amplitudi valov VEP med spoloma izrazitejša predvsem v otroštvu in adolescenci. Deklice so imele statistično značilno višjo amplitudo valov kot dečki (5). Morda bi bila razlika v amplitudi vala P100 med zdravimi otroci in otroci s sumom na ON v naši študiji manjša ob ujetju otrok tudi po spolu. Del teh razlik pa verjetno lahko pripišemo tudi nekoliko manjši motiviranosti za preiskavo v kontrolni skupini, zaradi česar so otroci tudi nekoliko slabše sodelovali. To je bilo opaziti v slabši ponovljivosti posnetkov.

Številne študije ugotavljajo izrazite spremembe vidne poti pri novorojenčkih, ki so posledica zorenja (3, 22). Redke študije pa proučujejo zorenje pri šolskih otrocih (8). V naši študiji smo obe skupini otrok primerjali po starosti, ne pa po posameznih letih. Glede na to, da je vpliv zorenja izražen do 18. leta, bi bila primerjava po letih najbrž ustreznejša.

V okviru kliničnega dela preiskav smo pri skupini zdravih otrok opravili le preizkus vidne ostrine in osnovni oftalmološki pregled, pri otrocih s sumom na ON pa dodatno še

pregled vidnega polja po Goldmannu, test kontrastne senzitivnosti po VCTS (iz angl. *vision contrast test system*) 6000, test barvnega vida po Haitzu in Farnsworthu. Pri nekaterih bolnikih iz te skupine, ki so navajali pojav dvojnih slik, smo opravili tudi test po Hessu na bližino in test po Lancestru na daljavo. V okviru diferencialne diagnostike edema papile vidnega živca je bil opravljen ultrazvočni pregled očnice in angiografija mrežničnega žilja, pri nekaterih pa tudi rentgensko slikanje glave, CT in MR. Po potrebi smo opravili tudi serološke teste, predvsem zaradi izključitve morebitnega vnetnega procesa. Dva otroka iz te skupine (v tabeli 1 pod zaporedno številko 2 in 13) sta bila že predhodno pregledana pri pedonevrologu in psihologu, zaradi prevladujoče nevrološke simptomatike (glavoboli, vrtoglavica, mravljinčenje in krči v udih, težave pri hoji). Pri obeh so se težave z vidom začele šele kasneje. Pri otrocih iz skupine s sumom na ON nismo opazili odstopanj od normale pri omenjenih oftalmoloških preiskavah. Le pri enem otroku smo ob pregledu vidnega polja zabeležili nekoliko povečano slepo pego in manjše izpade v periferiji vidnega polja. Te spremembe bi sicer lahko sovpadale s slabšo vidno ostrino (0,4–0,6 s korekcijo), vendar bi morale vztrajati vsaj v dveh zaporednih preiskavah v kratkem časovnem razmaku, česar pa v našem primeru nismo dokazali.

Pri vseh 14 otrocih s sumom na ON je bila ugotovljena zmanjšana ostrina vida (0,3–0,6), pri 5 enostransko, pri 9 obojestransko. Ob ponovnem testiranju vida (v času manj kot enega tedna) je bil le-ta normalen pri 11 otrocih, pri 3 pa je še vedno odstopal od normale (0,4–0,8). 6/14 otrok s sumom na ON je navajalo glavobol, pri 5/14 so bila ugotovljena odstopanja od normalnega nevrološkega statusa (vrtoglavica, parestezije). Pri 7/14 otrocih (11 oči) je oftalmolog ugotovil patološki izgled papile vidnega živca (edem, hiperemija). Rezultati kliničnih preiskav so podrobneje predstavljeni v našem prejšnjem delu (23).

Klinična slika otrok s potrjeno diagnozo ON je podobna klinični sliki klasičnega ON odraslih. Tudi elektrofiziološka odstopanja so značilna: v akutni fazi VEP niso izzivni, kasneje pa je latenca valov podaljšana (13, 24). Iz naše študije je razvidno, da so pri 3/14 otrok s sumom na ON izpolnjena elektrofiziološka merila za ON (abnormni VEP-odzivi). Vprašanje pa je, kako interpretirati normalen izvid elektrofizioloških preiskav pri večini otrok s sumom na ON. Elektrofiziološka primerjava (VEP in slikovni ERG) otrok s potrjeno diagnozo ON in otrok s sumom na ON je predstavljena v našem prejšnjem delu (24).

Zaključki

1. Pri zdravih otrocih in pri otrocih s sumom na ON smo prepoznali enake valove ERG in VEP.
2. Med 14 otroci, ki smo jih pregledali zaradi suma na ON, samo na podlagi oftalmološkega pregleda ne bi mogli postaviti diagnoze definitivnega ON niti v enem primeru, saj so bila odstopanja od normale manjša.
3. Z elektrofiziološkimi meritvami smo pokazali odstopanja od normale pri 3 otrocih s sumom na ON. Pri njih je bil ERG (bliskovni in slikovni) normalen, VEP pa zakasneni in znižani. Pri teh treh otrocih suma na ON nismo ovrgli, zato jih bomo ponovno kontrolirali.

Literatura

1. Fishman GA, Sokol S. *Electrophysiologic testing in disorders of the retina, optic nerve and visual pathway*. San Francisco: American Academy of Ophthalmology; 1990. pp. 105–41.
2. Taylor MJ. *Evoked potentials in paediatrics*. In: Halliday AM, ed. *Evoked potentials in clinical testing*. New York: Churchill Livingstone; 1993. pp. 489–521.
3. Kriss A, Russell Eggitt I. Electrophysiological assessment of visual pathway function in infants. *Eye* 1992; 6: 145–53.
4. Ellington RJ. Development of visual evoked potentials and photic driving responses in normal full term, low risk premature and trisomy-21 infants during the first year of life. *Electroencephalogr Clin Neurophysiol* 1986; 63: 309–16.
5. Snyder EW, Dustman RE, Shearer DE. Pattern reversal evoked potential amplitudes: life span changes. *Electroencephalogr Clin Neurophysiol* 1981; 52: 429–34.
6. Emmerson Hanover R, Shearer DE, Creel DJ, Dustman RE. Pattern reversal evoked potentials: gender differences and age – related changes in amplitude and latency. *Electroenceph Clin Neurophysiol* 1994; 92: 93–101.
7. Apkarian P. Electrodiagnosis in paediatric ophthalmogenetics. *Int J Psychophysiol* 1994; 16: 229–43.
8. Fulton AB, Hartmann EE, Hansen RM. Electrophysiologic testing techniques for children. *Doc Ophthalmol* 1989; 71: 341–54.
9. De Voe RG, Ripps H, Vaughan HC. Cortical responses to stimulation to the human fovea. *Vision Res* 1968; 8: 135–47.
10. Halliday AM. *Evoked potentials in clinical testing*. New York: Churchill Livingstone; 1993. pp. 195–278.
11. Holder GE. The incidence of abnormal pattern electroretinography in optic nerve demyelination. *Electroenceph Clin Neurophysiol* 1991; 78: 18–26.
12. Papakostopoulos D, Fotiou F, Dean Hart JC, Banerji NK. The electroretinogram in multiple sclerosis and demyelinating optic neuritis. *Electroenceph clin Neurophysiol* 1989; 74: 1–10.
13. Halliday AM, Kriss A, Cuendet F, Francis D, Mc Donald WI, Taylor D. Childhood optic neuritis: a study of pattern and flash evoked potentials. In: Callai V, ed. *Maturation of the CNS and evoked potentials*. Amsterdam: Elsevier; 1986. pp. 41–50.
14. Brecelj J. Vidni evocirani potenciali. *Med Razgl* 1994; 33: 339–59.
15. Jandek C, Kellner U, Kraus H, Foerster MH. Electrophysiologic evaluation according to ISCEV standards in infants less than 10 years of age. *Ophthalmologie* 1997; 94: 796–800.
16. Harding GF, Odom JV, Spileers W, Spekreijse H. Standard for visual evoked potentials 1995. The international Society for Clinical Electrophysiology of Vision. *Vision Research* 1996; 36 (21): 3567–72.
17. Stirn Kranjc B, Brecelj J. Electrophysiology as a diagnostic aid in pediatric ophthalmology. *Zdrav Vestn* 1993; Suppl 1: 91–7.
18. Brecelj J, Štrucl M, Raič V. Simultaneous pattern electroretinogram and visual evoked potential recordings in dyslexic children. *Doc Ophthalmol* 1998; 94: 355–64.
19. Sokol S. The pattern visual evoked potential in the evaluation of pediatric patients. In: Desmedt JE, ed. *Visual evoked potentials*. Amsterdam: Elsevier; 1990. pp. 115–20.
20. Brecelj J, Stirn Kranjc B. Electrophysiologic evaluation of the visual pathway in children. Case reports. *Doc Ophthalmol* 1992; 79: 313–23.
21. Fulton AB, Hartmann EE, Hansen RM. Electrophysiological testing techniques for children. *Doc Ophthalmol* 1989; 71: 341–54.
22. Taylor MJ, McCulloch DL. Visual evoked potentials in infants and children. *J Clin Neurophysiol* 1992; 9: 357–72.
23. Tekavčič Pompe M, Stirn Kranjc B, Brecelj J. Suspected optic neuritis in children. A clinical and VEP study. In: Stalberg EV, deWeerd AW, Zidar J, eds. ECCN 98. 9th European Congress of Clinical Neurophysiology, 1998 Jun 4–7; Ljubljana, Slovenia. Bologna: Monduzzi; 1998. pp. 245–9.
24. Brecelj J, Stirn Kranjc B, Tekavčič Pompe M. A VEP and PERG study in children with suspected optic neuritis. In: Hashimoto I, Kakigi R, eds. Recent advances in human neurophysiology. Preceeding of the 6th International Evoked Potentials Symposium; 1998 Mar 21–25; Okazaki, Japan. Amsterdam: Elsevier Science; 1998. pp. 496–501.